GRANDE LIBRAIRIE MÉDICALE
A. MALOINE
91, Boulevard St-Germain, 91
Près la Faculté de Médecine, Paris
Grand Assortiment de Livres de Médecine
NEUFS ET D'OCCASION
Thèses. — Brochures
Expéditions en Province et à l'Etranger
Commission, Reliure
Instruments de Chirurgie
Maison spéciale pour la vente au
comptant avec GRANDE REDUCTION
ACHAT. — ECHANGE
Envoi des Catalogues sur demande

BOSTON
MEDICAL LIBRARY
8 THE FENWAY

LA

DISSECTION ANATOMIQUE ET HISTOLOGIQUE

DE

L'ORGANE AUDITIF DE L'HOMME

A L'ÉTAT NORMAL ET PATHOLOGIQUE

A L'USAGE

DES ANATOMISTES, DES MÉDECINS AURISTES ET DES ÉTUDIANTS

PAR

LE Dr ADAM POLITZER

Professeur ordinaire d'otologie à l'Université de Vienne,
Directeur de la Clinique otologique à l'hôpital général et médecin auriste
des pauvres de la ville de Vienne.

Traduction du Dr F. SCHIFFERS

Professeur à l'Université de Liége,
Directeur de la Clinique des maladies de la gorge et des oreilles au nouvel hôpital
(hôpital des prés St-Denis).

AVEC 164 FIGURES ET UNE TABLE INTERCALÉES DANS LE TEXTE.

LIÉGE
CHARLES DESOER, ÉDITEUR
RUE GÉRARDRIE

PARIS
OCTAVE DOIN, ÉDITEUR
8, PLACE DE L'ODÉON, 8

1898

29 63 27

LIÉGE. — IMPRIMERIE CHARLES DESOER.

A LA MÉMOIRE

DE MON AMI REGRETTÉ

LE PROFESSEUR Dr ALBERT BURCKHART-MÉRIAN

DE BALE

Table des matières.

Pages.

Préface IX

Introduction 1

Première partie. **La dissection anatomique et anatomo-pathologique de l'organe de l'ouïe** 5

I. L'appareil instrumental nécessaire à la préparation de l'organe auditif . 5

Les précautions à prendre pendant l'autopsie contre l'infection cadavérique. 10

II. L'enlèvement de l'organe auditif sur le cadavre 11

1. L'enlèvement de l'organe auditif sur le cadavre dans un but anatomique 12

Enlèvement d'une oreille 12

Enlèvement des deux oreilles. 13

2. Enlèvement des organes auditifs sur le cadavre sans lésion extérieure visible du crâne. 14

a) Enlèvement des organes auditifs en connexion avec le pharynx nasal et les trompes 14

Enlèvement des organes auditifs d'après Wendt et Schalle . . . 15

Enlèvement des organes auditifs d'après la méthode de l'auteur . 16

b) Enlèvement des organes auditifs sans les éléments du pharynx nasal et les trompes. 18

Méthode de l'auteur 19

Enlèvement des pyramides du rocher 20

Enlèvement des organes auditifs, d'après la méthode du Dr Tschudi 21

Enlèvement des organes auditifs de la cavité crânienne de nouveau-nés. 22

3. Examen de la cavité crânienne et du cerveau dans les suppurations de l'oreille moyenne se terminant par la mort et dans les troubles auditifs d'origine cérébrale 23

Examen de la cavité crânienne dans la méningite otique, dans les abcès du cerveau et dans la phlébite des sinus 25

Examen de la cavité crânienne dans les tumeurs cérébrales . . . 26

III. Dissection du temporal macéré 27

1. Dissection du temporal de nouveau-nés. 27

Technique de la dissection 28

Coupes du temporal de nouveau-nés 28

Développement du conduit auditif osseux. 34

*

Pages.
2. Coupes du temporal de l'adulte. 37
Coupes antéro-postérieures du temporal chez l'adulte. 38
Mensurations du diamètre du conduit auditif 39
Rapport de l'antre mastoïdien et des cellules mastoïdiennes avec le conduit auditif osseux 40
Coupe antéro-postérieure de la caisse du tympan et de la trompe d'Eustache (osseuse) 41
Coupes transversales du rocher. 43
Coupes transversales à travers le conduit auditif externe, la caisse du tympan et le labyrinthe 46
Mensurations des dimensions de l'oreille moyenne sur le temporal. 47
Coupes horizontales du temporal 48
Coupe transversale du crâne à travers les deux temporaux . . . 51
Préparation de l'apophyse styloïde sur des temporaux de nouveau-nés et d'adultes 52
IV. Préparation anatomique et anatomo-pathologique de l'organe auditif. . 55
Introduction. 55
1. Préparation du pavillon et du conduit auditif cartilagineux 56
Préparation du pavillon 57
Préparation du conduit auditif cartilagineux. 58
Préparation des muscles de l'oreille externe 60
2. Ouverture du conduit auditif externe. — Mise à nu de la face externe du tympan 61
A. Ouverture du conduit auditif externe dans la dissection de l'organe auditif normal 62
B. Ouverture du conduit auditif externe et mise à nu de la face externe du tympan dans les autopsies pathologiques. . . . 63
Épreuves avant l'ouverture du conduit auditif dans les autopsies pathologiques 64
Constatation de l'état du tympan après l'ouverture du conduit auditif osseux 66
3. Ouverture de la caisse du tympan par l'enlèvement de la voûte tympanique 67
Examen de la caisse du tympan dans les autopsies pathologiques . 69
Constatations des états pathologiques dans l'oreille moyenne . . 70
Méthode de mise à nu des changements pathologiques dans la caisse 71
4. Séparation du tympan avec le marteau et l'enclume de la pyramide du rocher 71
Méthode d'ouverture de la caisse, d'après Lucœ 74
Préparation de coupes antéro-postérieures de toute l'oreille moyenne 75
5. Préparation du tympan 77
a) Enlèvement du tympan du sillon tympanique 78
b) Mise à nu des replis de la face interne du tympan. 80
c) Préparation de la membrane de Shrapnell 82

Pages.

d) Description de l'appareil ligamenteux aux environs de l'articulation entre l'enclume et le marteau et du système de cavités entre le corps de l'enclume-marteau et la paroi externe de la caisse 83
Préparation du ligament supérieur du marteau. 83
Préparation du ligament antérieur du marteau 84
Préparation du ligament externe du marteau 85
Préparation du ligament postérieur de l'enclume 85
Préparation des replis muqueux aux environs de l'articulation du marteau avec l'enclume 86
e) Description de l'espace de Prussak situé au-dessus de la courte apophyse du marteau 87
Examen de l'appareil ligamenteux du marteau et de l'enclume. . 88
Changements pathologiques dans la niche de l'articulation entre le marteau et l'enclume 89
6. Paroi interne de la caisse du tympan. Son examen dans des autopsies pathologiques 91
Examen de la paroi du promontoire dans des autopsies pathologiques 93
Examen du pelvis ovalis dans des autopsies pathologiques . . . 94
Examen du pelvis ovalis dans l'ankylose de l'étrier 95
Examen de la niche de la fenêtre ronde dans des autopsies pathologiques 96
7. Osselets de l'ouïe. 97
8. Préparation des muscles intrinsèques de l'oreille . 100
Préparation du muscle tenseur du tympan 101
Préparation du muscle de l'étrier 102
9. Préparation de la trompe cartilagino-membraneuse et des muscles de la trompe. 103
Préparation du muscle élévateur du voile du palais 104
Préparation du muscle tenseur du voile du palais 105
Préparation des muscles de la trompe des deux côtés 106
Préparation de la trompe cartilagino-membraneuse 107
10. Préparation de l'apophyse mastoïde 108
Description de la structure interne de l'apophyse mastoïde . . . 110
Coupes horizontales du temporal et de l'antre mastoïdien . . . 114
Coupes antéro-postérieures à travers l'apophyse mastoïde . . . 115
Préparation de l'apophyse mastoïde dans les cas pathologiques. . 116
11. Préparation du labyrinthe 117
a) Préparation du labyrinthe osseux 117
Préparation du labyrinthe chez les nouveau-nés 118
Préparation du labyrinthe chez les adultes 119
Ouverture du vestibule. 123
Coupes transversales et antéro-postérieures à travers le vestibule . 124
Coupes à travers la coque du limaçon 125
b) Préparation du labyrinthe membraneux 126
Préparation des canaux demi-circulaires 126

Pages.
Préparation du limaçon 129
Coupes topographiques du labyrinthe membraneux. 131
12. Préparation de l'aqueduc du vestibule et du limaçon (Conduit endo- et péri-lymphatique) 133
a) Aqueduc du vestibule 134
Préparation de l'aqueduc du vestibule sur des temporaux macérés. 135
Préparation du sac intradural de l'aqueduc du vestibule 137
Préparation de la portion intratemporale de l'aqueduc du vestibule. 138
b) Aqueduc du limaçon. (Conduit périlymphatique) 139
13. Préparation des vaisseaux et des nerfs de l'organe auditif. 140
Préparation des vaisseaux sanguins et des vaisseaux lymphatiques. 140
Préparation des artères de l'organe auditif 141
Préparation de l'artère auriculaire profonde. 142
Préparation de l'artère auditive interne 142
Préparation des veines de l'organe auditif 143
Préparation des nerfs de l'organe auditif. 144
Préparation du grand nerf auriculaire 144
Préparation des ramifications temporales du nerf auriculo-temporal 145
Préparation de l'origine du nerf auriculo-temporal et de la corde du tympan 145
Préparation du ganglion otique 146
Préparation du rameau auriculaire du vague 147
Préparation du nerf acoustique et du nerf facial 148
14. Préparation de coupes topographiques de l'organe auditif en vue de l'enseignement 150
a) Coupes topographiques du temporal comme préparations dans l'alcool 151
1. Coupe horizontale à travers tout le temporal 152
2. Coupe transversale à travers le pavillon, le conduit auditif externe, le tympan, la caisse et le labyrinthe 153
3. Coupes antéro-postérieures à travers le conduit auditif externe, l'apophyse mastoïde et l'articulation temporo-maxillaire . . . 154
4. Coupe transversale à travers la base du crâne et les deux trompes . 156
5. Coupe transversale à travers tout le crâne et le cerveau dans le plan transversal des deux conduits auditifs externes 157
b) Coupes topographiques de l'organe auditif sur des temporaux décalcifiés 160
Description des préparations sèches topographiques de l'organe auditif . 162
Préparations topographiques du tympan et des trompes 168
Projection du tympan sur la paroi interne de la caisse 169
Coupes topographiques de préparations anatomo-pathologiques de l'organe auditif 170
V. Préparations par corrosion de l'organe auditif 171

Pages.
1. Préparations osseuses par corrosion 172
a) Description des préparations par corrosion au moyen de la masse ciro-résineuse 173
Détails du moule de corrosion 174
Revêtement galvanoplastique des préparations par corrosion . . 175
Fixation des corrosions ciro-résineuses du labyrinthe. 176
b) Description des préparations de l'organe auditif par corrosion métallique 177
Corrosions métalliques de l'oreille d'après le prof. V. Bruun . . 177
Corrosions métalliques de l'oreille d'après le Dr Siebenmann . . 178
Corrosions métalliques de l'oreille d'après la méthode de l'auteur. 180
Moules métalliques du labyrinthe 181
2. Préparation par corrosion des parties molles. . . . 181
Préparation par corrosion du pavillon et du conduit auditif externe 182
Moules par corrosion de l'oreille moyenne 183
Moules par corrosion de l'oreille moyenne au moyen de la celloïdine et de la paraffine. 184
VI. Montage et conservation des préparations anatomiques et pathologiques de l'organe auditif 186
Méthodes préparatoires. 186
1. Lavage des préparations. 186
2. Blanchiment des préparations de l'organe auditif destinées à la conservation 187
Montage des préparations 187
1. Montage des préparations dans l'alcool 187
Montage des préparations anatomo-pathologiques de l'organe auditif 189
2 Montage de préparations sèches 190
Protection des préparations sèches contre la destruction par les insectes. 192
Deuxième partie. **L'examen histologique de l'organe auditif dans les cas normaux et les cas pathologiques** 195
Introduction 195
Méthodes préparatoires. 196
1. Fixation et durcissement 196
2. L'acide chromique et ses sels. — Le liquide de Müller. — Le liquide de Fixation de Tafani 197
3. Le liquide de fixation de Vlakovits, celui d'Urban Pritchard et la solution de Flemming 198
I. Aurification 199
11. Traitement par l'osmium 200
2. Décalcification 202
Méthode de décalcification 202
1. Le liquide de Müller. 2. La méthode par l'acide chromique. 203

Pages.
3. L'acide picrique. 4. La décalcification par l'acide nitrique. 204
5. La décalcification par l'acide chlorhydrique 204
3. Montage et coupes 205
Fixation de la solution de celloïdine 206
Méthode du montage dans la celloïdine 207
Confection de coupes microscopiques de l'organe auditif 208
4. Coloration des coupes. 209
1. Coloration par le carmin. 2. Par l'éosine. 3. Par l'hématoxyline. 209
Coloration des bactéries sur les coupes 210
5. Éclaircissement et fermeture des coupes 211
6. Coupes en série de l'organe auditif 212
Partie spéciale 215
Examen histologique du pavillon et du conduit auditif cartilagineux . 215
II. Examen histologique du revêtement du conduit auditif osseux 217
III. Examen histologique du tympan 218
a) Examen histologique du tympan sur des préparations en surface . 218
b) Examen histologique du tympan sur des coupes horizontales en série du tympan et du manche du marteau 222
Coupes horizontales à travers le tympan et le manche du marteau. 227
Coupes verticales à travers le tympan et le manche du marteau . 228
Examen histologique du tympan dans les cas pathologiques. . . 229
IV. Examen histologique de la muqueuse de la caisse du tympan 230
1. Examen de la muqueuse de la caisse sur des préparations en surface 230
Examen de la muqueuse de la caisse modifiée pathologiquement sur des préparations en surface 231
2. Examen de la muqueuse de la caisse du tympan sur des coupes 232
Examen histologique des replis et des filaments de la caisse du tympan 233
Examen des changements anatomo-pathologiques de la muqueuse de la caisse sur des coupes. 234
L'examen histologique des changements pathologiques aux deux fenêtres du labyrinthe 235
Examen histologique des changements dans la fenêtre ovale et dans sa niche 236
Examen histologique de la membrane et de la niche de la fenêtre ronde 237
V. L'examen histologique des osselets de l'ouïe 239
1. Examen histologique de l'articulation du marteau avec l'enclume 239
2. Examen histologique de l'articulation entre l'enclume et l'étrier 240
3. Examen histologique du moyen d'attache entre l'étrier et le vestibule. 241
Examen histologique des ligaments articulaires des osselets dans les cas pathologiques 241

Pages.
VI. Examen histologique des muscles intrinsèques de l'oreille 242
VII. Examen histologique de la trompe d'Eustache 243
Coupes microscopiques de la trompe cartilagino-membraneuse . . 244
Examen histologique de la trompe osseuse 245
Changements de structure dans la trompe dans les cas pathologiques. 245
Annexe. — Examen histologique de l'apophyse mastoïde . . . 245
VIII. Examen histologique du labyrinthe. 245
1. Examen histologique des tissus du vestibule 247
Examen des tissus du vestibule sur des coupes horizontales . . . 247
Examen des tissus du vestibule sur des coupes transversales . . 249
Structure des saccules du vestibule. 250
2. Examen des ampoules et des canaux demi-circulaires membraneux 251
3. Examen histologique des tissus membraneux et de l'appareil terminal dans le limaçon 253
Examen d'une coupe du limaçon à de faibles grossissements. . . 254
Examen de l'organe de Corti. 255
Examen histologique du conduit auditif interne et du nerf acoustique 256
Examen du nerf acoustique sur des coupes longitudinales . . . 256
Le ganglion spiral 257
Examen du conduit auditif interne, du nerf acoustique et du nerf facial sur des coupes. 258
Examen histologique des aqueducs du labyrinthe . 258
Coupes topographiques en série de l'organe auditif normal et pathologique 259
IX. Examen histologique du trajet central du nerf acoustique 260
Méthodes de durcissement, de fixation et de coloration 261
1. La méthode de Weigert 261
2. La méthode de Pal 261
Coupes de la moelle allongée dans les plans les plus inférieurs de l'acoustique 263
Coupes de la moelle allongée dans les plans plus élevés de l'acoustique 264
Origine et parcours central du nerf acoustique 265
La dissection microscopique de la moelle allongée et du lobe temporal dans les cas pathologiques 266
Bibliographie 267

Préface du Traducteur.

La traduction française de l'ouvrage du professeur **Ad. Politzer** que nous soumettons aujourd'hui à l'appréciation du lecteur, aura, nous l'espérons, pour résultat d'attirer davantage l'attention du Corps médical sur cette partie importante des sciences chirurgicales : l'otologie.

Il faut bien le reconnaître ; dans les pays de langue française, surtout, ces études sont encore bien peu avancées, en ce sens que ce qui est acquis d'une façon positive à la science est ignoré de la plupart des médecins. Cette situation provient principalement de leur éducation qui est incomplète sous ce rapport ; presque tous actuellement encore sortent de l'Université (1) pour se livrer à la pratique, *sans même se douter* qu'il y a une science parfaitement établie de l'otologie. Est-ce par paresse d'esprit, par indifférence ou par tradition? En tout cas il est avéré que bon nombre d'étudiants n'ont même que des notions très superficielles de l'anatomie normale de l'organe auditif. Comme cette connaissance est indispensable pour aborder la pathologie, ils hésitent et finalement le plus souvent renoncent à acquérir les notions les plus

(1) En Belgique, depuis quelques années, dans les Universités de l'Etat, à Gand et à Liége et dans les Universités libres, à Bruxelles et à Louvain, la Clinique otologique est inscrite au programme des cours. Mais sa fréquentation est facultative.

nécessaires au praticien. Il en résulte que plus tard, quand ils sont livrés à eux-mêmes, ils ne savent pas, dans ce domaine, porter le moindre diagnostic. Quelques-uns s'abstiennent quand ils sont consultés, d'autres instituent un traitement symptomatique, et dans l'immense majorité des cas, ils se montrent optimistes vis-à-vis d'un mal dont ils ne pourraient cependant préciser ni la nature ni le degré et en rassurant leur client — qui ne demande pas mieux — ils perdent trop souvent de vue le trouble fonctionnel, qui doit fatalement se produire, à plus ou moins longue échéance, à la suite d'une lésion toujours jugée peu importante à l'examen des seuls symptômes. Cette manière de faire entretient dans le public des préjugés, accrédite des opinions erronées sur l'efficacité de telle ou telle médication, qui étaient peut-être justifiées autrefois, mais qui ne le sont plus maintenant, pour la plupart, depuis les nombreux acquêts de la science.

Il est permis d'affirmer qu'à l'heure actuelle encore, l'otite moyenne purulente produit des troubles fonctionnels graves, souvent la perte irrémédiable de l'ouïe, au même titre que l'ophtalmie purulente des nouveau-nés occasionnait, il n'y a pas bien longtemps encore, la cécité. Alors que celle-ci — facilement reconnue du reste — est traitée énergiquement dès le début, la suppuration de la caisse du tympan, maladie éminemment fréquente dans l'enfance, est négligée complètement ou soignée, si étrange que cela paraisse, comme si les règles d'asepsie étaient à éviter dans ces cas particuliers.

Que le médecin praticien, soucieux de son devoir, parcoure un livre comme celui-ci ; il se remémorera ses connaissances d'anatomie ou il les approfondira et il verra, ne fût-ce que par l'examen des figures, jusqu'où peuvent conduire les lésions suppuratives dans un tel organe, admirable de texture, mais aussi bien vite altéré. Fatalement ces lésions doivent amener la diminution ou la perte de la fonction par la destruction plus ou moins étendue de

l'appareil de transmission ou de perception, sans parler de graves complications de voisinage qui peuvent entraîner une terminaison mortelle.

Si cette observation est exacte, quand il s'agit de phénomènes suppuratifs, elle ne l'est pas moins lorsque nous avons affaire à des lésions purement inflammatoires, qui auront aussi pour conséquence une altération de la fonction, encore une fois en raison de la finesse de structure de l'organe.

Un tel ouvrage est fait pour convaincre les plus sceptiques de l'importance en otologie de la prophylaxie médicale ou chirurgicale, c'est-à-dire d'une intervention en temps opportun, basée sur un examen attentif de l'organe et sur l'état réel de la perception appréciée directement par le médecin avec les moyens de diagnostic qui sont entre nos mains.

Quand cette conviction sera celle de la grande majorité des médecins, le traitement des maladies de l'oreille aura fait un grand pas. Des affections actuellement incurables, non par le fait de leur nature mais par la chronicité des lésions, ne le seront plus, parce qu'une intervention rationnelle aura été plus hâtive. C'est là qu'est certainement le progrès *pratique*, car le progrès *scientifique* est dès maintenant acquis. En effet, au point de vue anatomo-pathologique, peu de maladies, à part celles qui ont trait uniquement à l'appareil de perception, ont été mieux et plus complètement étudiées, sans vouloir prétendre cependant que plus rien n'est à faire de ce côté. En tout cas, l'anatomie pathologique a certainement marché de pair avec l'anatomie et l'histologie normale de l'organe.

Ce sont ces considérations — que nous nous excusons d'avoir développé peut-être trop longuement dans la préface d'un tel ouvrage — qui nous ont surtout fait accepter une tâche ingrate et toujours difficile, celle de traduire la pensée d'autrui; nous avons essayé de la remplir le mieux possible. Aussi avons-nous désiré avant

tout être précis, en ne nous écartant pas du texte allemand. Mais notre style — nous ne nous faisons pas illusion sous ce rapport — s'est ressenti de ce souci que nous avons eu dès le commencement de rendre pour ainsi dire mot à mot ce que l'auteur avait voulu exprimer. Nous réclamons pour ce motif l'indulgence du lecteur.

Au début, quand mon savant collègue, M. le professeur **Ad. Politzer**, m'a prié de vouloir bien faire connaître l'ouvrage aux lecteurs français, la traduction devait être entreprise avec la collaboration de mon excellent ami et distingué collègue, M. le docteur **E. Eeman**, professeur ordinaire à l'Université de Gand, directeur des Cliniques des maladies de la gorge et des oreilles. Néanmoins celui-ci, à mon grand regret, a dû, faute de temps, renoncer à me prêter son précieux concours. Il ne s'est pas retiré sans me remettre plusieurs chapitres importants qu'il avait commencé à traduire; ce qui a singulièrement facilité ma tâche. Si cette publication voit le jour, c'est donc aussi grâce au sérieux appoint que m'a donné le professeur **E. Eeman**, qui aura ainsi contribué une fois de plus, pour une large part, à vulgariser les études otologiques dans notre pays.

Liége, juillet 1897.

INTRODUCTION

Les progrès inespérés, qui se sont accomplis durant les dernières périodes décennales dans le domaine de l'otologie et les efforts de la nouvelle école pour donner une base reposant sur l'anatomie pathologique au développement scientifique de cette branche des sciences médicales, devaient naturellement éveiller l'intérêt pour l'étude, autrefois délaissée, de l'anatomie de l'organe auditif. Depuis les travaux de Toynbee, qui ont ouvert la voie, on avait cependant acquis la conviction que l'anatomie pathologique de l'oreille forme la base du diagnostic des maladies de cet organe et de l'appréciation des troubles auditifs si variés, qui sont observés, de telle sorte qu'il est par conséquent impossible de traiter rationnellement les affections auriculaires sans les connaissances anatomiques et anatomo-pathologiques qui s'y rattachent.

Etant donnés la structure compliquée de l'organe auditif et ses rapports importants avec les organes et cavités avoisinants, l'étude de l'anatomie de l'oreille ne peut être poursuivie avantageusement que par de nombreuses dissections. Celui qui voudra apprendre la structure de l'oreille sur des préparations toutes faites ou même d'après des dessins et des descriptions, ne se fera jamais une idée nette de la disposition topographique des différentes parties de l'organe auditif. Pour le médecin auriste surtout, des exercices de dissection répétés sont pour ce motif de la plus grande importance : ce n'est que la connaissance parfaite des rapports anatomiques et topographiques de l'organe auditif,

qui peut lui donner ce degré de sûreté indispensable au succès, quand il s'agit d'exécuter des manœuvres opératoires dans une région se trouvant dans le voisinage d'organes d'une importance vitale.

Mais la nécessité d'une méthode technique de dissection pour les auristes se justifie aussi absolument, parce que ces derniers doivent apprendre à connaître à fond l'anatomie pathologique de l'oreille. Car il est inutile d'insister sur ce fait, que sans des exercices préalables de dissection de l'oreille à l'état normal, pratiqués suivant les règles, les préparations anatomo-pathologiques, souvent compliquées, seront toujours défectueuses; sans un apprentissage suffisant, ce n'est qu'après de nombreux essais infructueux qu'on arrive à trouver la véritable voie.

Il est certes incontestable qu'avec une habileté manuelle innée, on peut aussi arriver soi-même à un haut degré de technique dans les préparations normales et pathologiques de l'organe auditif. Nous devons encore admirer aujourd'hui les beaux travaux anatomiques d'un Scarpa, d'un Breschet, les préparations artistiques de Sömmering, d'Ilg, de Hyrtl et d'autres auteurs, qui n'ont reçu des anciens anatomistes qu'une technique incomplète. Mais quand, au lieu d'exécuter des préparations surtout artistiques, il s'agit plutôt de disséquer l'oreille simplement pour son étude personnelle ou au point de vue de l'enseignement, et de faire principalement ressortir les modifications pathologiques, une technique, basée sur l'expérience, s'impose d'autant plus qu'elle conduit plus rapidement et plus sûrement au but que si l'on a recours à des procédés peu méthodiques avec lesquels on sacrifie toujours un grand nombre de préparations.

Les débuts des méthodes de dissection de l'oreille remontent à l'éclosion de la science anatomique, au 16e et au 17e siècles ; cependant nous trouvons sous ce rapport peu d'indications dans les œuvres de Fallope, de Ph. Ingrassias, de Bartholomé Eustache, de Valsalva, de Cassebohm, de Casserius, de Fabricius ab Aquapendente et autres. Ce n'est que dans les temps modernes que la dissection de l'oreille a été soumise de différents côtés à une véritable technique. Nous renvoyons ici aux beaux travaux de Toynbee, Hyrtl, van den Broeck, Sappey, von Tröltsch, Kölliker, Voltolini, Moos,

Zaufal, Brunner, Rüdinger, Zuckerkandl, Lucae, Wendt, Schalle, Schwalbe et autres, dont les traités contiennent beaucoup de détails, qui constituent de véritables documents pour cette étude. Abstraction faite cependant du caractère fragmentaire de ces travaux, ces derniers ne s'occupent que de quelques parties de la technique de la dissection, sans épuiser complètement le sujet.

Ce fait, de même que le désir d'un grand nombre de mes élèves m'ont déterminé à m'occuper d'un travail de technique de dissection de l'oreille mis en rapport avec les connaissances anatomiques actuelles. Travaillant depuis 25 ans dans le domaine de l'otologie, je me suis occupé avec prédilection de l'anatomie normale et pathologique et de l'histologie de l'oreille, tout en faisant de la pratique. Je puis bien dire que les connaissances que j'ai acquises pendant cette période, par mes études et la fondation d'une collection destinée à l'enseignement, constituent un contingent suffisant à la publication de ce travail.

Cet ouvrage renferme une description aussi complète que possible des méthodes de préparation, qui sont employées en anatomie et en histologie de l'oreille. En première ligne, le but purement anatomique : présenter à l'examen la recherche facile et la représentation des différentes parties de l'organe et de leurs rapports réciproques. Il fallait naturellement ici donner une description de ces méthodes de préparation, qui sont absolument nécessaires pour la représentation de pièces servant à l'enseignement. Dans ce chapitre, nous avons parlé aussi des méthodes de conservation des préparations sèches et humides, indispensables quand il s'agit de faire une collection et indiqué la manière d'arrangement et de mise sur pied des diverses pièces.

En deuxième ligne, j'ai essayé d'utiliser la technique de dissection pour l'étude anatomo-pathologique. Ici je pouvais certainement me borner aux grandes lignes de la méthode, parce qu'étant données la grande variété des lésions de l'oreille moyenne et les complications fréquentes survenant dans le temporal, tels que les processus de carie et de desquamation, il eut été impossible de donner la description d'un procédé de dissection applicable à tous les cas. Une tentative de cette espèce me paraissait d'autant plus superflue que je suis convaincu

qu'après s'être bien exercé à la technique de la dissection à l'état normal, il n'est absolument pas difficile de trouver la véritable voie dans les cas compliqués d'anatomie pathologique.

Un chapitre important est consacré à l'examen histologique de l'organe de l'ouïe. Il n'est pas nécessaire d'en faire ressortir l'importance, car celui qui a suivi les publications récentes dans le domaine de l'histologie normale et pathologique de l'oreille, a pu se convaincre que nous en sommes encore au début, surtout dans l'histologie pathologique du labyrinthe et qu'ici pour avoir la solution de nombreux problèmes pathologiques encore inexpliqués, un vaste champ reste ouvert à l'étude. Certainement les rapports de structure compliquée du labyrinthe membraneux constituent de grandes difficultés dans l'examen histologique; elles seront cependant d'autant plus facilement surmontées que les méthodes deviendront plus complètes. Dans cette direction, nous pouvons avec une grande satisfaction renvoyer aux progrès importants accomplis dans ces dernières années sous le rapport de l'histologie du labyrinthe de l'homme, grâce aux plus récentes conquêtes de la technique microscopique, dont les résultats devaient être d'une influence notable, à une époque rapprochée, sur l'étude de l'histologie pathologique du labyrinthe.

PREMIÈRE PARTIE.

La dissection anatomique et anatomo-pathologique de l'organe auditif.

I.

L'appareil instrumental nécessaire à la préparation de l'organe auditif

Le travail de préparation de l'organe auditif est essentiellement facilité par l'emploi d'instruments appropriés. Mais leur nombre et leur choix se règlent toujours suivant le but qu'on se propose. Celui qui désire seulement apprendre à connaître les simples rapports anatomiques de l'oreille, pourra se contenter de quelques instruments, tels que scalpel, scie, marteau, ciseau et tenailles. Celui qui, d'un autre côté, a l'intention d'obtenir une préparation artistique de l'oreille ou de faire une dissection anatomo-pathologique parfaite, doit se servir d'un appareil instrumental plus complet.

Je décrirai brièvement celui dont je fais usage :

Une scie à main (égohine) anatomique, analogue aux scies d'amputation pour l'ouverture de la cavité crânienne et l'enlèvement de l'organe auditif de la base du crâne.

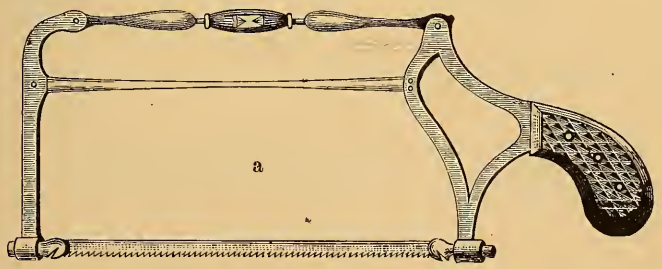

Fig. 1.

Dans ce dernier cas, il est avantageux d'employer une scie arquée (fig. 1), dont la lame sciante peut être tendue au moyen d'une vis d'acier.

Une courte scie à guichet (fig. 2), pour extraire de la base du crâne l'organe de l'ouïe et les éléments de la région naso-pharyngienne.

Fig. 2.

La longueur de cette scie comporte 10 centimètres, la largeur, à l'extrémité postérieure, 1 centimètre, à l'extrémité antérieure, 3 millimètres.

Un fort ciseau, large de 2 $^1/_2$ - 3 centimètres, pour enlever l'organe de la base du crâne, en outre, deux plus petits ciseaux droits, de 5 millimètres et de 3 millimètres de large, un ciseau droit (fig. 3) et une gouge de 3 millimètres de large (fig. 4), pour éloigner les parois du conduit auditif, la voûte du tympan et ouvrir l'apophyse mastoïde et la cavité labyrinthique.

Fig. 3.

Fig. 4.

Un grand et un petit marteau en fer et un maillet (fig. 5); le premier pour projeter l'organe auditif hors de la base du crâne, le dernier pour le travail plus délicat de l'os.



Fig. 5.

Un élévatoire (fig. 6) et une tenaille (fig. 7) pour soulever de la

Fig. 6.

Fig. 7.

base du crâne l'organe auditif encore en connexion avec les parties molles, et séparé au préalable avec la scie et le ciseau.

Un grand scalpel, nommé couteau à cartilage, pour séparer les parties molles dans l'extraction de l'organe auditif isolé avec la scie et le ciseau (fig. 8) et pour détacher les articulations des mâchoires.

Fig. 8.

Plusieurs scalpels petits et grands pour la préparation anatomique des parties molles, ainsi qu'un petit couteau étroit pour la

Fig. 9.

séparation du tendon du tenseur et de l'articulation de la platine de l'étrier (fig. 9).

Un grattoir pointu, fait d'acier trempé, pourvu d'un manche de bois (Burckhardt-Merian), pour détacher complètement les parties molles, les insertions tendineuses et le périoste de l'os.

Une grosse tenaille à os, pointue (fig. 10), pour faire sauter de grandes parties d'os, et deux petites tenailles pour enlever de petites particules osseuses. (Leiter, à Vienne.)



Fig. 10.

Une grande et une petite scie arquée servant aux coupes à travers l'os et à l'enlèvement de parties osseuses. Pour les gros travaux, les lames nos 2, 3, 4, seront employées ; pour les plus délicats, on aura recours aux nos 00, 0, 1. (Schadelbauer, à Vienne).

Trois ou quatre burins de différente largeur (fig. 11) (Vautier 45-38, fig. 12 a, b, c), et plusieurs poinçons (fig. 12j), qui trouvent surtout leur emploi dans la préparation du labyrinthe osseux. Pour des

travaux plus délicats dans le labyrinthe osseux, on emploiera, en outre, avantageusement, différents grattoirs, comme ceux qui sont représentés figure 13 s, s'.



Fig. 11.

Fig. 12.

Fig. 13.

Une forte lime massive, deux limes plates affilées, deux à trois limes rondes de différente force, plusieurs limes pointues et des limes très fines.

Un trépan (fig. 14).

Fig. 14.

Plusieurs épingles à préparations et plusieurs crochets mousses et pointus (fig. 15), de forts ciseaux droits avec une

Fig. 15.

branche pointue et l'autre mousse, des cisailles, des ciseaux cannelés et deux fins ciseaux pointus, une sonde cannelée (fig. 16), des sondes

Fig. 16.

métalliques et en baleine, une forte pincette anatomique bien effilée (fig. 17), plusieurs fines petites pincettes et plusieurs pinceaux.

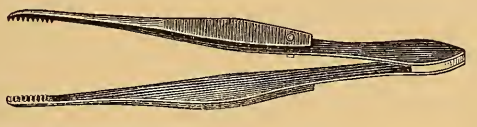

Fig. 17.

Une seringue, plusieurs vases en verre, grands et petits, plus ou moins profonds, des bassins et des verres de montre ; des canules métalliques coniques, pourvues de tubes en gomme et des olives en bois, celles-ci étant destinées à condenser et à raréfier l'air dans le conduit auditif externe.

Une loupe ou un microscope à préparations pour l'agrandissement des détails dans la préparation et un réflecteur pour éclairer de temps à autre le conduit auditif externe, le tympan et la cavité tympanique.

Plusieurs tubes en verre effilés, larges de 2 à 4 millimètres, des petits tubes manométriques minces, longs de 5 à 6 millimètres et de 0,5 millimètre de diamètre pour mesurer la pression labyrinthique et rechercher la mobilité de l'étrier, et un certain nombre de fines tiges de verre pour examiner la mobilité des osselets de l'ouïe.

Pour faire des préparations de l'oreille, un petit étau est indispensable, malgré l'opinion contraire de quelques anatomistes. Quoique pour certaines manipulations, il suffise de fixer la préparation avec la main gauche dans un morceau de toile ou de l'appuyer contre une planche, sur laquelle sont fixées deux tringles sous un angle fortement de profil, il faut recourir à l'étau pour y adapter la préparation, s'il s'agit de faire de fines coupes avec la scie, d'enlever avec précaution et couche par couche les lamelles osseuses ou de limer des parties d'os. Mais la façon d'adapter la préparation exige certaines précautions, parce que quelques parties du temporal, surtout la paroi externe de la cavité tympanique et les environs du sillon tympanique, éclatent par une trop forte pression de l'étau et le tympan est mis en pièces. Les parties qui se

prêtent le mieux à la fixation de la préparation dans l'étau, sont l'écaille du temporal, l'apophyse mastoïde et le point de réunion de celle-ci avec l'extrémité postérieure du rocher, dans certains cas, la portion antérieure de la pyramide.

Les règles à observer contre l'infection cadavérique dans la dissection de l'organe auditif.

Dans la préparation de l'organe auditif, il faut observer, sous le rapport des mesures de précautions à prendre contre certaines blessures et leurs conséquences, les mêmes règles que dans les autopsies et les exercices de dissection des cadavres Les blessures les plus fréquentes dans la dissection de l'oreille, arrivent chez les commençants, le plus souvent à cause du maniement défectueux des tenailles pointues. Si la pièce est fixée dans la main gauche, il arrive très facilement qu'en faisant sauter des parties osseuses ou qu'en brisant la paroi supérieure de la caisse, les tenailles échappent et que les pointes y pénètrent. Aussi faut-il s'habituer très vite à bien tenir l'une contre l'autre la pièce et la pince, de façon que si cette dernière échappe, les pointes se dirigent en sens opposé à la surface de la main gauche. Il faut toujours se servir de l'étau pour pratiquer, au moyen de la scie, des coupes à travers une préparation de l'oreille ou enlever de la même manière quelques parties : il ne faut jamais la fixer dans la main gauche, sinon il peut se produire de très dangereuses fissures à la main, lors d'une échappée de l'instrument. Une cause fréquente de blessures dans la préparation de l'oreille est aussi constituée par les saillies osseuses qui subsistent, quand on enlève la pièce du crâne et produisent souvent d'assez fortes déchirures de la peau, si le préparateur ne prend pas assez de précautions. On ne doit donc jamais négliger, avant de procéder à la préparation du temporal, de faire disparaître toutes les saillies osseuses avec la pince et la lime

Si l'on se représente les tristes exemples des infections cadavériques, la plus grande prudence paraît d'autant mieux se justifier dans la préparation de l'organe auditif, que souvent les pièces des autopsies proviennent de maladies infectieuses : typhus, scarlatine, diphtérie. Les pièces qui proviennent d'individus morts de phlébite des sinus et de pyémie, sont particulièrement dangereuses et exigent par conséquent les plus grandes précautions dans leurs préparations.

Avant chacune de ces autopsies, il ne faut jamais oublier d'examiner soigneusement si aux mains et spécialement aux doigts, ou a des parties découvertes de la peau, il n'y a pas d'excoriations. Si c'est le cas, il paraît sage de postposer le travail de préparation et de placer la pièce, soit dans le liquide de conservation de Rüdinger, consistant en 800 parties de glycérine, 190 parties d'acide phénique et 12 parties d'alcool, ou dans la solution de Wywodzew (Thymol 5,0, alcool 45,0, glycérine 2160,0, eau distillée 1080,0), et de procéder seulement à sa dissection, quand l'excoriation de la main est cicatrisée. Les mêmes précautions doivent être aussi observées dans la dissection des pièces moins dangereuses ; cependant dans les

préparations pathologiques, où les lésions s'altéreraient trop par le séjour dans un liquide conservateur et où le retard apporté à la dissection serait désavantageux, on peut protéger les places excoriées par un pansement à la gaze iodoformée, à l'acide phénique ou au sublimé, ou par un gant de caoutchouc, de sorte qu'une infection des surfaces blessées est rendue impossible.

Comme il existe indubitablement des sujets qui ont une grande prédisposition à l'infection cadavérique, au point que la peau étant même intacte, le virus pénètre à travers l'épiderme dans les tissus et produit des sortes de furoncles cadavériques, tantôt légers, tantôt graves ou de la lymphangite, il est prudent que ces personnes « vulnérables » (Virchow) ne procèdent qu'à la dissection de préparations qui ont séjourné pendant quelques jours dans un des liquides conservateurs déjà mentionnés et où des pièces, même dangereuses, sont désinfectées complètement, au point qu'une infection est pour ainsi dire rendue impossible.

Pendant la préparation, une blessure s'est-elle produite à un doigt ou à une place quelconque de la main, qu'il s'agisse d'une pièce désinfectée ou non, il faut suivre le conseil de Nussbaum, qui recommande de serrer aussitôt fortement la partie située au-dessus de la lésion, au moyen d'une bandelette toujours tenue prête, afin d'empêcher le reflux du sang veineux et le transport du virus dans la circulation générale. Ensuite on laisse couler un filet d'eau sur la blessure pendant plusieurs minutes, pendant que l'on comprime en même temps avec l'autre main les bords de la plaie à la partie supérieure, pour en faire sortir le sang et faciliter ainsi l'élimination du virus qui y a pénétré.

Lorsque la plaie est suffisamment lavée, la bande peut être enlevée et un pansement antiseptique être appliqué. Comme l'action de ce dernier est d'autant plus sûre que la plaie aura été plus vite désinfectée, le préparateur tiendra toujours en réserve, dans une petite boite bien fermée, un petit flacon avec dé l'acide phénique à 5 %, un peu d'iodoforme en poudre, une petite bouteille de collodion, du gutta-percha, du tissu Billroth, de l'ouate et de la gaze de Bruns. La plaie lavée par un courant d'eau est d'abord touchée avec un tampon d'ouate imbibé de la solution phéniquée, ensuite couverte d'iodoforme, enveloppée d'un morceau de gaze mouillé; le tissu Billroth est appliqué et le tout est fixé avec une bande ou la gaze est entourée de gutta-percha qui est fixé par du collodion. La plaie guérira de cette façon rapidement par première intention.

II.

L'enlèvement de l'organe auditif sur le cadavre.

La méthode d'ouverture de la cavité crânienne pour enlever l'organe auditif ne se différencie pas de celle employée dans les Instituts anatomiques. Comme cette dernière est connue de chaque étudiant, il n'est pas nécessaire d'en faire la description. Il est cependant utile de remarquer que dans les autopsies chez des particuliers, où il s'agit pour la mise en bière de masquer le plus possible les traces des manipulations, l'ouverture de la

cavité crânienne doit être pratiquée avec des précautions particulières: il vaut mieux, comme cela se pratique dans les Instituts de Vienne, faire passer l'incision à la région occipitale, d'une oreille à l'autre, pour détacher le cuir chevelu de la voûte, que de la diriger par le sommet. Comme ces travaux sont le mieux exécutés par les garçons de laboratoire, exercés à cette besogne, partout où il y a des Instituts anatomiques, il faut s'assurer le concours de l'un d'eux.

Le procédé à employer est essentiellement différent suivant les cas où le cadavre — comme cela a lieu dans les Instituts anatomiques — est à la disposition de l'examinateur et ceux, où en considération de la mise en bière, il faut éviter de laisser voir une trace quelconque de manipulation sur la tête. La méthode variera, en outre, s'il s'agit de respecter les trompes et l'espace naso-pharyngien, à cause d'une maladie de ces régions, ou bien si leur examen peut être négligé, des lésions de ce côté ayant été exclues pendant la vie.

1. Enlèvement de l'organe auditif sur le cadavre dans un but anatomique.

Le procédé le plus simple à employer sur des cadavres, qui sans autres considérations doivent servir à l'examen anatomique, procédé qui peut être cependant, à l'occasion, suivi dans les cas de mise en bière, est le suivant :

Après l'enlèvement de la voûte du crâne pratiqué suivant les règles, le cerveau est soulevé et les deux nerfs acoustiques et faciaux sont sectionnés avec précaution, juste à leur point de sortie de la moëlle allongée. Ensuite avec un fort scapel, la peau est détachée, à 2 centimètres de l'insertion du pavillon de l'oreille, c'est-à-dire immédiatement derrière l'apophyse mastoïde, par une incision perpendiculaire, longue de 8 à 10 centimètres et le lambeau antérieur avec le pavillon de l'oreille, séparé du conduit cartilagineux, est disséqué jusqu'à l'arcade zygomatique. Alors, en supposant qu'une seule oreille doive être enlevée, on fait avec la scie anatomique une section qui commence derrière l'apophyse mastoïde (fig. 18 p) et sépare la fosse occipitale jusqu'au point de la ligne médiane de la fosse de la moëlle allongée, qui se trouve entre la selle turcique et le bord antérieur du trou occipital (o). Par une deuxième section presque parallèle au diamètre transversal du crâne, la fosse cérébrale moyenne est alors sciée dans une direction verticale, qui réunit le milieu de l'arcade zygomatique avec le tubercule de la selle turcique (zs) et sépare la partie antérieure de l'écaille du temporal, ainsi que la grande aile du sphénoïde et l'apophyse ptérygoïde juste à la mâchoire supérieure. Les extrémités médianes des deux traits de scie (so) sont réunies, de façon qu'avec un large ciseau introduit

dans la ligne médiane de la selle turcique et de la fosse de la moëlle allongée, on pénètre à travers la base du crâne.

Si l'opération a réussi, la pièce montre une grande mobilité. Sinon, les ponts osseux restants doivent être séparés par des coups de ciseau. La pièce ne tient plus alors qu'aux parties molles et aux articulations de la mâchoire. Pour la séparer de la dernière, il faut d'abord rapidement détacher de l'apophyse mastoïde les insertions musculaires et tendineuses ; la pièce est alors tirée en avant et en haut, et après la section de la paroi postérieure de la capsule, la désarticulation de la mâchoire est opérée avec le couteau à cartilage. Il suffit alors d'inciser les parties molles du cou et de l'espace naso-pharyngien qui adhèrent encore à la pièce, pour enlever le temporal. Dans ces cas, la trompe d'Eustache entière avec les parties avoisinantes du pharynx nasal sont conservées.

On procède de la même manière sur des cadavres à mettre en bière, quand il s'agit d'enlever les deux organes auditifs, avec la différence que les traits de scie passent par la base du crâne non pas jusqu'à la ligne médiane, mais seulement jusqu'aux parties latérales de la selle turcique et de la fosse de la moëlle allongée et qu'elles sont réunies de chaque côté par une brèche faite à la gouge et parallèle au diamètre longitudinal du crâne (fig. 18 i i' u, u u'). De cette manière, la selle turcique et la fosse de la moëlle allongée sont conservées et constituent des ponts solides entre la région antérieure et postérieure du crâne et l'écroulement de celui-ci est empêché pour la mise en bière.

Quand l'autopsie est faite avec soin, que la cavité crânienne est remplie de paille ou d'herbe et qu'après l'adaptation exacte de la calotte, la peau derrière l'oreille et à l'occipital est bien suturée, on ne remarquera aucune trace de manipulations sur le cadavre placé avec précaution dans le cercueil.

L'enlèvement des deux organes auditifs réunis, pratiqué au point de vue d'études anatomiques déterminées, par exemple, pour représenter les rapports d'inclinaison du tympan, ne peut être exécuté que sur des cadavres dont il est permis de disposer librement. Dans ce cas, le trait de scie dirigé en avant du tubercule de la selle turcique et parallèle au diamètre transversal du crâne, passe par toute la base du crâne (fig. 18 zz'), tandis que le trait postérieur, parallèle à l'antérieur, est conduit aussi par toute la base du crâne, derrière les apophyses mastoïdes et par le milieu du grand trou occipital (m m'). Comme dans la méthode précédente, la pièce est enlevée également après la désarticulation de la mâchoire et la séparation des parties molles, ainsi que de l'articulation de l'occipital avec l'atlas. Il va de soi que sur des pièces anatomiques normales, où le pavillon de l'oreille et le

conduit auditif cartilagineux sont compris dans la préparation, ces parties seront laissées en connexion avec le temporal enlevé.

2. Enlèvement des organes auditifs sur le cadavre sans lésion visible extérieure du crâne.

Le procédé est essentiellement différent pour enlever l'organe auditif sur le cadavre, où il n'est pas permis de laisser voir une trace quelconque des manipulations. Comme il ne s'agit dans ces cas que de l'examen de modifications pathologiques dans l'organe auditif, le procédé sera différent suivant le siége de la maladie diagnostiquée pendant la vie. Ainsi, quand pendant la vie, nous n'avons constaté aucune lésion dans le conduit auditif externe, dans les trompes et dans l'espace naso-pharyngien, nous ne tiendrons pas compte de ces différentes parties et notre attention sera portée principalement sur la séparation intégrale de la caisse et du labyrinthe.

a) Enlèvement de l'organe auditif y compris l'espace naso-pharyngien et les trompes.

1. La première méthode pour enlever les deux organes auditifs y compris la région naso-pharygienne sans laisser de traces extérieures visibles, a été indiquée par Wendt. Ce dernier se servait du ciseau pour projeter dehors cette partie circonscrite de la base du crâne ; en procédant ainsi, même avec beaucoup d'exercice, on peut facilement produire des éclats dans le conduit auditif externe et dans la caisse. Beaucoup plus sûre, quoique plus longue, est la méthode de Schalle (1) que nous donnerons ici en résumé.

Après l'enlèvement de la voûte du crâne et du cerveau, on dirige d'abord une incision au-dessus des deux clavicules de la hauteur d'une épaule à l'autre, ensuite de chaque côté une autre qui, commençant à 4 centimètres derrière le pavillon de l'oreille, va sur le m. sternocleido-mastoïdien en bas et un peu en avant et rencontre la première sous un angle aigu.

Ensuite on saisit le lambeau cutané à la partie supérieure et on le détache en le disséquant à longs traits et en enlevant le moins possible de parties molles ; on coupe le cartilage du conduit auditif externe près de l'os et on met à nu l'articulation de la mâchoire, ainsi que tout le bord inférieur de la branche correspondante de la mâchoire inférieure. Cette opération ayant été pratiquée des deux côtés, on sépare la peau des parties molles de la région antérieure du cou, jusqu'à ce qu'on ait mis à nu tout autour le bord inférieur de la mâchoire inférieure.

On enfonce alors le couteau à travers le plancher de la cavité buccale,

(1) Archives de Virchow, volume 71.

à la place correspondant à l'origine du m. génio-hyoïdien ; en rasant toujours la mâchoire inférieure, on agrandit la section des deux côtés jusqu'aux angles des mâchoires, on tire la langue en bas et on la sépare avec les parties molles de la gorge jusqu'à la limite inférieure du larynx. Langue, larynx, trachée et oesophage sont séparés facilement de la colonne vertébrale par quelques incisions pour gagner de la place, et tirés en bas ou tout à fait enlevés.

Après une séparation complète des parties molles de la cavité buccale et de la gorge, la capsule de l'articulation de la mâchoire tout près de la mâchoire inférieure est séparée des deux côtés et cette dernière est tirée en avant de la cavité articulaire, jusqu'à ce qu'elle soit luxée sur le tubercule articulaire. La mâchoire inférieure est fixée dans cette position au moyen d'une pince appropriée tenant le menton, et la paroi postérieure de la gorge est séparée de la colonne vertébrale.

Pour enlever par la scie les organes auditifs avec les éléments de la cavité nasale et de la région naso-pharyngienne en même temps, les deux surfaces articulaires de la mâchoire sont percées, au moyen d'un ciseau, de bas en haut, de façon qu'aux parties correspondantes de la fosse cérébrale moyenne il se produise une ouverture assez grande pour y introduire une lame de scie étroite. Après que la lame a été passée par la brèche du côté gauche, les extrémités sont unies avec la partie courbe, de façon que la poignée de la scie vienne se trouver sur le côté de la cavité crânienne.

Le travail suivant, opéré par la scie, peut être pratiqué dans la position assise, la tête du cadavre se trouvant à peu près au niveau de notre épaule. Il faut donner les coups de scie toujours aussi exactement que possible dans une direction correspondante à l'axe longitudinal du corps, verticale à la base du crâne. La voie que la scie doit suivre est la suivante, d'après la description de Schalle :

« La ligne de section va de la brèche gauche en avant et un peu en dehors, intéressant l'angle antérieur médian de l'écaille du temporal par la grande aile du sphénoïde, rencontre, environ à un centimètre en dehors de la fissure orbitaire supérieure, la voûte de l'orbite, se courbe en avant, comprenant donc la plus grande partie de cette dernière, atteint à 15 milimètres environ de l'apophyse Crista-galli sur le côté, la partie montante du frontal, se tourne, en rasant celui-ci, devant la crête par le trou borgne, vers l'autre côté et arrive en sens inverse à la gauche dans la brèche droite. Ici elle se courbe légèrement en dehors et arrive par les articulations de la mâchoire, sans toucher la fissure pétro-squammeuse, de nouveau à la paroi du crâne, se tient tout contre celle-ci, gagne le bord postérieur du sinus sigmoïde et descend par une courbe légère dans ce dernier jusqu'au trou jugulaire,

pour contourner le tubercule jugulaire droit, correspondant à l'embouchure du sinus pétreux inférieur, traverser l'apophyse basilaire et arriver, en contournant le tubercule gauche, au trou jugulaire gauche, et d'ici circonscrire le temporal gauche de la même façon que le droit. »

Mais cette méthode qui permet d'enlever assez complètement les deux organes auditifs avec les éléments de la région naso-pharyngienne, dans l'exécution, est trop compliquée et trop lente, sans que le but, d'effacer les traces de manipulations extérieures, soit tout à fait rempli.

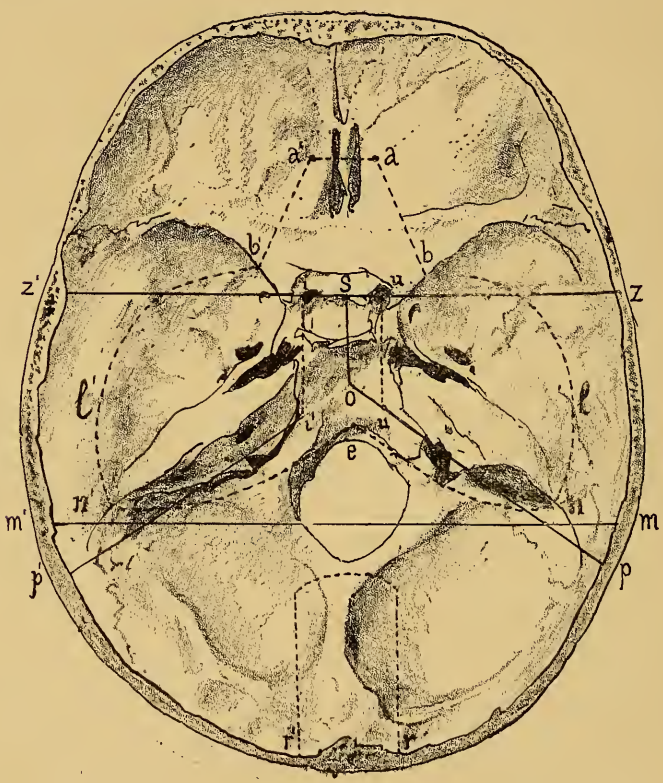

Fig. 18.

2. On arrive au but plus simplement par la méthode qui suit et à laquelle j'ai recours dans mes autopsies.

Au moyen d'un fort trépan (fig. 14), dans la fosse cérébrale antérieure, à 1 centimètre à droite et à gauche de l'apophyse Crista-galli, on pratique deux trajets fistuleux (a, a') se dirigeant perpendiculairement en bas par la cavité nasale jusqu'à la face inférieure de la voûte palatine et dans le droit, on introduit par le crâne la scie étroite, indiquée à la figure 2.

Le trait de scie (a b) conduit par la base du crâne, se dirige d'abord dans la fosse cérébrale antérieure, en arrière et un peu en dehors, jusqu'au tiers interne de la crête de la petite aile du sphénoïde (2 $^1/_2$ centimètres de la ligne médiane de la base du crâne). A cet endroit, le trait suit, dans la fosse cérébrale moyenne, une courbe assez prononcée vers le dehors (b l), contre la place de la base du crâne correspondant à la racine de l'arcade zygomatique, tandis que la grande aile du sphénoïde, ainsi que la partie externe de la cavité glénoïde et l'articulation de la mâchoire elle-même sont séparées du temporal. Quand on est arrivé avec la scie derrière l'articulation de la mâchoire, donc en avant de la paroi antérieure du conduit auditif osseux — un point, qui dirigé en dedans correspond au milieu de la fosse de la moëlle allongée de Blumenbache — on rase avec la scie le point de courbure de la face supérieure de la pyramide sur l'écaille du temporal (l), et on dirige le trait jusque contre le sinus transverse (l. n). De cette façon la partie moyenne du conduit auditif osseux et la portion interne des cellules mastoïdiennes sont séparées. La scie est alors dirigée en dedans et un peu en avant, va par le sinus transverse ouvert au trou jugulaire et ensuite par le tiers postérieur de la selle turcique, de sorte que la section rase l'apophyse du condyle (e). La base du crâne est également sciée symétriquement de la même manière du côté gauche et les deux trajets produits par le trépan sont réunis de chaque côté de l'apophyse Crista galli par un coup de scie transversal. La section par l'articulation de la mâchoire et le conduit auditif osseux jusqu'au sinus transverse prend une grande partie du temps, à cause de l'épaisseur et de la consistance de l'os à scier, tandis qu'elle se fait assez vite par la fosse cérébrale antérieure, en grande partie aussi par la fosse cérébrale moyenne et postérieure.

La partie de la base du crâne sciée de cette façon est séparée par plusieurs forts coups de ciseau, tandis qu'au moyen d'un ciseau large de 4-5 centimètres, on détache d'abord les points d'union solides qui persistent encore aux parties postérieures et latérales de la brèche faite par la scie; dans la région du naso-pharynx, la séparation complète des ponts qui subsistent, doit être pratiquée en partie par la cavité crânienne, en partie par la cavité buccale, au moyen de la scie pointue.

Pour séparer la pièce ainsi préparée des parties molles, on dirige sur l'occipital, à 3 centimètres à droite et à gauche de la crête interne de cet os, deux sections parallèles (r, r') en bas jusqu'au bord postérieur du trou occipital et on les réunit à la partie inférieure au moyen d'une courbe. De cette manière, il est fait à l'occipital une brèche longitudinale par laquelle on peut manipuler à l'aise dans une direction horizontale vers la face inférieure de la base du crâne. Pendant qu'un aide saisit

la pièce au moyen d'une longue pince (fig. 7) à la selle turcique et au trait de scie postérieur du dos de la selle et l'élève en avant, la paroi postérieure membraneuse du pharynx d'abord, puis les parties latérales sont coupées avec un fort scalpel; la paroi postérieure de la capsule de l'articulation du maxillaire est alors sectionnée des deux côtés, l'articulation désarticulée et les attaches musculaires et ligamenteuses qui existent encore, sont séparées avec le couteau et les ciseaux jusqu'à ce que la pièce soit tout à fait détachée.

Pour bien fermer le trou à l'occipital lors de la mise en bière du cadavre, le trait de scie aux deux côtés de la crête occipitale interne est pratiqué suivant un plan dirigé en dedans, de façon qu'en appliquant le morceau d'os, celui-ci soit tenu dans sa situation par la masse qui remplit l'espace intra-crânien.

b) Enlèvement des organes auditifs sans les éléments du naso-pharynx ni les trompes.

1. Quand par l'examen objectif pendant la vie, on n'a découvert aucun phénomène morbide dans le naso-pharynx ni dans les trompes, il n'est pas nécessaire, à l'autopsie, d'examiner ces parties; l'organe auditif peut dans ce cas être enlevé du crâne très simplement et en peu de temps, de la manière suivante. Le procédé est indiqué par les lignes 1, 2, 3, 4, 5, figure 19. Avec le ciseau le plus large (3 centimètres), qui doit être placé le plus horizontalement possible et dans une direction parallèle à la base du crâne, la fissure pétro-basilaire est d'abord séparée du sommet de la pyramide jusqu'au trou jugulaire (1). Pendant que le ciseau pénètre à la face inférieure de la pyramide vers le dehors, les attaches des parties molles du temporal sont coupées en-dessous. Ensuite par 1-2 coups de ciseau, le sinus transverse est transpercé depuis le trou jugulaire jusqu'au passage du sinus pétreux superficiel dans le sinus transverse (2). Un troisième coup de ciseau perpendiculaire (3) va du sommet antérieur de la pyramide, entre celle-ci et le trou oval, en dehors et en arrière, à 1 centimètre au-dessus du trou spinal.

La quatrième brèche du ciseau (4), dans la longueur de 1 centimètre, est faite à l'angle externe et postérieur de la fosse cérébrale moyenne et réunie avec l'ouverture (2). Par la section suivante faite au ciseau (5), qui doit être dirigée le plus loin possible en dehors, à la limite de la face inférieure de la fosse cérébrale moyenne et de la portion verticale du temporal, le conduit auditif osseux est traversé à peu près dans son milieu. Si dans cette opération on ne prend pas les précautions nécessaires, le conduit auditif osseux est non seulement fissuré, mais il se forme dans toutes les directions des éclats, par lesquels le tympan est déchiré et les osselets sont désarticulés.

Donc avant d'arriver à cette partie la plus importante de l'opération, les fentes faites au ciseau 1, 2, 3, 4 doivent être réunies à leurs points de jonction par un plus petit ciseau et l'union de la pièce avec les parties voisines doit être le plus possible mobilisée par des mouvements de latéralité du ciseau. Ce n'est qu'alors que le conduit auditif osseux peut être séparé du crâne par de faibles coups de maillet, pendant que le ciseau placé perpendiculairement pénètre peu à peu dans la profondeur. La direction de la brèche du ciseau 5 doit être menée de façon que ses deux extrémités se rencontrent avec celles du 3 et du 4.

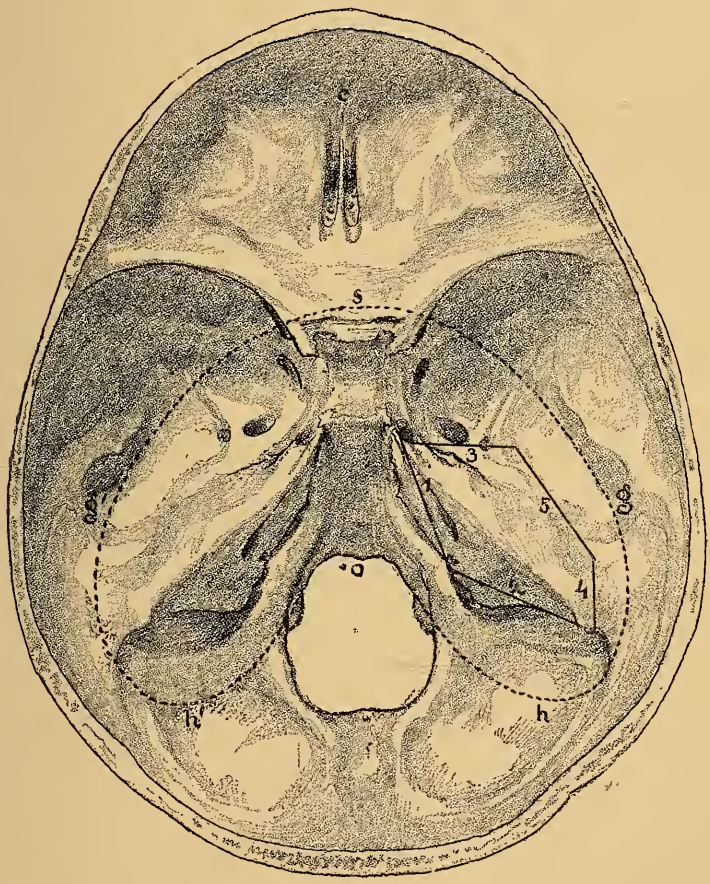

Fig. 19.

La pièce séparée de ses attaches osseuses est disloquée par l'introduction de l'élévatoire dans les fentes 1 et 2 et un peu soulevée; les parties molles qui tiennent encore solidement sont alors sectionnées, l'articulation avec la mâchoire inférieure est séparée et la préparation enlevée.

Elle renferme la partie interne du conduit auditif osseux, le tympan, la cavité tympanique avec une partie des cellules de l'apophyse et tout le labyrinthe avec le nerf auditif et le nerf facial. Cette méthode n'est pas seulement applicable aux cas, où pendant la vie une maladie du labyrinthe a été diagnostiquée, mais surtout à ceux où il existe des processus dans l'oreille moyenne, qui se présentent si fréquemment et parcourent leur marche sans perforation du tympan. Dans ces derniers cas, les modifications pathologiques se manifestent la plupart du temps sous forme d'adhérences et de soudures exclusivement dans la caisse, dans les environs des osselets de l'ouïe, mais les trompes, l'apophyse mastoïde et le conduit auditif externe ne sont pas altérés par la maladie de la cavité tympanique.

La méthode décrite ici est encore essentiellement simplifiée, quand il s'agit d'une maladie prononcée du labyrinthe ou bien d'une ankylose de l'étrier dans la fenêtre ovale, où l'enlèvement de la pyramide du rocher est seul en cause. Dans ce but, après avoir enlevé la voûte tympanique au moyen de quelques coups de ciseau (voir le chapitre correspondant dans les méthodes de préparation) on examine la cavité du tympan et l'on s'assure de l'état normal de ce dernier et de l'articulation du marteau avec l'enclume; le tendon du tenseur tympanique et l'articulation de l'enclume et de l'étrier sont alors coupés. Par 3-4 coups de ciseau, qui sont dirigés à travers l'union du rocher avec la fosse de la moëlle allongée, puis par le sommet de la pyramide et par sa base au voisinage du sinus transverse, on peut faire sauter la pyramide en quelques minutes et la séparer du crâne; le tympan avec le marteau et l'enclume restent dans le crâne.

2. Nouvelle méthode pour obtenir des préparations de temporaux sans altération du cadavre. Nous la devons au médecin de régiment, M. le Dr Arthur Tschudi; nous en donnons ici la description :

La méthode suivante de préparation sera employée avec un résultat complètement satisfaisant pour pouvoir enlever les organes auditifs et éviter toute mutilation visible sur des cadavres, où il s'agit de ne pas ouvrir la cavité crânienne par l'enlèvement habituel de la voûte du crâne.

De chaque côté, sur le plan mastoïdien, à la façon dont l'incision de Wilde est pratiquée, le cuir chevelu est sectionné sur une longueur de 10-12 centimètres. L'incision s'étend ainsi généralement jusque dans les cheveux. Alors les parties molles sont disséquées, en rétractant les bords de la peau en avant et en arrière, au point de mettre à nu toute la région de l'apophyse, de séparer la portion cartilagineuse du conduit et de détacher le pavillon à peu près jusqu'au milieu de l'arcade zygomatique.

Au moyen d'un foret américain à tête de vis, à une hauteur de

4 centimètres au-dessus du conduit auditif externe, on pratique dans l'écaille du temporal d'un côté, une ouverture qui a 9 millimètres de diamètre, en rapport avec la force du tranchant du perforateur. Ce dernier, qui est tranchant des deux côtés et a une longueur de 23 centimètres, est disposé de telle façon qu'il peut être conduit à travers tout le crâne transversalement et pénétrer dans l'écaille du temporal de l'autre côté. On enlève alors la tête de la vis et comme il existe une entaille à l'extrémité postérieure du perforateur, à travers laquelle passe une cheville, on peut y attacher une scie. La lame de la scie, faite d'un ressort de montre, a 5 millimètres de largeur et 32-33 centimètres de longueur. Aux extrémités elle est limée et terminée en crochets, de façon qu'elle peut être introduite dans la cheville de l'ouverture du foret décrite plus haut. Quand la lame est fixée, elle est introduite par l'ouverture obtenue, dans laquelle le perforateur sert de sonde conductrice, de la même façon que quand on passe, par exemple, des drains à travers des conduits, puis la scie est tendue. La scie construite spécialement dans ce but est à angle droit ; elle a un degré de tension d'arc de 37 centimètres, une largeur de 14 millimètres, une force de courbure de 4 millimètres, et un rayon de 11 centimètres. Elle est munie de poignées qui servent à la tension ; la lame de la scie placée ainsi dans l'appareil conducteur peut être tendue de chaque côté et remplir son office. L'opération se fait, de façon que toute la surface mise à nu, décrite au commencement, est sectionnée avec la scie tendue, à partir des trous qui ont été forés, suivant une courbe en avant et en arrière. Pour cela les deux personnes occupées doivent conduire la scie par coups réguliers, d'abord en avant, suivant une légère courbe, contre l'arcade zygomatique, puis en arrière, séparer celle-ci et enfin la tourner contre la branche montante du maxillaire inférieur qui est coupé. La section laisse l'insertion tendineuse du muscle temporal intacte et ne prive pas la mâchoire inférieure de son point d'attache, ce qui est important au point de vue d'une déformation éventuelle. Quand la mâchoire inférieure est séparée, la scie est de nouveau tendue, retirée, et comme auparavant, passée par l'ouverture pratiquée au moyen du perforateur, pour être encore tendue, de façon que la section allant en arrière puisse être commencée. Celle-ci contourne simplement l'apophyse mastoïde et se dirige alors au-dessous de cette dernière dans la première section. L'opération est ainsi terminée et le cylindre obtenu se laisse facilement enlever, puisque la scie a aussi séparé toutes les parties molles.

Il faut seulement remarquer que l'on peut bien plus facilement enlever la pièce, si la surface sciée est prise un peu plus grande d'un côté, de

sorte que l'on n'obtient pas, par conséquent, une préparation cylindrique à proprement parler, mais une partie qui est légèrement conique et peut être détachée par la base. Pour cela il suffirait même souvent de la simple pression du doigt. Si l'on veut éviter l'opération toujours un peu plus longue d'une section circulaire, la pièce peut aussi être obtenue par une incision en coin. Dans ce cas, de chaque côté il faut faire deux trous avec le foret, l'un à 4 centimètres perpendiculairement au-dessus de l'articulation de la mâchoire, l'autre à la même hauteur et un peu derrière l'apophyse mastoïde. On réunit, au moyen de la scie introduite par une incision horizontale, les deux ouvertures et on dirige alors de chacune d'elles, en arrière, des incisions convergentes jusqu'à leur réunion (en arc autour de l'apophyse mastoïde).

L'incision de la peau doit être pratiquée dans ce cas en forme de T; le cuir chevelu pourrait aussi, comme on le fait dans les autopsies, être séparé d'une oreille à l'autre et tout à fait rejeté en arrière.

La préparation obtenue contient les deux rochers réunis. La section va en avant par la selle turcique, sépare les trompes, de façon qu'il reste $^1/_2$ centimètre de leur portion cartilagineuse; en outre, toute l'articulation de la mâchoire reste attachée à la préparation, dont le condyle se trouve séparé. En arrière la section rencontre la base du crâne à la périphérie postérieure du trou occipital, à 1 centimètre derrière la surface articulaire de l'atlas. De cette façon, les deux pyramides avec l'apophyse mastoïde se trouvent dans la préparation, plus la partie terminale du sinus sigmoïde avec la fosse entière de la moëlle allongée, une grande partie de la trompe cartilagineuse et enfin presque tout le conduit auditif cartilagineux.

Le principal avantage de cette méthode de préparation réside dans ce fait, qu'après l'enlèvement des rochers, la voûte du crâne est restée intacte et qu'ainsi le crâne conserve sa forme extérieure ; il en résulte qu'après avoir rempli la région du temporal avec du papier ou quelque-chose d'analogue, pour empêcher l'affaisement des oreilles et après avoir fait la suture du cuir chevelu, toute mutilation du cadavre est évitée.

Il faut encore remarquer qu'il est difficile en perforant les temporaux d'arriver exactement à la même place de chaque côté ; pour cela il est avantageux de perforer séparément chaque temporal, où la place à partir du conduit auditif externe et de l'arcade zygomatique est indiquée par une mensuration exacte. Avec le perforateur on trouve alors facilement l'ouverture opposée, après avoir pratiqué le trajet.

Pour enlever les organes auditifs de la cavité crânienne des nouveau-nés, on n'a besoin ni du ciseau ni de la scie. Comme les sutures entre les différents os du crâne ne sont pas encore ossifiées et

que ceux-ci sont spongieux et peu résistants, il suffit de forts ciseaux pour couper de la base du crâne les parties de l'organe auditif destinées à la préparation. Chez les enfants âgés de quelques semaines, on n'arrive pas au but avec de forts ciseaux ordinaires; il faut recourir à de forts ciseaux osseux, à une tenaille et parfois à la gouge.

3. Examen de la cavité crânienne et du cerveau dans les cas de suppuration de l'oreille moyenne terminés par la mort et dans ceux de troubles auditifs d'origine cérébrale.

Dans les processus morbides de l'organe auditif, où la terminaison mortelle arrive par la propagation d'une suppuration de la caisse vers la cavité crânienne, ou bien quand pendant la vie un trouble auditif d'origine cérébrale a été diagnostiqué, il faut porter son attention sur les modifications survenues dans les méninges cérébrales, les sinus veineux et le cerveau.

Quand pendant la vie il a existé des symptômes d'une affection méningée ou cérébrale, après l'enlèvement de la calotte, on examinera d'abord le degré de tension de la dure-mère. Dans la méningite diffuse de la convexité, parfois aussi cependant dans la méningite basilaire, surtout si elle est compliquée d'épanchement purulent ou séreux dans les ventricules, en outre, dans l'hydrocéphalie aigüe et chronique, on trouve la dure-mère fortement tendue sur les grands hémisphères et peu mobile. Par contre, dans les cas d'abcès du cerveau, notamment s'ils sont étendus et situés superficiellement, il existe un degré parfois considérable de mobilité et de relâchement aux parties correspondantes de la dure-mère.

Si en suivant le procédé usuel, on a séparé la dure-mère de la face supérieure des grands hémisphères, il faut faire attention au degré et à l'étendue de l'hyperémie, à l'infiltration séreuse ou purulente de la première et des espaces sous-arachnoïdiens et à certaine fluctuation, déjà appréciable en palpant légèrement la surface du cerveau, comme on en trouve dans les abcès superficiels du cerveau et dans les cas d'hydrocéphalie. Ensuite les lobes antérieurs des grands hémisphères sont soulevés avec la main gauche et les nerfs olfactifs, optiques, les deux carotides, l'infundibulum et les nerfs oculo-moteurs sont à tour de rôle sectionnés. Si la face inférieure du cerveau est infiltrée de pus quand on soulève le lobe antérieur, il faut relever le lobe moyen avec précaution, pour examiner soigneusement certaines adhérences qui existent entre la dure-mère et le cerveau dans la fosse cérébrale moyenne, spécialement dans la région de la voûte tympanique.

Ensuite, des deux côtés, suivant la méthode usuelle, on sépare la tente du cervelet de l'apophyse clinoïde postérieure, le long de la crête supérieure de la pyramide, opération pendant laquelle le nerf pathétique et le nerf trijumeau sont séparés. En soulevant peu à peu le cervelet et la moëlle allongée d'avant en arrière, on réussit à sectionner les nerfs droits externes, les nerfs faciaux et acoustiques qui se présentent d'abord, et plus loin en arrière,

les nerfs glosso-pharyngiens, les nerfs vagues, les accessoires de Willis et les hypoglosses. Il suffit alors de séparer la moëlle allongée de la moëlle épinière au moyen d'un scalpel introduit le long de la fosse de la moëlle allongée par le trou occipital dans le canal vertébral, pour enlever tout le cerveau de la cavité crânienne. Il n'est pas inutile de remarquer que dans le cas, où pendant la vie les symptômes d'un abcès cérébral existaient, il faut faire attention, en enlevant le cervelet, s'il y a une adhérence de ce dernier avec la paroi postérieure de la pyramide et en préciser l'endroit.

On trouve souvent de ces adhérences entre la dure-mère et le cerveau dans la fosse cérébrale moyenne et postérieure, dans les cas de pénétration de la suppuration de la caisse à la voûte tympanique, à l'antre mastoïdien, et à la paroi postérieure de la pyramide. Elles sont la conséquence de l'inflammation préalable à la pénétration à la face interne de la dure-mère, qui s'étend de là sur l'arachnoïde sous-jacente, la pie-mère et la substance cérébrale. Ces adhérences se trouvent le plus souvent dans les cas d'abcès cérébraux d'origine auriculaire, plus rarement dans la méningite diffuse sans abcès cérébral. Elles intéressent le plus souvent les environs immédiats de la place où l'os a été perforé et de l'ouverture de l'abcès qui se trouve ordinairement en communication avec elle.

Après avoir enlevé le cerveau de la cavité crânienne, les parties de la face inférieure correspondant à l'endroit où l'os a été perforé, sont examinées soigneusement et l'on note le degré et l'étendue de l'infiltration purulente à la base du cerveau. S'il se montre à l'endroit du cerveau qui correspond à la lésion de l'os, une place déprimée, d'une couleur sale, aux environs de laquelle le pus suinte sous une pression légère, on coupera le lobe correspondant par une section longitudinale, pour se rendre compte de la grandeur et du siége de l'abcès cérébral, de son contenu, de la constitution de ses parois et de la substance cérébrale avoisinante.

Assez souvent l'abcès cérébral communique immédiatement avec le foyer purulent dans le temporal; parfois cependant, même à l'examen le plus minutieux, on ne découvre aucun rapport entre les deux foyers purulents. Finalement les ventricules doivent être examinés soigneusement. Ceux-ci contiennent, dans les suppurations de la caisse qui s'étendent consécutivement à la cavité crânienne, un liquide très souvent trouble, purulent; leurs parois semblent injectées, ecchymotiques, ramollies par places.

Après avoir noté le résultat de l'examen du cerveau, on examinera encore une fois exactement la base du crâne, avant d'enlever les organes auditifs. De cette façon on pourra s'assurer, avant de détacher la dure-mère, des changements qu'elle présente dans le domaine du temporal et de l'étendue d'une ulcération quelconque de ce dernier. Souvent la région au-dessus de la voûte tympanique et de l'antre mastoïdien, parfois aussi la paroi supérieure et postérieure de la pyramide apparaissent d'un bleu sombre, livides, ramollies, d'une couleur sale et infiltrées de pus ou d'un blanc jaunâtre, si des masses caséeuses ou cholestéatomateuses du temporal sont déposées à la face externe de la dure-mère. A la place où celle-ci a été ouverte au niveau du temporal, on trouve le plus souvent un trou limité par des bords den-

telés, rempli de pus ou de masses caséeuses, plus rarement des perforations multiples, arrondies dans la dure-mère, épaissie par l'infiltration. Pour apprendre à connaître l'étendue de la perte de substance osseuse à la voûte de la caisse, on détache la dure-mère de l'écaille du temporal jusqu'au bord supérieur et postérieur de la pyramide, (sinus-pétreux superficiel) sans produire cependant la séparation complète. On doit séparer de la même manière, en cas de pénétration à la face postérieure de la pyramide, la dure-mère du bord inférieur de celle-ci vers son bord supérieur. Ce n'est qu'ainsi qu'on peut s'assurer si la place de pénétration dans l'os correspond à celle de la dure-mère ou si l'ouverture dans les méninges se trouve un peu éloignée de celle de l'os. Dans le dernier cas, les deux orifices communiquent par un canal dirigé obliquement dans la dure-mère épaissie. Si l'on tient contre la lumière la dure-mère détachée, on peut reconnaître, d'après l'étendue de l'opacité, dans les environs de l'ouverture, l'extension de l'infiltration et l'épaississement de la méninge.

Dans les autopsies d'enfants morts de méningite ou de méningite cérébro-spinale épidémique, les prolongements qui pénètrent de la dure-mère dans les sutures et les fissures osseuses du temporal, spécialement cet appendice de tissu conjonctif fort vasculaire s'enfonçant dans l'*hiatus subarcuatus*, seront examinés plus minutieusement, puisque c'est par eux que l'inflammation suppurative est parfois propagée des cavités de la caisse jusque dans la cavité crânienne (v. Tröltsch, Lucae.)

En cas de mort par phlébite des sinus, on fendra d'abord le sinus longitudinal supérieur pour apprécier la constitution du caillot qui s'y trouve. Alors, après avoir enlevé le cerveau, on ouvre le sinus transverse, à partir du trou jugulaire jusqu'au confluent des sinus, avec des ciseaux et une pincette, et l'on reporte de chaque côté les parois du sinus, pour pouvoir examiner celui-ci complètement. On notera d'abord la qualité du caillot qui s'y trouve et l'état des parois, on verra si celles-ci sont lisses ou enflammées et couvertes de caillots qui sont adhérents, enfin si la paroi du sinus touchant à l'os est percée à une place. Dans les cas de thrombose du sinus transverse, il faut aussi ouvrir le sinus pétreux superficiel s'étendant à la crête supérieure et postérieure de la pyramide et le sinus pétreux inférieur qui se trouve au bord inférieur et postérieur de la pyramide; si l'on y trouve des thrombus pathologiques, l'examen doit être aussi étendu au sinus caverneux. Ce dernier devra toujours être fait, s'il y a eu des symptômes de phlébite de ce sinus: inflammation du tissu conjonctif rétrobulbaire, exophtalmie, œdème ou érysipèle des paupières. Si la formation du thrombus s'est étendue en bas jusqu'au trou jugulaire, il ne faut pas négliger l'examen de la veine jugulaire, pour s'assurer de l'étendue de l'inflammation et de la coagulation vers les parties inférieures de la veine, surtout si pendant la vie une masse douloureuse sous forme de cordon a été constatée le long de ce vaisseau.

Après avoir détaché la paroi du sinus de la surface osseuse sous-jacente, on peut se faire une idée de la situation, de la grandeur et de la forme de la lésion osseuse existante. Elle se trouve, dans la plupart des cas, à la place

du sinus transverse, limitant les cellules de l'apophyse mastoïde et on peut de là pénétrer, au moyen d'un stylet, dans la cavité de l'apophyse ou immédiatement dans la caisse. Plus souvent cependant on ne trouve pas de trace d'une lésion osseuse, même en cas de phlébite prononcée du sinus, mais correspondant à la paroi veineuse enflammée, on constate une coloration livide ou d'un jaune verdâtre de l'os, c'est-à-dire les signes d'une inflammation osseuse septique, qui s'est propagée de la caisse ou des cellules de l'apophyse au sinus. Parfois ce sont les fins troncs veineux, s'abouchant des cellules dans le sinus, qui transmettent l'inflammation septique d'une région à l'autre.

Dans le cas de surdité à la suite d'hydrocéphalie, on examinera d'abord la base de la fosse rhomboïdale et la constitution des stries acoustiques qui, assez souvent, sont complètement effacées, en outre, le nerf acoustique qui se montre atrophié, comprimé ou, comme je l'ai observé dans l'hydrocéphalie chronique portée à un haut degré et liée à l'atrophie du cerveau, apparaît sous forme d'un mince cordon atrophié dans le conduit auditif interne souvent élargi.

Dans les cas de troubles auditifs produits par des tumeurs du cerveau, on dirigera son attention sur les rapports de la tumeur avec le nerf acoustique et la moëlle allongée. Pour pouvoir conclure, on doit, avant de faire la section des nerfs du cerveau venant de la moëlle, soulever légèrement le cervelet et la moëlle allongée — si c'est nécessaire, après avoir enlevé au préalable une partie des grands hémisphères. — De cette façon, on peut voir exactement le refoulement du cerveau, de la moëlle et des nerfs produit par la tumeur. D'après le volume de la tumeur, et suivant ses rapports intimes avec le cerveau ou le rocher, on verra si, lors de l'enlèvement du cerveau, la tumeur doit être enlevée ou laissée en connexion avec le rocher. Il faudra toujours agir de la seconde façon, si la néoformation a végété dans le conduit auditif interne et si le nerf auditif traverse la tumeur et y paraît en quelque sorte renfermé.

Dans les autopsies de sourds-muets, le cerveau doit être soumis à un examen scrupuleux et il faut surtout considérer certaines modifications qui se présentent dans les ventricules du cerveau, dans la fosse rhomboïdale et au niveau des troncs des nerfs auditifs. La moëlle allongée doit être durcie dans une solution diluée d'acide chromique pour pouvoir procéder plus tard à l'examen microscopique des noyaux acoustiques et des racines du nerf acoustique. A cause des rapports bien établis récemment entre l'acoustique et le lobe temporal, il faudra recommander à l'avenir, dans les autopsies de sourds-muets, d'enlever aussi celui-ci pour en faire l'examen microscopique.

Finalement mentionnons encore que dans les fractures du crâne qui s'étendent au temporal, avant d'enlever l'organe auditif, il faut procéder à un examen minutieux de la dure-mère et des os du crâne, pour déterminer l'étendue et la direction des fissures crâniennes et des déchirures de la dure-mère.

III.

Dissection du temporal macéré.

La connaissance exacte du temporal, qui forme l'échafaudage osseux de l'organe auditif, est indispensable pour l'étude de l'anatomie de l'oreille. Donc, avant de commencer les travaux de préparation de l'organe auditif, les détails anatomiques du temporal doivent d'abord non seulement être étudiés à sa surface extérieure, mais encore sur des bonnes coupes. Comme il existe entre le temporal du nouveau-né et celui de l'adulte des différences de forme essentielles, une étude comparative est d'un grand intérêt; elle nous éclairera non seulement sur l'accroissement du temporal, mais encore sur certaines modifications pathologiques dans l'oreille pendant la première enfance.

1. Dissection du temporal de nouveau-nés.

Aucun os du squelette ne subit après la naissance des changements de forme aussi profonds que le temporal. L'étude de son développement n'est par conséquent possible que sur une série de préparations, qui commencent avec le temporal du nouveau-né et dans laquelle se rangent quatre temporaux d'enfants de l'âge de $^1/_4$, $^1/_2$, $^3/_4$, 1-5 ans.

Le temporal macéré de nouveaux-nés (fig. 20 et 21) se laisse facile-

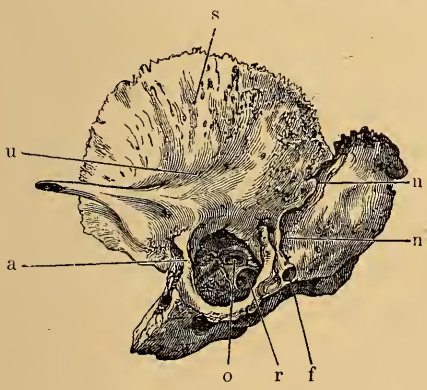

Fig. 20.

Aspect extérieur du temporal de nouveau-nés, O. G. s = partie supérieure de l'écaille. u = partie inférieure de celle-ci en dessous de la ligne temporale allant en arrière. a = anneau tympanique. n, n = suture atteignant le trou stylo-mastoïdien entre l'écaille et la portion des cellules. f. = trou stylo-mastoïdien. o = fenêtre ovale. r = fenêtre ronde.

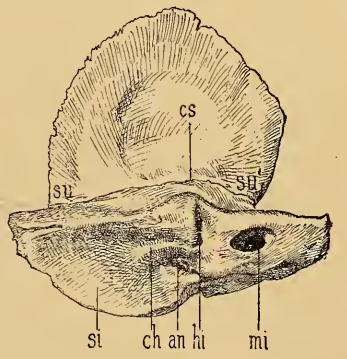

Fig. 21.

Aspect du côté interne du temporal de nouveau-nés, O. G. su, su' = suture pétro-squammeuse. cs = voûte tympanique mi = méat auditif interne. hi = *fossa subarcuata*, an = fente de l'aqueduc vestibulaire. ch = proéminence du canal semicirculaire horizontal. si = place du futur sillon transverse.

ment diviser en trois parties, l'écaille, la caisse et le rocher, qui se développent séparément chez l'embryon, sont encore lâchement unies chez le nouveau-né et ne se soudent intimement que pendant le développement dans les premières années de la vie.

Les détails du temporal de nouveau-nés ne peuvent être étudiés que sur les parties préparées anatomiquement.

La dissection n'est soumise à aucune difficulté particulière; cependant il faut observer certaines règles pour éviter des éclats nuisibles.

On commence en détachant l'anneau tympanique (a); pour cela on pénètre dans la fissure pétro-tympanique, (fissure de Glaser) qui se trouve entre la branche antérieure de l'anneau et la voûte du tympan, au moyen d'un petit couteau court, arrondi à son extrémité ou bien avec une lame de canif ordinaire et l'on sépare de l'écaille, par une légère pression latérale, cette portion de l'anneau insérée immédiatement derrière l'apophyse articulaire postérieure. Quand la connexion entre la partie inférieure et postérieure de l'anneau et le bord correspondant de la portion pétreuse et mastoïdienne est ébranlée par l'introduction de la pointe du couteau dans la suture légèrement fixée, l'extrémité supérieure de la branche postérieure de l'anneau se sépare aussi de l'écaille par une légère pression latérale; ce qui permet d'obtenir l'anneau intact.

Ensuite vient la séparation de la portion squammeuse de la portion pétreuse, parties qui sont unies au côté interne du temporal, (fig. 21) au moyen de la suture pétro-squammeuse, (su, su') à la face externe, au moyen de la suture mastoïdo-squammeuse. (fig. 20 n n) En introduisant avec précaution la lame du couteau dans cette dernière et par de légers mouvements de latéralité de l'instrument, on réussit à disjoindre les deux parties d'os, de façon que par une pression modérée au côté interne de l'écaille, la connexion à la suture pétro-squammeuse est aussi séparée et la portion de l'écaille est isolée.

Le temporal, divisé dans ses trois parties constitutives, peut alors être examiné exactement dans toutes les directions, et sans entrer dans une description complète, nous donnerons un court aperçu des différents segments de l'os temporal de nouveau-nés, pour autant que ce soit nécessaire à la compréhension des détails anatomiques du temporal de l'adulte et au point de vue de la technique des autopsies.

L'anneau tympanique (fig. 22 et 23) représente un fermoir osseux destiné à recevoir le tympan, ouvert en haut et en avant; il se fixe par ses extrémités à la partie antéro-inférieure de la face externe de l'écaille, tandis que sa circonférence inférieure et postérieure s'unit au bord inférieur et externe de la partie pétreuse et à la portion mastoïdienne de cette dernière.

Au côté externe de l'anneau, il faut remarquer deux tubercules saillants, tubercule tympanique antérieur (a) et postérieur (p) (Zuckerkandl), parce que le développement du conduit auditif osseux commence

Fig. 22.

Côté externe de l'anneau tympanique. O. G. a = tubercule tymp. antér. p = tuberc tymp. post. (Zuckerkandl).

Fig. 23.

Côté interne de l'anneau tympanique O. G. s t = sillon tymp. p = tuber. tymp. post. t = épine tymp. ant. s = épine tymp. post. (Henle) Entre les deux la crête des épines avec le sillon malléolaire s'étendant sous celles-ci.

très tôt sur l'anneau tympanique au niveau de ces deux places. Le côté interne de l'anneau (fig. 23) montre une rainure destinée au tympan (sillon tympanique s t). La lèvre interne de la rainure à la branche antérieure de l'anneau se termine en haut en un sommet à crête dirigée en arrière et en dedans (s), qui est désignée par Henle sous le nom d'épine tympanique postérieure, en opposition à l'épine tympanique antérieure (t), située un peu plus profondément, faisant saillie au bord antérieur de la branche de l'anneau. Les deux apophyses sont réunies par une crête faisant saillie en dedans, (crête des épines s t) sous laquelle se voit dans une direction oblique en avant et en bas le sillon malléolaire servant à la réception de la longue apophyse du marteau. La fente qui se trouve entre cette partie de la branche antérieure de l'anneau et le bord antéro-externe de la voûte du tympan, est désignée sous le nom de fissure pétro-tympanique (fissure de Glaser), par laquelle passent une partie du ligament antérieur du marteau, l'artère tympanique inférieure et la corde du tympan.

La deuxième partie du temporal de nouveau-nés, la partie squammeuse, (fig. 24 et 25) montre sur la partie antérieure de sa face externe l'apophyse grêle zygomatique, dont la racine est limitée en bas par la cavité articulaire de la mâchoire inférieure, lisse et encore faiblement marquée. La crête supérieure de l'apophyse zygomatique se continue sur la face postérieure de l'écaille sous la forme d'une saillie légèrement prononcée, (ligne temporale) qui partage l'écaille en une partie supérieure et une partie inférieure. Cette portion située en-dessous de la ligne temporale, triangulaire, avec le sommet dirigé en bas, doit particulièrement nous intéresser, parce qu'elle prend une part essentielle à l'accroissement ultérieur du conduit auditif osseux et de l'apophyse mastoïde. Le bord antérieur et la surface de ce triangle se divisent en trois parties. La plus élevée, située derrière l'apophyse articulaire, (a r) sert à

loger l'extrémité disposée sous forme d'écaille de la branche antérieure de l'anneau tympanique ; la partie moyenne du bord (r r') forme avec l'anneau la fente de Rivinus (marge tympanique de l'écaille), tandis que le tiers postérieur (r'l) avec lequel se soude l'extrémité de la branche postérieure de l'anneau, se réunit au tubercule mastoïdien de la portion mastoïdienne. La partie postérieure de la portion triangulaire de l'écaille (l q) qui s'unit à la portion mastoïdienne de la pyramide par la suture mastoïdo-squammeuse, (fig. 20 n n) forme la voûte externe de l'antre mastoïdien. Comme la partie inférieure, touchant le tubercule mastoïdien, prend surtout part à la formation de la portion antérieure de l'apophyse mastoïde, elle a été désignée sous le nom de lame mastoïdienne externe par Zuckerkandl.

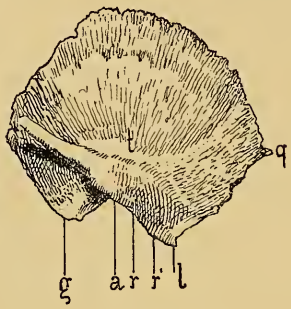

Fig. 24.

Face externe de la portion squammeuse de nouveau-nés. O. G. g = bord antéro-inférieur de l'écaille, au-dessus de lui la cavité glénoïde lisse. a r = place d'insertion de la branche antérieure de l'anneau à la portion squammeuse. r r' = marge tympanique de la portion squammeuse. r' l = sommet inférieur de la portion squammeuse s'appliquant contre le tubercule mastoïdien. l q = bord postérieur de l'écaille formant la suture mastoïdo-squammeuse.

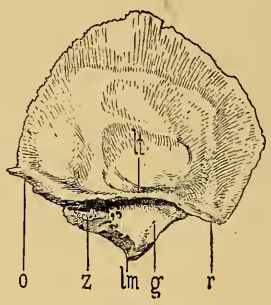

Fig. 25.

Aspect intérieur de l'écaille du temporal de nouveau-nés. O, G. l t = lamelle interne saillante de l'écaille. l m = triangle inférieur de l'écaille. g = partie lisse de cette lamelle. z = sa partie celluleuse. o = limite postérieure de la suture pétro-squammeuse. r = bord antérieur de la lamelle, en forme de gouttière.

Au côté interne de l'écaille du temporal, (fig. 25) la surface inférieure est limitée par une crête horizontale, dentelée, (o r) en forme de triangle. La lamelle supérieure, dentelée du triangle (o r) s'unit au moyen de la suture pétro-squammeuse avec la voûte tympanique et mastoïdienne provenant de la face (1) supérieure de la pyramide (fig. 26). La partie postérieure et moyenne de ce bord est effilée jusqu'à l'angle antéro-supérieur du triangle et est surplombée par la lame amincie en proportion de la voûte tympanique (fig. 26 l). La partie antérieure

(1) Syn. face antéro-interne (Henle), face antéro-supérieure (Luschka).

du bord, élargie, (fig. 25 r) au contraire, semble enfoncée, sous forme de gouttière, pour recevoir la crête épaissie en proportion de la voûte tympanique.

La lèvre inférieure de cette gouttière (apophyse inférieure de la voûte tympanique, Kirchner) s'enfonce entre le bord antéro-inférieur de l'écaille et la branche antérieure de l'anneau et est visible sur le temporal du nouveau-né et de l'adulte sous forme d'une longue crête entre l'écaille et le bord supérieur de l'os tympanique (fig. 30 g). La fente qui reste entre cette lèvre et l'os tympanique, est la fissure pétro-tympanique ou fissure de Glaser. Celle-ci ne fait qu'un chez le nouveau-né (fig. 28) avec le trou triangulaire placé dans l'angle antérieur du temporal, qui est désigné par Henle sous le nom de canal musculo-tubaire et est divisé par la crête osseuse saillante sur la paroi médiane de ce canal, en deux canaux incomplètement séparés, dont l'inférieur, plus large, représente la portion osseuse de la trompe d'Eustache, le supérieur, plus étroit, le demi-canal pour le tenseur. L'angle antérieur de la voûte du tympan montre parfois, là où les lèvres supérieure et inférieure de son bord latéral se rencontrent, une surface arrondie, de 1 millimètre d'étendue, recouverte de cartilage, entourée d'une crête peu élevée.

La surface triangulaire de l'écaille située au-dessous de la crête dentelée est lisse à sa partie antérieure, celluleuse à sa partie postérieure. La partie antérieure lisse (g) forme avec la ligne dentelée qui la surplombe une niche dans la partie supérieure de la caisse, dans laquelle sont logés le marteau et l'enclume, tandis que la partie celluleuse postérieure (z) du triangle, comme cela a été mentionné, représente la partie externe de la voûte de l'antre mastoïden.

La troisième partie du temporal de nouveau-nés, la portion pétreuse, (fig. 26) renferme la cavité labyrinthique dans sa partie antérieure et moyenne, tandis que la partie postérieure cache la place de l'apophyse et l'antre mastoïdien.

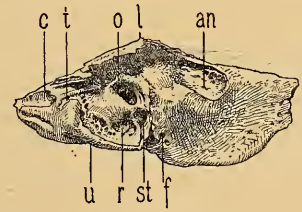

Fig. 26.

Portion pétreuse de nouveau-nés après l'enlèvement de la partie squammeuse et tympanique. o = fenêtre ovale. r = fenêtre ronde. st = sinus tympanique. u = bord externe de la face inférieure de la pyramide. f = trou stylo-mastoïdien. l = lamelle de la voûte tympanique. an = antre mastoïdien. t = ouverture tympanique de la trompe d'Eustache. c = canal carotidien.

Sur la face tournée vers le dehors, il faut remarquer : la fenêtre ovale (o) et la fenêtre ronde (r), le promontoire faisant saillie sur les deux,

la partie du canal facial se dirigeant obliquement en arrière et en bas au-dessus de la fenêtre ovale, avec la saillie du canal semi-circulaire horizontal la limitant en arrière, l'éminence de l'étrier derrière la fenêtre ovale et dans la partie antérieure de cette paroi, la limite inférieure et interne de la partie osseuse de la trompe avec le demi-canal pour le tenseur du tympan (t) situé au-dessus. L'antre mastoïdien (an) ovoïde, situé en arrière de la cavité tympanique, mesure 9-11 millimètres dans son diamètre longitudinal, 7-9 millimètres en hauteur. La paroi interne et inférieure ordinairement lisse, parfois aussi poreuse, n'acquiert une texture celluleuse prononcée que plus tard pendant l'accroissement de l'apophyse mastoïde.

La paroi interne de la caisse et l'antre mastoïdien sont recouverts par la lamelle triangulaire, (fig. 26) (l) déjà mentionnée, venant de la paroi antéro-supérieure de la pyramide, qui dépasse la voûte tympanique et mastoïdienne avec son bord tranchant au dessus la lamelle interne de la portion squammeuse allant au devant d'elle (fig. 25 l t). Les traces de cette superposition des deux lamelles sont encore appréciables sur des coupes verticales de temporaux d'adultes, la section passant par la paroi supérieure du conduit auditif osseux et par l'antre. Une gouttière commençant au-dessus de l'embouchure antérieure du canal du tenseur du tympan ou au canal carotidien, se dirigeant en arrière et latéralement à la limite de la crête antérieure de la pyramide et de la voûte du tympan (sillon du nerf pétreux grand superficiel) conduit à l'hiatus du canal de Fallope. La partie du canal facial découverte à cette place est en moyenne plus grande chez le nouveau-né que chez l'adulte.

Parmi les détails qui se trouvent à la face postérieure de la pyramide, (fig. 21) il faut remarquer, en dehors du trou acoustique interne, (mi) situé dans la partie antérieure: la niche (*fossa subarcuata*, hi) située en-dessous du canal demi-circulaire supérieur, interceptant la crête supérieure de la pyramide, qui est remplie par un prolongement de tissu conjonctif vasculaire de la dure-mère (Wagenhaüser) et disparaît pendant la croissance, au point que sur les temporaux d'adultes il n'y en a plus que des traces; la branche supérieure du canal demi-circulaire postérieur (ch) qui proémine, comme une masse arrondie, derrière la branche interne du canal semi-circulaire supérieur, à la même hauteur que le trou acoustique interne et l'orifice enfoncé de l'aqueduc du vestibule, situé au-dessous de cette saillie. La face légèrement concave du district le plus postérieur de cette paroi de la pyramide (fig. 21 si) montre à peine l'indication du futur sillon du sinus transverse.

Pour étudier la topographie du temporal de nouveau-nés, il est nécessaire de faire quelques sections à la scie à travers tout le

temporal. Il y a surtout trois sections indispensables à la compréhension des détails qui correspondent au temporal de l'adulte. L'une est une section verticale, qui passe perpendiculairement par la partie postérieure de l'écaille, le tubercule mastoïdien et le trou stylo-mastoïdien et sépare aussi le district postérieur du rocher de la portion écailleuse et de la portion mastoïdienne. Elle nous montre (fig. 27) les contours de l'antre mastoïdien, son diamètre vertical et tranversal et la part que prennent la portion squammeuse et pétreuse à la formation de ses parois. Sur ces coupes, ce qui est surtout clair, c'est la superposition de la lamelle (t) venant de la face supérieure de la pyramide et de la lamelle mastoïdienne interne de l'écaille (l) et la disposition de la portion celluleuse de l'écaille (a) sur le tubercule mastoïdien (tu). La deuxième coupe verticale (fig. 31 et 32) est faite suivant un plan, qui passe, d'un côté, par le plus grand diamètre vertical de l'écaille, la fente de Rivinus, la branche postérieure de l'anneau (au milieu de l'orifice d'entrée du canal carotidien et du trou stylo-mastoïdien) et de l'autre, par le conduit auditif interne. Elle rencontre la paroi du promontoire, exactement en avant de la niche de la fenêtre ovale. A la partie antérieure de cette section (fig. 32) se voit le passage de la cavité tympanique dans le canal musculo-tubaire, à la partie postérieure (fig. 32), celui de la partie supérieure de la caisse (c) dans l'antre mastoïdien.

Fig. 27.

Coupe verticale par l'antre mastoïdien chez le nouveau-né, vue postérieure. O. D. a = lame externe de la voûte de l'antre appartenant à la portion écailleuse. l = lame mastoïdienne interne de la portion squammeuse, suture pétro-squammeuse. t = voûte du tympan. tu = tubercule mastoïden. e = *fossa subarcuata*. c = limaçon.

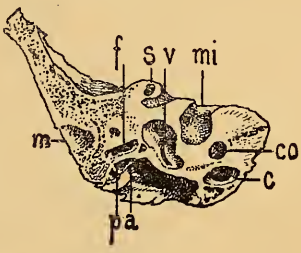

Fig. 28.

Coupe horizontale par le temporal d'un nouveau-né. O. D. a = coupe à travers la branche postérieure de l'anneau. p = coupe à travers la gaine de l'apophyse styloïde. m = extrémité inférieure de l'antre mastoïdien. f = coupe à travers le canal facial. v = vestibule. s = coupe à travers le canal semi-circulaire supérieur et la *fossa subarcuata*. co = limaçon. mi = méat interne. c = canal carotidien.

Cette coupe figurée dans le chapitre suivant est, comme nous le verrons, également importante pour l'étude du développement du conduit auditif externe. La troisième coupe, horizontale par le temporal (fig. 28), passe par un plan qui est situé sur le tubercule

mastoïdien, la paroi inférieure de la portion osseuse de la trompe et le conduit auditif interne. Elle permet de bien voir le mode d'insertion de l'anneau tympanique au bord des parois inférieure et postérieure de la cavité tympanique (a), les rapports du canal carotidien (c) avec la portion osseuse de la trompe et la paroi antérieure de la caisse, la forme de la portion mastoïdienne sur la coupe transversale, à la limite postérieure de la cavité du tympan, la situation du canal facial (f) et de la gaîne de l'apophyse styloïde (p) et enfin au bord interne de la portion pétreuse, la coupe à travers l'*hiatus subarcuatus* (s).

Les sections à la scie à travers le rocher du nouveau-né, représentées pour l'étude des cavités et des canaux du labyrinthe osseux, seront décrites plus en détail dans le chapitre « Préparation du labyrinthe osseux ».

Celui qui veut s'initier aux différents stades de développement du temporal du nouveau-né jusqu'à l'adulte, utilisera avec grand avantage une collection de crânes ordonnés suivant les âges, comme il y en a dans les grands Instituts anatomiques. Une collection modèle de cette espèce, c'est celle du musée anatomique de Vienne, dont la visite est très instructive.

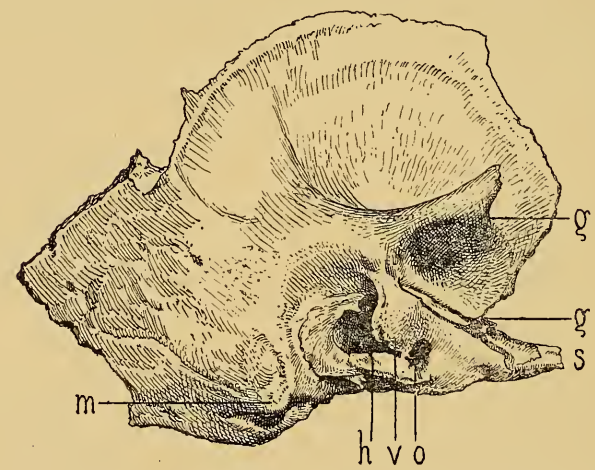

Fig. 29.

Temporal d'un enfant d'un an. O. D. v = accroissement osseux proéminant du tubercule antérieur de l'anneau tympanique. h = accroissement osseux du tubercule postérieur. o = trou d'ossification à la paroi antéro-inférieure du conduit auditif se développant par la rencontre de l'accroissement osseux antérieur et postérieur. g, g = cavité glénoïde avec la racine de l'apophyse zygomatique, le g inférieur désigne en même temps la lèvre inférieure de la voûte tympanique pénétrant entre l'écaille et l'os tympanique. s = sommet de la pyramide. m = apophyse mastoïde.

Si l'on examine une collection de crânes de différents âges, on s'aperçoit en général que le développement de la partie du conduit auditif osseux provenant de la portion tympanique se fait le plus vite et se termine le premier,

qu'au contraire, la paroi supérieure du conduit auditif formée par la portion squammeuse (partie horizontale) acquiert seulement plus tard sa longueur et sa largeur normales et que l'apophyse mastoïde se développe le plus tardivement — souvent seulement à l'époque de la puberté — d'une manière complète et même se transforme encore à l'intérieur après cette période.

Le développement du conduit auditif osseux, après la naissance, peut être suivi également sur 3-4 temporaux, si l'on manque d'une plus grande série de crânes ou de temporaux de différents âges: de nouveau-né (fig. 20), d'un enfant d'un an et de deux ans (fig. 29) et d'un adulte (fig. 30).

Le développement du conduit auditif osseux, à la formation duquel prennent part surtout la portion écailleuse et la partie de la caisse du temporal, se fait de la manière suivante: déjà quelques semaines après la naissance, il se montre un fort accroissement de la masse sur le côté de l'anneau tympanique, aux protubérances désignées sous le nom de tubercule antérieur et postérieur (fig. 22, a p, Zuckerkandl.) Par le développement rapide de ces tubérosités (fig. 29, v h) l'une contre l'autre, il se produit — à coté de l'accroissement simultané en masse de tout l'anneau tympanique — le plus souvent déjà dans la première année de la vie, une réunion sous forme de pont. De cette façon il reste entre la périphérie inférieure de l'anneau et ce pont osseux formant la partie externe de la paroi antérieure et inférieure du conduit auditif, un trou (o) de diamètre variable, fermé par du tissu fibreux, qui souvent jusqu'à la troisième année de la vie, est rempli par une masse osseuse, mais peut persister cependant jusqu'à la cinquième ou sixième année, même parfois toute la vie (trous d'ossification d'Arnold et de von Tröltsch).

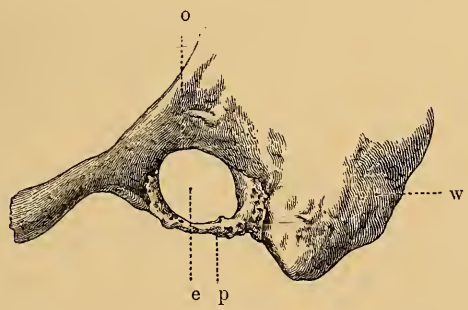

Fig. 30.

Vue extérieure du conduit auditif osseux de l'adulte. o = partie horizontale de l'écaille, paroi supérieure du conduit auditif. p = portion tympanique. l = lumière du conduit auditif. w = apophyse mastoïde (O. G.)

Sur le temporal de l'adulte, la partie du conduit auditif osseux formée par la portion tympanique apparaît ainsi sous l'aspect d'une lame osseuse enroulée en forme de gouttière (fig. 30, p), qui semble comme poussée d'en bas dans la gouttière regardant en bas, constituée par la portion horizontale de l'écaille (o), l'apophyse articulaire postérieure et l'apophyse mastoïde (1)

(1) Du Verney. *Traité de l'organe de l'ouïe*, 1731.

Les limites de l'insertion de l'os tympanique à la portion écailleuse et mastoïdienne sont le plus souvent reconnaissables à une trace de suture, rarement il y a soudure complète.

La formation de la paroi supérieure du conduit auditif de la portion écailleuse a lieu de telle sorte que l'écaille proprement dite au-dessus de la ligne temporale (fig. 31) conserve sa situation, tandis que la partie située (pp) en dessous, entre l'apophyse articulaire postérieure et le tubercule mastoïdien (*Superficies meat.* Schwalbe) prend peu à peu une position horizontale pendant le développement.

Fig. 31.

Coupe verticale par le milieu du temporal de nouveau-nés ; vue postérieure. O. G. p, p = district inférieur de la portion squammeuse (*Superficies meat. ext.*). n = insertion de la branche postérieure de l'anneau à la portion mastoïdienne de l'os pétreux. a = suture entre la périphérie inférieure de l'anneau et le bord de la portion pétreuse. l = lamelle interne de la portion squammeuse. s = suture pétro-squammeuse. t = voûte du tympan. f = hiatus du canal de Fallope. c = cavité supérieure de la caisse. c = limaçon. mi = méat interne.

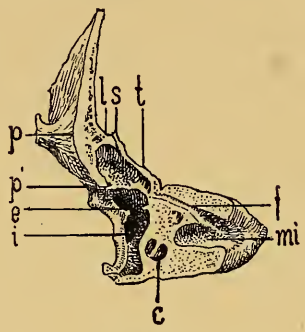

Fig. 32.

Coupe verticale par le milieu du temporal de nouveau-nés ; vue antérieure. O G. p, p' = district inférieur de la partie squammeuse (*Superficies meat. ext.*). l = lamelle interne de la portion squammeuse. s = suture pétro-squammeuse. t = voûte du tympan. e = fissure pétro-tympanique (Glaser). i = canal musculo-tubaire. c = limaçon. mi = meat interne. f = canal facial.

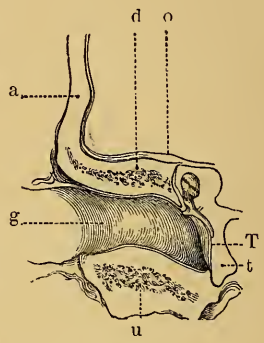

Fig. 33.

Coupe perpendiculaire (verticale) à travers le conduit auditif osseux et la caisse. s = écaille. o = partie horizontale de la portion squammeuse = paroi supérieure du conduit auditif osseux. u = paroi inférieure du conduit auditif. g = conduit auditif. T = tympan avec le marteau. t = cavité du tympan. (Oreille gauche.)

Si l'on place à côté l'un de l'autre, les traits de scie à travers le temporal du nouveau-né (fig. 31 et 32) et de l'adulte (fig. 33), comme les figures ci-jointes le montrent, on peut se convaincre facilement que la partie de la portion squammeuse (fig. 32) désignée par p. p' est celle d'où se développe pendant l'accroissement la section de la portion squammeuse (d) indiquée figure 33 et formant la paroi supérieure du conduit auditif, qui est située à angle droit sur l'écaille proprement dite.

D'après cela, la partie antérieure et inférieure du conduit auditif osseux

est donc formée exclusivement par l'os tympanique, la paroi supérieure à peu près complètement par la portion squammeuse seule, tandis qu'une partie de la caisse, de la portion mastoïdienne et écailleuse participent à la formation de la paroi postérieure ; la dernière, en grande partie, par sa lame mastoïdienne formant la face antérieure de l'apophyse mastoïde.

2. Coupes à travers le temporal de l'adulte.

Pour étudier les détails du temporal de l'adulte, l'on fera sur trois temporaux différents, au moyen d'une mince scie arquée (fig. 12), une série de coupes parallèles dans une direction antéro-postérieure, verticale et horizontale. Pour ne pas dévier, il faudra désigner au préalable la situation des coupes et leur intervalle par des lignes à la surface externe du temporal. Comme il est question des coupes à travers la cavité labyrinthique dans le chapitre sur la préparation du labyrinthe osseux, nous nous occuperons surtout dans ce qui suit des coupes faites à travers le conduit auditif osseux et la caisse.

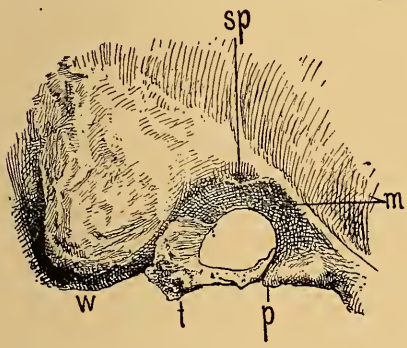

Fig. 34.

Orifice externe du conduit auditif osseux sur un temporal macéré d'adulte O. D. t = portion tympanique du conduit auditif osseux. m = portion squammeuse (partie horizontale) du conduit auditif osseux. s p = épine au-dessus du méat (Bezold). p = apophyse articulaire de la cavité articulaire du maxillaire. w = apophyse mastoïde.

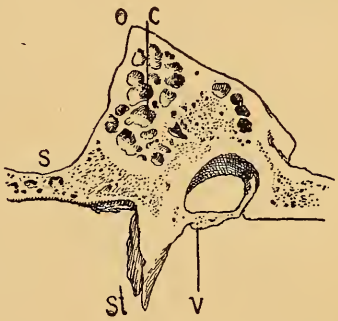

Fig. 35.

Coupe antéro-postérieure, 5 millimètres du milieu de l'orifice externe du conduit auditif osseux de la même préparation. v = paroi antérieure, inférieure du conduit auditif appartenant à la portion tympanique. c = espaces pneumatiques de la caisse, le long de la paroi postérieure et supérieure du conduit auditif. t = crête supérieure de la pyramide. s = sinus sigmoïde. s t = apophyse styloïde.

La première série de coupes à travers le rocher dans la direction antéro-postérieure est faite perpendiculairement à la direction du conduit auditif externe. Trois sections parallèles de l'orifice externe jusqu'à la fente de Rivinus suffisent pour montrer le changement de la coupe transversale du conduit auditif externe de

dehors en dedans et son rapport topographique avec la cavité glénoïde, les cellules de l'apophyse et l'antre mastoïdien.

Comme la largeur du conduit auditif osseux à l'état normal est soumise à de très grandes variations, on choisira pour pratiquer des coupes un certain nombre de temporaux, parmi lesquels, à côté d'exemplaires avec un conduit d'une largeur moyenne, seront représentés d'autres extrêmement larges et de très étroits. Les coupes représentées ici sont prises sur un temporal avec un conduit auditif de largeur moyenne.

La première section est pratiquée au côté interne de l'écaille du temporal, exactement à la limite de la paroi inférieure et latérale de la fosse cérébrale moyenne; elle tombe ainsi en moyenne à 5 millimètres du milieu du bord inférieur rugueux de la portion tympanique. Une comparaison du diamètre transversal de l'orifice externe du conduit auditif (fig. 34) avec ceux de la première coupe (fig. 35) montre que le diamètre vertical du dernier a diminué de 2 $^1/_2$-3 $^1/_2$ millimètres, le diamètre transversal de 2-3 millimètres. Sur la coupe suivante, 3 millimètres du milieu, qui rencontre à peu près le milieu de la paroi inférieure, (fig. 36) le diamètre vertical de la coupe transversale elliptique, s'inclinant plus fortement en avant a seulement peu diminué, par contre, il se montre un raccourcissement de 2-3 millimètres du diamètre transversal. Enfin sur la troisième section (3 millimètres de la ligne médiane) qui passe par la fente de Rivinus et la partie supérieure et postérieure du sillon du tympan, le diamètre vertical augmente de nouveau de 1-1 $^1/_2$ millimètre, tandis que le diamètre transversal (moindre de 1 millimètre que sur la coupe précédente) est ici le plus étroit.

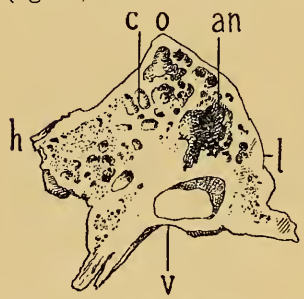

Fig. 36.

Coupe antéro-postérieure à 3 millimètres du milieu de la coupe précédente. v = paroi antérieure et inférieure du conduit. an = district latéral de l'antre mastoïdien. c = espaces pneumatiques. o = crête supérieure de la pyramide. h = crête postérieure.

La place la plus étroite (isthme du méat externe) du conduit auditif osseux se rétrécissant de dehors en dedans, surtout dans le sens transversal, se trouve ainsi en moyenne entre le bord postérieur et supérieur du tympan et la paroi antéro-inférieure du conduit auditif, qui est vis-à-vis de lui et proémine ici le plus fortement en arrière. Parfois l'isthme commence déjà à 1 $^1/_2$ millimètre latéralement du bord postérieur du tympan.

Le conduit auditif osseux chez l'adulte ressemble à un cylindre aplati latéralement, dont la coupe transversale a la forme d'un oval irrégulier avec le grand diamètre incliné fortement en avant. Comme Bezold (l. c.) le fait remarquer avec justesse, il ne peut être question dans cette forme de la

coupe, d'une limite bien nette des parois du conduit auditif. En effet, non seulement sur des coupes obtenues par corrosion, mais aussi sur des coupes antéro-postérieures de temporal et par un coup d'œil jeté dans le conduit auditif d'un crâne macéré, on peut se convaincre qu'à la suite de l'aplatissement sur les côtés du canal, les deux parois, la postéro-supérieure et l'antéro-inférieure l'emportent et aux points terminaux du grand diamètre de l'oval vont à la rencontre l'une de l'autre suivant une légère courbe.

Les mensurations de la section transversale du conduit auditif doivent être pratiquées aussi bien sur des coupes antéro-postérieures que sur des coupes horizontales et verticales du temporal et en outre, d'après le procédé de Bezold (l. c), sur des préparations obtenues par corrosion.

L'estimation de mesure sur ces dernières, cependant, ne la rend pas superflue sur des coupes osseuses, malgré ses grands avantages. En considération de la grande importance du sujet, les anatomistes et les auristes ont accordé une attention particulière aux mensurations du conduit auditif, et les données de Tröltsch, Sappey, Hyrtl et Bezold sont déjà si détaillées, qu'il y a à peine quelque chose de neuf à y ajouter. Dans l'examen de ces mensurations, je ne puis cependant me dispenser de remarquer que je ne comprends pas très bien le procédé suivant lequel on tire la moyenne d'une grande série de mensurations. Il y a notamment assez souvent des chiffres moyens qui ne se retrouvent dans aucun cas de la rubrique correspondante Comme cette mesure moyenne n'existe pas en réalité, elle n'a, d'après moi, aucune valeur pratique. Il me paraît plus simple de recourir à la méthode consistant à prendre cette mesure comme des résultats moyens qui ont été trouvés dans le plus grand nombre des préparations et à indiquer en même temps les chiffres maxima et minima.

Les mensurations que j'ai pratiquées sur des coupes antéro-postérieures du conduit auditif, donnèrent dans le plus grand nombre des temporaux : à l'orifice externe du conduit auditif osseux, dans le plan vertical du bord antérieur de la portion tympanique, 12 millimètres pour le diamètre vertical, 10 millimètres pour le transversal. Au milieu du conduit auditif osseux, pour le diamètre vertical, 9 millimètres ; pour le transversal, 5 millimètres. A l'extrémité interne de la paroi supérieure (fente de Rivinus) pour le diamètre vertical, 10 millimètres, pour le transversal, 4 millimètres. Dans un nombre moindre de temporaux, avec des conduits auditifs très larges et très étroits, ces chiffres oscillèrent de 1-3 millimètres et au-delà. Bezold a trouvé sur des préparations obtenues par corrosion, les moyennes suivantes : au commencement du conduit auditif osseux, pour le diamètre vertical, 8,67 millimètres ; pour le diamètre transversal, 6,07 millimètres ; à la fin du conduit auditif, dans le plan vertical de la fente de Rivinus pour le diamètre vertical, 8,13 millimètres ; pour le diamètre transversal, 4,6 millimètres. La raison de cette différence remarquable entre les deux résultats de mensuration réside vraisemblablement dans ce fait, que le plus grand nombre des préparations de Bezold obtenues par corrosion proviennent d'organes auditifs non macérés, sur lesquels par suite du revêtement périostique et cutané, la lumière du conduit auditif doit paraître essentiellement plus petite que sur des temporaux macérés.

Les coupes antéro-postérieures par le conduit auditif externe dessinées ici (fig. 35 et 36) donnent une vue d'ensemble des rapports de voisinage entre la paroi postéro-supérieure du conduit

auditif et les espaces pneumatiques de l'apophyse mastoïde. Comme l'apophyse mastoïde proprement dite siége plus loin latéralement que l'orifice externe du conduit auditif osseux, par la première section toute l'apophyse mastoïde (fig. 34 w) avec l'écaille et l'apophyse zygomatique et une partie du sinus sigomoïde seront aussi séparées.

Sur la première coupe antéro-postérieure, au milieu de l'orifice externe du conduit auditif (fig. 35), apparaissent ces espaces pneumatiques qui sont placés entre la paroi postéro-supérieure du conduit auditif, d'un côté, et le sinus transverse ainsi que la face postérieure de la pyramide, de l'autre et unissent l'antre mastoïdien situé au milieu avec les espaces celluleux latéraux de l'apophyse mastoïde. Leur nombre et leur diposition très variables se trouvent, comme cela se voit surtout sur des coupes horizontales, dans un certain rapport avec la constitution pneumatique ou diploétique de l'apophyse mastoïde.

Quand la série des coupes antéro-postérieures a dépassé le milieu du conduit auditif (parfois avant le milieu), on se heurte déjà très souvent à la limite latérale de l'antre mastoïdien (fig. 36). Celui-ci dépasse notablement sur les côtés les limites de la cavité tympanique. Sa situation derrière et au-dessus du conduit auditif osseux explique suffisamment la propagation assez fréquente des processus de suppuration dans l'antre et les espaces cellulaires avoisinant le conduit auditif osseux. Mais en même temps ce rapport anatomique nous montre que l'ouverture chirurgicale de l'antre mastoïdien peut aussi être pratiquée par le conduit auditif, procédé qui, proposé d'abord par von K. Wolf (1), devrait trouver dans l'avenir une application plus étendue que cela n'a eu lieu jusqu'ici.

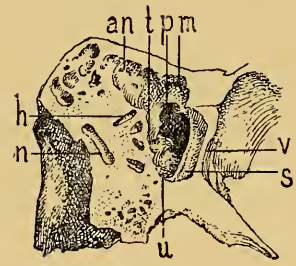

Fig. 37.

Coupe antéro-postérieure à 3 millimètres du milieu de la précédente. (Le dessin est supposé tourné à 90° en avant). v = coupe à travers la paroi antéro inférieure du conduit auditif. s = sillon tympanique. a n = antre mastoïdien. t, p, m = crête osseuse dans l'espace supérieur de la caisse du bec de cuiller à l'épine tympanique postérieure. m = cavité de la tête du marteau. u = paroi inférieure de la caisse h, n = coupes à travers les canaux semi-circulaires.

La coupe antéro-postérieure (fig. 37) passant par la fente de Rivinus et la partie postérieure du sillon tympanique rencontre la paroi antérieure du conduit auditif, à une distance de 4 à 5 millimètres du district antéro-inférieur le plus médian du sillon tympanique. Par elle la partie de l'antre située derrière la caisse et la paroi du promontoire de la cavité tympanique sont mises à nu. Mais en même temps, à cause

(1) Berlin-klin-Wochenschr. 1877.

de l'angle obtus que l'axe de la pyramide forme avec celui du conduit auditif externe, on rencontre le canal semi-circulaire horizontal (hi) et le postérieur (n). Cette direction oblique en avant et en dedans de la pyramide fait aussi, qu'en continuant en dedans la section antéro-postérieure dans le sens perpendiculaire à l'axe du conduit, la caisse et la pyramide sont rencontrées si obliquement que la situation des traits de scie se rapproche de la direction de la coupe verticale conduite perpendiculairement à l'axe de la pyramide.

Comme par la direction de la coupe antéro-postérieure qui vient d'être décrite, les traits de scie médians rencontrent aussi bien la caisse que la pyramide dans une direction plus oblique, il faut faire sur un second temporal une section antéro-postérieure par la caisse, de façon qu'ainsi la portion squammeuse et tympanique avec le cadre du tympan sur un côté et la portion pétreuse avec la paroi interne de la caisse sur l'autre soient mises en évidence. La coupe doit ainsi passer dans une direction antéro-postérieure par la voûte du tympan et le plancher de la caisse, entre le segment circulaire inférieur du sillon tympanique et la paroi interne de la caisse. Comme sur le temporal intact la coupe dévie facilement, elle sera assurée en ouvrant la voûte du tympan dans une largeur de 1 1/2 à 2 millimètres, suivant une ligne qui est tirée de l'embouchure inférieure du canal musculo-tubaire à la fente pariétale, au moyen d'une pince ou d'un burin. De cette façon on a une vue directe dans la cavité de la caisse, pour traverser exactement, en conduisant la scie, le milieu de la paroi inférieure de celle-ci entre le sillon tympanique et le promontoire. Le temporal divisé en deux parties montre, sur un côté (fig. 38), la paroi externe de la caisse et la paroi latérale de la portion osseuse de la trompe (t), derrière celle-ci, le trou elliptique pour loger le tympan, le sillon tympanique (f) à la partie supérieure de l'encadrement supérieur du tympan, la fente de Rivinus (o) pour recevoir la membrane de Shrapnell, au-dessus d'elle, la niche pour le marteau et l'enclume (o, k) et le passage de la surface lisse dans la paroi celluleuse de l'antre mastoïdien. La vue interne de cette coupe, en plaçant la préparation dans sa situation normale, montre la forte inclinaison de l'encadrement du tympan et de toute la paroi externe de la caisse vers l'horizontale et l'angle aigu que les parois antérieure et inférieure du conduit auditif s'élevant presque perpendiculairement du côté du sillon tympanique forment avec le plan de l'encadrement du tympan.

Sur le côté interne du temporal résultant de cette coupe (fig. 39), nous trouvons les détails de la paroi interne de la caisse déjà mentionnés sur la portion pétreuse du nouveau-né (p. 31). Les fenêtres ovale (o) et ronde (r), le sinus tympanique, le promontoire, le canal pour le tenseur

du tympan (ct), la paroi médiane de la trompe (te), l'éminence de l'étrier et la saillie du canal demi-circulaire horizontal se prolongeant dans l'antre mastoïdien montrent presque exactement les mêmes grandeurs et les mêmes rapports de situation que chez le nouveau-né. Ce n'est que par l'accroissement en masse du sommet de la pyramide, de la voûte tympanique, de la paroi inférieure de la caisse, mais surtout par le développement de l'apophyse que la portion pétreuse atteint chez l'adulte dans toutes ses dimensions presque plus du double du volume de la portion pétreuse du nouveau-né.

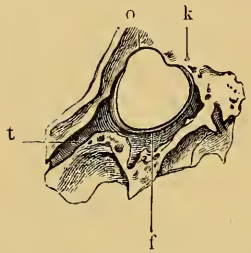

Fig. 38.

Paroi externe de la caisse avec la rainure du tympan. f = rainure du tympan. o = fente de Rivinus (marge tympanique). t = paroi tubaire latérale (O. D.).

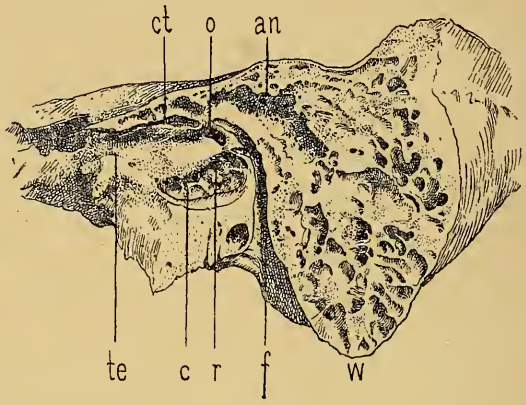

Fig. 39.

Coupe antéro-postérieure par le milieu de la voûte du tympan et de la paroi inférieure de la caisse Vue latérale de la moitié interne. O.G. te = partie osseuse de la trompe d'Eustache. ct = canal pour le tenseur du tympan. c = paroi inférieure, rugueuse de la caisse. o = fenêtre ovale. r = fenêtre ronde. an = antre mastoïdien. f = canal de Fallope communiquant en avant avec la cavité de l'étrier. w = apophyse mastoïde.

Tandis que les détails de la paroi interne de la caisse appartenant à la capsule du labyrinthe ne montrent, après la naissance, presqu'aucun changement, les canaux qui parcourent le temporal chez l'adulte laissent voir un allongement essentiel et en même temps un déplacement dans leur situation. Ce qu'il y a de plus frappant, c'est l'agrandissement et l'allongement du canal carotidien et du canal facial marchant avec le développement de l'os tympanique et de l'extrémité antérieure de la pyramide; ces canaux atteignent en moyenne la longueur double de ceux du nouveau-né.

D'après mes mensurations, la longueur du canal carotidien comporte, chez le nouveau-né, 10-12 millimètres, chez l'adulte, 25-30 millimètres; le plus grand diamètre à l'orifice inférieur du canal chez le nouveau-né, 4 ½-5 millimètres, chez l'adulte, 8-9 millimètres; le plus grand diamètre,

à l'orifice supérieur du canal chez le nouveau-né, 3-4 millimètres, chez l'adulte, 6-7 millimètres.

La coupe antéro-postérieure décrite ici rencontre la partie moyenne du sinus sigmoïde, de telle sorte que toute l'apophyse mastoïde avec la fente mastoïdienne reste au côté externe du temporal. En même temps le canal facial, à la paroi postérieure de la caisse, est rencontré de façon que sa partie la plus inférieure tombe aussi dans la partie latérale du temporal scié. Si l'on veut donc obtenir tout le canal facial jusqu'au trou stylo-mastoïdien, au côté interne du temporal scié, le trait de scie antéro-postérieur doit être dirigé, comme le montre la figure 39, de façon qu'il passe juste par la paroi latérale du trou stylo-mastoïdien, opération pendant laquelle le sillon tympanique est coupé, de sorte qu'un petit segment de la paroi inférieure du conduit auditif reste au côté interne de la préparation.

Il est non moins instructif pour la connaissance de la situation réciproque des cavités et des canaux dans le temporal, d'examiner des coupes en série, qui passent dans une direction verticale presque perpendiculairement au grand axe de la pyramide, depuis son sommet jusqu'à la partie la plus postérieure de l'apophyse mastoïde. 8-10 coupes, dont les antérieures à intervalles plus rapprochés (3-4 millimètres), les moyennes et les postérieures à intervalles plus grands (5-6 millimètres), sont faites à travers le temporal; elles donnent une vue d'ensemble de la coupe des trompes, de la cavité du tympan et de la situation topographique de la cavité du labyrinthe par rapport à celle de la cavité du tympan. En considération de l'importance pratique de la caisse, les rapports anatomiques de ces coupes en série doivent être décrites ici brièvement :

Première coupe (fig. 40), environ à 1 $^1/_2$ centimètre derrière le sommet de la pyramide et à peu près à 5 millimètres derrière l'embouchure antérieure du canal musculo-tubaire. La portion osseuse de la trompe (tu) est sectionnée à peu près dans son milieu, la lamelle du canal pour le tenseur du tympan (l) dans sa partie antérieure. La forme de la coupe de la trompe est surtout triangulaire. avec la base à la voûte du tympan (tg) et le sommet (tu) en bas. La paroi latérale épaisse du triangle (paroi latérale de la trompe) appartient à la portion tympanique, la paroi interne mince, au canal carotidien (c).

Deuxième coupe (fig. 41), 3 millimètres derrière la première. Elle rencontre le segment circulaire antérieur du tour inférieur du limaçon (co), la partie antérieure du canal tubaire ayant ici quatre côtés (tu) et qui dans cette région est le plus souvent complètement séparé du canal du tenseur, (m) étant limité au milieu par la paroi compacte et épaisse du labyrinthe (w).

Troisième coupe (fig. 42), 3 millimètres derrière la précédente. Elle rencontre déjà l'espace antérieur de la caisse du tympan, entre l'orifice

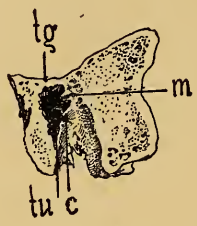

Fig. 40.

Coupe à travers la partie moyenne de la portion osseuse de la trompe. O. D. tg = voûte du tympan. t u = coupe transversale de la portion osseuse de la trompe. c = paroi médiane de celle-ci formée par le canal carotidien. m = lamelle osseuse inférieure du canal du tenseur tympanique.

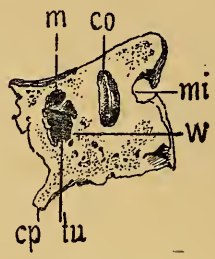

Fig. 41.

Coupe verticale du temporal dans la région du segment circulaire antérieur du tour inférieur du limaçon, à 3 millimètres derrière la coupe précédente. t u = coupe transversale de la portion osseuse de la trompe dans le voisinage de l'orifice tympanique de la trompe. w = paroi interne compacte de cette dernière. m = canal du tenseur tympanique. c o = limaçon. m i = méat auditif interne. c p = crête tympanico-pétreuse (crête pétreuse).

tympanique de la trompe et le segment antérieur du sillon tympanique, dont l'intervalle est de 1-1 $^1/_2$ millimètre.

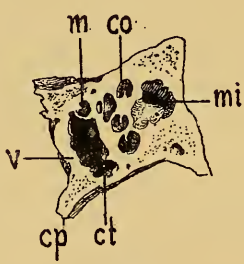

Fig. 42.

Coupe verticale, à 3 millimètres derrière la précédente par l'axe du limaçon. c t = coupe transversale de la caisse, tout-à-fait derrière l'orifice tympanique de la trompe. m = canal du tenseur du tympan. v = paroi latérale de la caisse appartenant à la portion tympanique. c o = limaçon. m i = méat auditif interne.

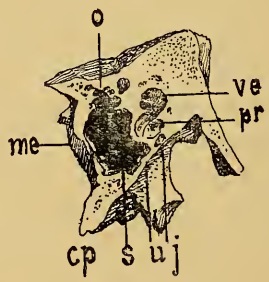

Fig. 43.

Coupe verticale à 3 millimètres derrière la précédente. m e = paroi antérieure du conduit auditif. s = sillon tympanique. o = partie la plus antérieure de l'espace supérieur de la caisse. u = paroi inférieure de la caisse. v e = vestibule. p r = promontoire avec la coupe de la première circonvolution du limaçon.

Le trait de scie passe ici presque exactement par l'axe du limaçon (c o), dont le sommet est dirigé directement vers le canal du tenseur du tympan (m). Sur le deuxième tour du limaçon, se trouve ordinairement l'hiatus du canal de Fallope dans le plan de cette coupe.

Quatrième coupe (fig. 43), 3 millimètres derrière la précédente.

Elle va par la partie antérieure de l'espace supérieur et moyen de la caisse et par le conduit auditif externe, dont les parois antérieure (me) et inférieure (u) sont sectionnées dans le voisinage du sillon tympanique. Sur la côté médian de la coupe à travers la caisse, on sectionne le promontoire, le *processus cochlearis* et le canal de Fallope, juste au bord antérieur de la fenêtre ovale et le vestibule (ve) est aussi mis à nu avec le premier tour du limaçon. Sur cette coupe transversale, on voit en outre les rapports de la fosse jugulaire (j) avec la paroi inférieure de la caisse et la face inférieure de la pyramide.

Cinquième coupe, 5 millimètres derrière la précédente (fig. 44). Elle donne une idée exacte de la situation de l'antre mastoïdien par rapport à la caisse et au conduit auditif externe. Comme la coupe passe derrière le vestibule, tous les canaux semi-circulaires et la portion descendante du canal facial (f) sont rencontrés dans ce plan.

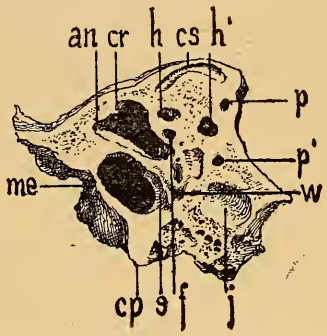

Fig. 44.

Coupe verticale en avant de la paroi postérieure de la caisse. m e = méat externe. s = segment inférieur du sillon tympatique. w = paroi postérieure de la caisse. a n = antre mastoïdien. c r = crête longitudinale de l'antre mastoïdien. c s = canal semi-circulaire supérieur. h, h' = ouvertures de section du canal semi-circulaire horizontal. p, p' = ouverture de section du canal semi-circulaire postérieur. f = ouverture de section du canal facial. j = fosse jugulaire.

Les coupes pratiquées plus loin en arrière rencontrent l'antre mastoïdien et l'apophyse mastoïde et seront passées en revue dans le chapitre « Préparation de l'apophyse mastoïde. »

Par la direction verticale des coupes dans des plans parallèles que nous venons de décrire, on doit nécessairement rencontrer suivant un plan oblique le conduit auditif externe et interne, dont l'axe forme avec le grand axe de la pyramide un angle obtus ouvert en dehors et en avant (fig. 47). Donc pour obtenir une coupe qui permette le mieux d'embrasser les rapports anatomiques du conduit auditif externe avec la caisse, il faut la pratiquer de façon qu'elle aille par des lignes se trouvant presque dans la direction du conduit auditif externe et interne. La section passe ainsi par l'axe du conduit auditif externe et par le district moyen de la caisse, rencontre la paroi interne de la caisse en avant de la fenêtre ovale, traverse la portion antérieure du vestibule et le premier tour du limaçon et se termine dans le conduit auditif interne.

Le temporal divisé par cette section en une moitié antérieure et une moitié postérieure montre sur les deux faces les dimensions en longueur et en épaisseur de la paroi inférieure (u) et supérieure (o) du conduit

auditif, les rapports de voisinage de celle-ci avec la fosse cérébrale

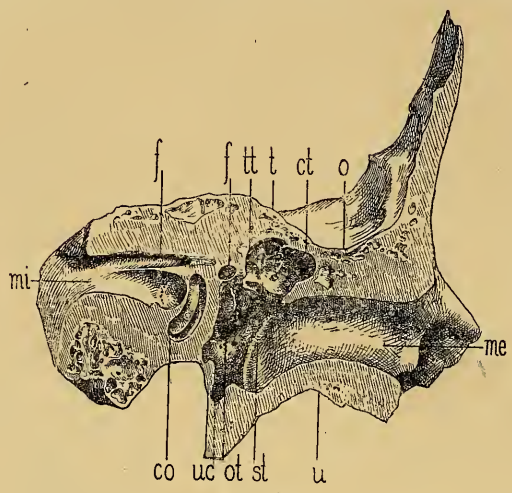

Fig. 45.

Moitié antérieure d'un temporal scié verticalement dans l'axe du conduit auditif externe O. D. me = méat auditif externe. o = paroi supérieure du conduit auditif u = paroi inférieure du conduit auditif. s t = sillon tympanique t = voûte du tympan. u c = paroi inférieure de la caisse. ot = orifice tympanique de la trompe. tt = canal du tenseur tympanique. c t = cavité de la tête du marteau. mi = méat auditif interne. f, f = canal facial. c o = limaçon.

moyenne, en outre, la partie de la caisse dans laquelle sont logés les osselets, la coupe de la voûte tympanique (t, te), la paroi inférieure de

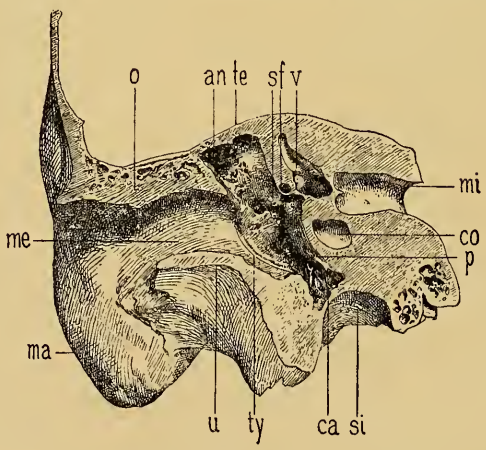

Fig. 46.

Coupe verticale à travers le temporal (moitié postérieure). me = méat auditif externe. o = paroi supérieure du conduit auditif. u = paroi inférieure. te = voûte du tympan. ca = paroi inférieure de la caisse. ty = sillon du tympan. p = promontoire. an = antre mastoïdien. s = éminence de l'étrier. f = canal facial. v = vestibule. co = limaçon. mi = méat auditif interne. ma = apophyse mastoïde. si = fosse jugulaire.

la caisse (uc et ca) et la relation importante de voisinage de cette paroi avec la fosse jugulaire. En outre, nous voyons sur ces coupes le rapport de voisinage si important dans les suppurations chroniques de la caisse, de l'espace supérieur de celle-ci passant dans l'antre mastoïdien (cavité épitympanique Schwalbe) avec la paroi postérieure et supérieure du conduit auditif (o), dont le bord inférieur anguleux est surmonté par le district externe de la cavité épitympanique. Cette partie qui, comme nous le verrons plus loin, sert à recevoir la tête du marteau et le corps de l'enclume, est parfois le siége d'une suppuration primitive, qui conduit à la perforation de la membrane flaccide et à la fonte de la marge tympanique et de la paroi avoisinante du conduit auditif.

Les sections verticales par le temporal sont surtout propres à obtenir des mensurations verticales et transversales de la portion osseuse des trompes et de la caisse ; la détermination du diamètre transversal de la dernière dans le district du tympan ne peut être obtenue que sur des temporaux non macérés. Les mensurations que j'ai notées sur une grande série de coupes, peuvent trouver leur place ici : diamètre vertical de la portion osseuse de la trompe dans le milieu du canal (fig. 40), 6-7 millimètres, sa largeur au-dessous du canal du tenseur du tympan 4-5 ½ millimètres ; la hauteur de l'orifice tympanique de la trompe 4-5 ½ millimètres, la largeur 3 ½-4 millimètres. (D'après Bezold, diamètre vertical 4,5, diamètre transversal 3,3 millimètres.)

District antérieur de la caisse, juste en avant de l'orifice tympanique de la trompe (fig. 42), hauteur 9-10 millimètres, largeur 3-4 ½ millimètres. District moyen de la caisse, région du plus fort développement de l'espace supérieur de la caisse (fig. 45), diamètre vertical de la base de la caisse à la voûte du tympan, 14-16 millimètres. (Bezold sur des préparations obtenues par corrosion, 11,73 millimètres). Hauteur dans le district le plus postérieur de la caisse, d'accord avec von Tröltsch, 15 millimètres. Le diamètre transversal de la caisse, juste en dessous de la voûte du tympan, varie entre 6 et 7 millimètres, depuis la fente de Rivinus jusqu'à la paroi interne de la caisse, entre 5 et 6 millimètres, dans le district le plus postérieur, 5-6 millimètres. La largeur de la paroi inférieure de la caisse montre, dans la plupart des temporaux, un diamètre transversal de 5 millimètres. La hauteur de la paroi postérieure de la caisse comporte 7-8 millimètres, la paroi antérieure s'élevant obliquement de la base de celle-ci au bord inférieur de l'orifice de la trompe, 2-3 millimètres, l'intervalle de la base de la caisse au bord inférieur du sillon, 2 ½-4 millimètres. (D'après Bezold, en moyenne 2,71 millimètres). La hauteur de l'orifice d'entrée de l'antre mastoïdien au-dessus de la paroi postérieure de la caisse, depuis l'inclinaison anguleuse inférieure jusqu'à la voûte mastoïdienne, varie de 5 à 7 millimètres, sa largeur de 6-7 millimètres. (D'après les préparations de Bezold, obtenues par corrosion, hauteur moyenne 5,68, largeur 6,69 millimètres.) Exceptionnellement le diamètre vertical est plus grand que le transversal.

La paroi supérieure du conduit auditif osseux (fig. 45), d'épaisseur variable,

montre parfois une texture presque compacte, assez souvent cependant diploétique ou des espaces celluleux pneumatiques, qui ordinairement sont logés dans le voisinage de la lamelle supérieure de la paroi du conduit auditif et rarement sont en connexion avec la caisse elle-même, mais avec l'antre mastoïdien et les cellules pneumatiques situées à la paroi postérieure du conduit. Ils s'étendent parfois en avant jusque dans la racine de l'apophyse zygomatique (Kirchner). Une fente longitudinale, visible souvent sur des sections verticales (fig. 46) dans la lamelle supérieure de la paroi supérieure du conduit auditif osseux, se développe par la superposition déjà mentionnée de la lame de la voûte du tympan au-dessus de la lame interne de la portion squammeuse. La coupe de la paroi inférieure du conduit va en dedans et en bas dans la crête pétreuse anguleuse. Cependant comme la portion pétreuse et tympanique, la dernière même à un haut degré, prennent part à la formation de cette crête, surtout en avant, il serait plus exact de désigner celle-ci sous le nom de crête tympanico-pétreuse.

Sur des coupes verticales pratiquées à travers un grand nombre de temporaux, on voit le mieux les grandes différences individuelles sous

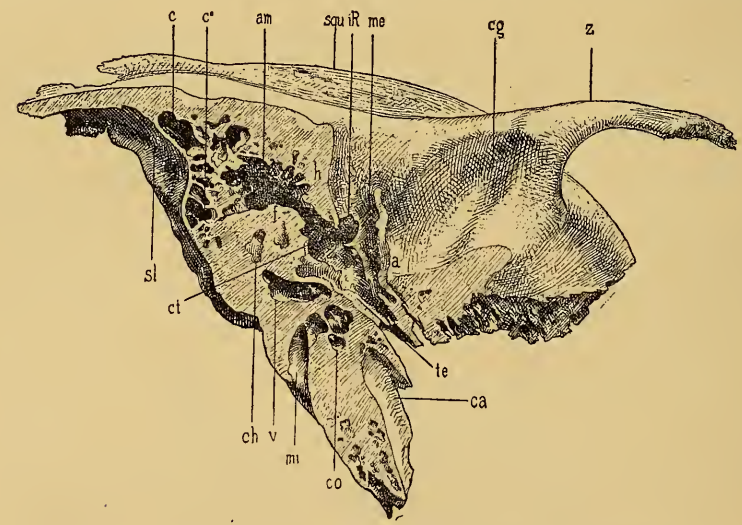

Fig. 47.

Coupe horizontale à travers le temporal d'un adulte (moitié supérieure). squ = écaille. z = apophyse zygomatique. cg = cavité glénoïde. me = méat auditif externe. ct = cavité tympanique. iR = fente de Rivinus. te = trompe d'Eustache. am = antre mastoïdien. c, c' = cellules mastoïdiennes. mi = méat auditif interne. v = vestibule. ch = canal semicirculaire horizontal. co = limaçon. ca = canal carotidien. sl = sinus sigmoïde.

le rapport de l'épaisseur de la voûte du tympan et de la paroi inférieure de la caisse. Dans le district de la trompe, surtout au dessus de l'orifice tympanique de celle-ci, la voûte du tympan est de beaucoup plus forte qu'au-dessus de l'espace supérieur de la caisse. Ici elle apparaît

tantôt épaisse, compacte ou celluleuse, tantôt mince comme du papier, criblée ou percée dans une grande étendue (déhiscence de la voûte du tympan, Hyrtl) (1). Il en est de même de la paroi limitée par la fosse jugulaire, tantôt épaisse, compacte, rarement celluleuse, tantôt mince, faisant saillie sous forme de vésicule vers la cavité du tympan, parfois déhiscente.

La troisième série de coupes est faite dans le sens horizontal. Trois coupes parallèles complètent la disposition de l'oreille externe, moyenne et interne obtenue par la coupe décrite plus haut. La coupe la plus élevée se fait à l'épine au-dessus du méat, donc juste au-dessus de la paroi supérieure du conduit auditif, rencontre l'espace supérieur de la caisse et l'antre mastoïdien, sectionne le canal semi-circulaire supérieur et se termine à la paroi supérieure du conduit auditif interne. La deuxième coupe, située 5-6 millimètres plus profondément, qui passe par le conduit auditif externe un peu au-dessus de son axe, donc plus près de la paroi supérieure que de l'inférieure, sectionne les limites entre l'espace supérieur et moyen de la caisse et sépare la pyramide dans un plan qui passe par le milieu du conduit auditif interne. La vue supérieure de cette coupe (fig. 47) montre la section à travers la paroi antérieure (a), supérieure et postérieure (h) du conduit auditif avec la fente de Rivinus (l R), l'espace supérieur de la caisse (c t), en arrière de celui-ci, l'antre mastoïdien communiquant avec lui (am) et les espaces pneumatiques de l'apophyse mastoïde (c, c') situés dans le voisinage du sinus transverse (s l), en avant dans l'angle formé par la pyramide et l'écaille, le canal musculo-tubaire. Sur la pyramide, par cette section, l'espace vestibulaire supérieur (v), le limaçon (co) et le conduit auditif interne (m i) se présentent le plus nettement. La surface de section de la partie inférieure (fig. 48) montre d'une manière sommaire les dimensions en longueur des parois antérieure, inférieure et postérieure du conduit auditif, les rapports de voisinage de la dernière avec les cellules de l'apophyse mastoïde, les dimensions en largeur et en longueur de l'espace inférieur de la caisse et les particularités de l'oreille moyenne et du labyrinthe mentionnées déjà dans les autres séries de coupes et indiquées dans la figure ci-jointe (fig. 48).

On détermine le mieux les dimensions en longueur des parois du conduit auditif osseux sur des coupes verticales et horizontales du temporal. Cependant pour ces mensurations il faut toujours choisir les mêmes points à l'orifice externe du conduit auditif et au sillon tympanique. Les mesures suivantes des parois du conduit s'accordent en général avec les résultats

(1) L'opinion que ces trous se produisant pendant le développement dans la cavité du tympan proviennent d'une atrophie de l'os, se trouve déjà exprimée dans Henle, *Anatomie de l'homme*, vol. I, 1870.

de von Tröltsch, de Bezold, etc. Ces mesures sont: longueur de la paroi supérieure du conduit auditif depuis le point de courbure anguleux de l'écaille du temporal à la portion horizontale jusqu'à la fente de Rivinus, 14 à 16 millimètres (Bezold, 14 millimètres); longueur de la paroi antérieure depuis le bord antérieur de la portion tympanique jusqu'à la partie antérieure du sillon tympanique, 15 à 16 millimètres; longueur de la paroi inférieure du bord correspondant de la portion tympanique jusqu'à la partie inférieure du sillon tympanique, 15 à 16 millimètres; longueur de la paroi postérieure, 14 à 15 millimètres.

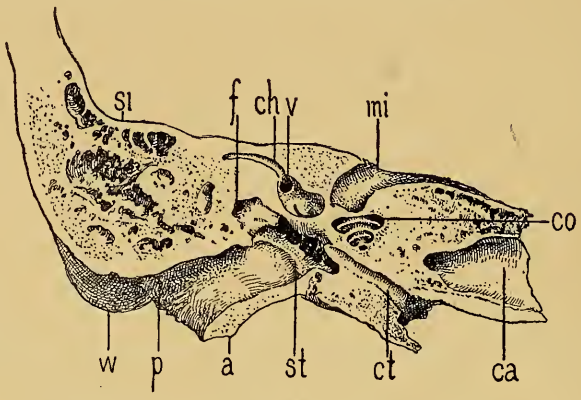

Fig. 48.

Moitié inférieure d'un temporal d'adulte scié horizontalement. a = paroi antérieure du conduit auditif. p = paroi inférieure du conduit auditif. s t = sillon tympanique. f = canal facial. c t = canal du tenseur tympanique. v = vestibule avec la fente se trouvant à sa base, conduisant à la rampe tympanique du limaçon. c h = canal semicirculaire horizontal. co = limaçon. c a = canal carotidien. w = apophyse mastoïde. s t = sinus transverse.

En regard de ces mesures moyennes, on trouve quelques temporaux où les parois du conduit paraissent de 1 à 3 millimètres plus longues et au-delà, plus rarement d'autres, où la longueur des parois est en dessous de la moyenne. Les mensurations sur des temporaux dans les premières années de la vie sont en moyenne de moitié moindres de celles des adultes.

Si de la fente de Rivinus on dirige une perpendiculaire à la paroi inférieure du conduit sur des coupes verticales, la distance de ce point jusqu'au district inférieur du sillon tympanique comporte 4 à 5 millimètres (von Trölstch, 6 millimètres). Une ligne horizontale, allant de la limite interne de la paroi postérieure à la paroi antérieure, coupe celle-ci à 5-7 millimètres de la partie antérieure du sillon.

La longueur de la paroi inférieure de la caisse, mesurée depuis le point de courbure de la paroi antérieure rugueuse à l'orifice tympanique de la trompe jusqu'aux limites de la paroi inférieure et postérieure de la caisse, varie entre 10 à 12 millimètres (d'après von Tröltsch, 13 millimètres, d'après Bezold, en moyenne, 12,73 millimètres). La longueur de la portion osseuse de la trompe varie entre 10 et 12 millimètres, celle du canal du tenseur du

tympan, de 12 à 14 millimètres. Sur des coupes horizontales du temporal qui passent en dessous de la fente de Rivinus et du canal du tenseur et à la partie supérieure desquelles on a une vue nette dans l'antre mastoïdien et dans la cavité épitympanique, on voit très souvent à la face inférieure de la voûte de l'antre mastoïdien, un renflement s'étendant longitudinalement jusqu'à la voûte tympanique. Celui-ci, flanqué latéralement et au milieu de petites saillies osseuses verticales par rapport à sa direction, n'est pas mentionné dans les ouvrages d'anatomie que j'ai pu consulter. Il est tantôt solide, tantôt creusé d'un canal et doit être considéré comme la limite interne de la lame mastoïdienne interne de la portion squammeuse, au-dessus de laquelle se projette la voûte mastoïdienne (comparez fig. 27). Il peut par conséquent être désigné sous le nom de crête de la voûte mastoïdienne. Une seconde crête, qui se présente assez souvent, démontrée par Bezold sur des préparations obtenues par corrosion, crête transversale tympanique, à la face inférieure de la voûte du tympan, sert d'attache à un repli muqueux pour le tendon du tenseur. Elle décrit une courbe à concavité inférieure à la voûte du tympan, depuis la lamelle supérieure du bec de cuiller jusqu'à la grande épine tympanique de la fente de Rivinus. Elle peut être considérée comme la limite antérieure de la cavité épitympanique, dont la face latérale lisse et excavée sert de loge à la tête du marteau (fig. 45).

Pour obtenir une représentation nette de la situation des deux conduits auditifs, des deux caisses du tympan et des labyrinthes sur un crâne préparé, il faut faire, avec une scie arquée, une coupe verticale à travers la base du crâne, sur une tête dépourvue de son cuir chevelu. Cette coupe passe des deux côtés par l'axe du conduit auditif externe, par le trou auditif interne et par la partie postérieure de la gouttière basilaire. La coupe faite à travers chacun des temporaux correspond en conséquence à la section verticale du temroral décrite page 45 et représentée figure 46. Il est inutile d'insister sur les avantages que présentent de telles coupes pour juger des rapports d'inclinaison des cavités dans le temporal.

Pour utiliser la série des coupes du temporal au point de vue de l'étude et des démonstrations, il est recommandable de numéroter les différentes pièces qui se suivent et de fixer, sur une planche noire, les coupes qui appartiennent à une préparation ou d'après la série, au moyen d'un petit fil métallique, ou de les coller, au moyen d'un ciment à porcelaine, sur une lame de verre d'une grandeur correspondante. Ce dernier procédé a le grand avantage de permettre d'examiner les coupes des deux côtés.

Une méthode plus simple pour conserver des coupes en série du temporal, est la suivante : on perce toutes les pièces au moyen d'un mince trépan à archet, on les réunit ensuite au moyen d'une mince ficelle ou d'un mince fil de fer. Sur les préparations qui doivent servir aux démonstrations, il faut, pour la plus grande clarté, colorer en rouge le canal carotidien, en bleu le sinus transverse ainsi que les sinus petreux supérieur et inférieur et en jaune les canaux nerveux.

Pour étudier la direction des canaux, de même que les ouvertures d'entrée et de sortie des vaisseaux et des nerfs sur le temporal, on se sert le mieux de crins plus ou moins longs et raides qui peuvent être laissés sur les préparations pour les démonstrations. On les empêchera de tomber en plongeant les extrémités sortant de la préparation dans de la cire à cacheter liquide et en y fixant de petites masses sphériques de cette dernière.

Préparation de l'apophyse styloïde sur des temporaux du nouveau-né et de l'adulte.

Au bord inférieur de la surface externe du temporal de nouveau-né, on trouve, juste derrière la branche postérieure de l'anneau, entre celui-ci et le trou stylo-mastoïdien, une ouverture irrégulière qui conduit dans un canal osseux, court et dirigé en haut. C'est la gaîne de l'apophyse styloïde à l'embouchure inférieure de laquelle est souvent visible la partie supérieure de celle-ci ossifiée déjà avant la naissance. Dans les cas où, à la naissance, l'apophyse styloïde tout entière était encore cartilagineuse, on trouve la gaîne sans contenu à la suite de la macération.

Pour déterminer plus exactement la situation et les limites de celle-ci, on fait sauter la branche postérieure de l'anneau tympanique et on enlève la paroi latérale de la gaîne, au moyen d'un large burin. Ce n'est que dans quelques cas que la partie supérieure de celle-ci s'ouvre dans la caisse par un large orifice latéralement et en dessous de l'éminence de l'étrier. Cependant sur la plupart des préparations, la gaîne de l'apophyse styloïde est terminée en cul de sac en haut et sa limite supérieure est marquée, comme je l'ai démontré le premier, par la protubérance située entre le sillon tympanique et l'éminence de l'étrier à la paroi postérieure de la caisse (éminence styloïde).

Si on enlève la paroi latérale de la gaîne du canal styloïdien, sur des préparations où la portion supérieure de l'apophyse est déjà ossifiée, on trouve que la protubérance, dont il vient d'être question, visible à la paroi postérieure de la caisse, provient de la partie supérieure de l'apophyse styloïde épaissie en forme de massue (fig. 49). Ce gonflement est très prononcé sur quelques préparations, sur d'autres il l'est très peu. C'est de là que proviennent probablement les grandes différences qui existent dans le développement de l'éminence styloïde à la paroi postérieure de la caisse, chez le nouveau-né et l'adulte.

La situation de l'apophyse styloïde et la proéminence produite par celle-ci à la paroi postérieure de la caisse sont indiquées en outre sur des coupes bien faites, conduites parallèlement à la paroi interne de la caisse par l'éminence styloïde, située entre le sillon tympanique et l'éminence de l'étrier (fig. 50).

Pour bien comprendre les rapports anatomiques de la portion supérieure de l'apophyse styloïde enchâssée dans le temporal, il est avantageux de mettre à nu, au moyen d'un couteau ou d'un scalpel, sur un temporal de nouveau-né non macéré mais décalcifié par l'acide nitrique ou l'acide chlorhydrique, la partie supérieure de l'apophyse styloïde. Sur les préparations

où cette apophyse est encore tout à fait cartilagineuse, elle se laisse extraire complètement de sa gaîne. Sa forme, décrite par moi pour la première fois, est celle d'une massue avec une ou plusieurs apophyses latérales qui, en avant du canal de Fallope et sur le côté de l'éminence de l'étrier est entourée

Fig. 49.

Extrémité supérieure de l'apophyse styloïde ossifiée chez le nouveau-né. o = fenêtre ovale. p = promontoire. a = antre mastoïdien. c = canal de l'apophyse styloïde. st = extrémité supérieure de l'apophyse styloïde.

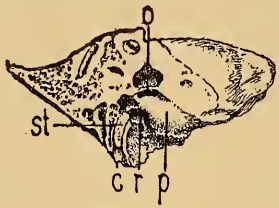

Fig. 50.

Coupe à travers le canal styloïdien chez le nouveau-né. o = fenêtre ovale. r = fenêtre ronde. p = promontoire. c = canal styloïdien. st = coupe transversale de l'extrémité supérieure de l'apophyse styloïde ossifiée soulevant la paroi postérieure de la caisse du tympan. (D'après une de mes préparations.)

par la gaîne décrite plus haut (fig. 51). L'apophyse en forme de massue de l'extrémité supérieure est dirigée en avant et proémine tantôt plus, tantôt moins sur la paroi postérieure de la caisse. L'apophyse postérieure est logée dans un enfoncement ayant la forme articulaire que j'ai décrit le premier, qui se trouve à la paroi postérieure de la gaîne de l'apophyse styloïde et est dirigé directement en avant; il est éloigné de 5 à 6 millimètres de l'ouverture inférieure de la gaîne. Ce petit enfoncement, situé près de la surface externe de la portion mastoïdienne, se rencontre cependant rarement, parce que son ankylose avec l'apophyse existe déjà, dans la plupart des cas, avant la naissance (fig. 52).

Fig. 51.

Apophyse styloïde cartilagineuse de nouveau-né.

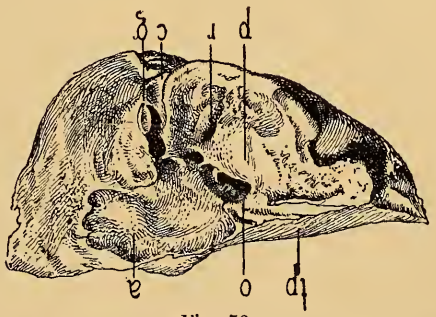

Fig. 52.

Facette articulaire à la paroi postérieure du canal styloïdien sur un temporal de nouveau-né — double grossissement. o = fenêtre ovale. r = fenêtre ronde. p = promontoire. tp = canal semi-circulaire du tenseur du tympan. a = antre mastoïdien. c = canal styloïdien. g = facette articulaire. (D'après une de mes préparations.)

La préparation de l'apophyse styloïde chez l'adulte est très difficile, parce

que sa masse osseuse extérieure compacte se confond si intimement avec la masse osseuse environnante du temporal qu'on ne peut que rarement, sur des coupes, reconnaître les limites primitives. Comme l'apophyse styloïde possède cependant souvent un espace médullaire prononcé, on peut poursuivre son trajet dans le temporal jusqu'à sa portion supérieure, sur des coupes réussies; on se sert à cette fin de temporaux macérés ou non, sur lesquels la caisse du tympan doit être ouverte par en haut, afin de voir la protubérance styloïde sur la paroi postérieure de la caisse, protubérance décrite par moi pour la première fois. Cette convexité, placée sur le côté de l'éminence de l'étrier, ainsi que l'apophyse styloïde faisant saillie à la face inférieure de la pyramide, servent de points de repère pour les coupes. Sur des temporaux macérés le trait de scie se pratique plus facilement, si l'on a eu soin d'enlever avec l'instrument l'écaille du temporal et la paroi supérieure du conduit auditif. La préparation est alors fixée dans un étau, de manière que lorsque la lame de la scie est placée à la paroi antérieure de la caisse, la ligne de section corresponde exactement à celle de l'éminence styloïde, à la paroi postérieure de la caisse et à l'axe longitudinal de l'apophyse styloïde proprement dite. Sur des pièces sciées, on poursuit, dans la plupart des cas, l'espace médullaire poreux de l'apophyse styloïde jusqu'au voisinage de l'éminence styloïde. Cette dernière se compose presque toujours de substance osseuse compacte.

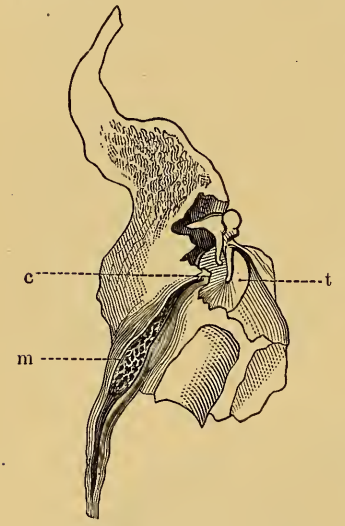

Fig. 53.

Coupe à travers l'apophyse styloïde chez l'adulte. t = tympan. m = espace médullaire de l'apophyse styloïde. c = extrémité supérieure de l'apophyse styloïde avec la protubérance styloïdienne située à la paroi postérieure de la cavité tympanique. — Cette protubérance a été décrite pour la première fois par l'auteur.

Sur des préparations non macérées, l'espace médullaire de l'apophyse styloïde est bien plus visible. La coupe est ici la même que sur des temporaux macérés. Si l'on a cependant l'intention d'obtenir le tympan intact, en faisant la préparation, il faut, après ouverture de la voûte tympanique, conduire la scie dans la direction longitudinale de la paroi inférieure de la caisse, de manière qu'elle arrive à la paroi postérieure de celle-ci, en passant par l'éminence styloïde. Comme l'apophyse styloïde dans le temporal décrit une courbe à convexité interne depuis l'extrémité inférieure de sa gaine jusqu'à l'éminence styloïde à la paroi postérieure de la caisse, il n'y a que l'extrémité supérieure de cette apophyse qui est sciée. Pour mettre aussi à nu la partie moyenne et inférieure de l'espace médullaire, il faut ou scier la masse osseuse située au-dessus de lui, dans la direction de l'apophyse styloïde (fig. 53) proéminant à la paroi inférieure de la pyramide, ou bien l'attaquer avec une forte lime jusqu'à ce que tout l'espace médullaire apparaisse à la vue.

IV.

Préparation anatomique et anatomo-pathologique de l'organe auditif.

Introduction.

Ce qu'il faut préférer pour la préparation de l'oreille normale, ce sont des temporaux frais enlevés peu de temps après l'autopsie. On peut cependant aussi se servir, pour l'étude de l'anatomie de l'oreille, de préparations conservées dans le liquide de Rüdinger (voyez page 10) ou dans l'esprit de vin. L'usage de telles préparations est de rigueur, lorsque les temporaux ne peuvent être obtenus frais à certaines époques ou lorsque le préparateur est lié, par les circonstances, à un temps déterminé de travail. Celui qui, dans la poursuite de ses travaux anatomiques, ne veut pas éprouver d'interruption, doit penser à se faire une collection de préparations de l'oreille dans un liquide de conservation, pour avoir toujours sous la main, à défaut de préparations fraîches, un matériel suffisant.

Il en est autrement pour la dissection des préparations anatomo-pathologiques. Il semble indiqué ici, en toutes circonstances, de commencer le travail de préparation à l'état frais, donc aussitôt que l'organe a été enlevé du cadavre, pour obtenir l'image la plus nette possible des changements pathologiques survenus dans l'organe de l'ouïe. Si la préparation est placée dans l'esprit de vin ou un liquide de conservation, pour une dissection ultérieure, la coloration et la consistance de la préparation subissent des changements multiples qui nuisent beaucoup à l'appréciation du processus morbide.

Le mode de préparation dans les cas pathologiques correspond en général à celui des préparations normales. Cependant quelquefois la façon de disséquer se modifie à cause de la localisation des modifications pathologiques ou de la nécessité où l'on se trouve de laisser intactes quelques parties de la préparation, de séparer d'autres complètement, afin d'apprécier par là clairement le foyer morbide.

Le problème de la dissection anatomo-pathologique de l'organe de l'ouïe consiste non seulement dans la description macroscopique des changements pathologiques, mais encore dans l'examen histologique des tissus malades. Il va de soi que toujours, lorsque cela est possible, l'examen anatomique et l'examen histologique doivent marcher de pair. Pour arriver à faire l'examen approfondi et scientifique d'une préparation dans ces directions, on rencontre souvent des obstacles insurmontables. Parmi ceux-ci se trouve en première ligne la considération de

la mise en œuvre d'une collection de préparations pour l'enseignement. Il faut ici, dans l'intérêt d'une image macroscopique instructive, renoncer souvent à l'examen histologique; de même on devra sacrifier la préparation à ce but, dans les cas où l'importance de l'examen histologique s'impose avant tout. Dans le cas donné, on s'y résoudra d'autant plus facilement que la collection des préparations renferme déjà plusieurs exemplaires semblables, tandis que s'il s'agit de préparations pathologiques très rares, on se décidera pour la conservation de celles-ci, en tant qu'objet macroscopique. Il faut remarquer du reste qu'assez souvent il y a des cas où quelques parties de la préparation, telles que le labyrinthe membraneux, de petites portions du conduit auditif externe, des parois de la caisse, des trompes et de l'apophyse mastoïde peuvent être soustraites à la préparation pour l'examen histologique, sans que le reste soit altéré au point de vue macroscopique.

La préparation des oreilles normales se fait le mieux, en commençant par celle du pavillon et du conduit auditif externe; on continuera par la dissection de l'oreille moyenne et du labyrinthe. L'opération sera beaucoup facilitée, si on commence par enlever avec des ciseaux, des pinces et la scie, toutes les parties molles et osseuses de la préparation, qui autrement masqueraient les différentes parties de l'organe quand elles sont séparées. Il s'agit surtout ici du tissu de la parotide qui recouvre la paroi inférieure du conduit auditif cartilagineux, des parties molles de l'écaille et de la face inférieure de la pyramide, des muscles et des insertions tendineuses à l'apophyse mastoïde. Si leur enlèvement avec le couteau et les ciseaux est trop ennuyeux, on l'exécute le plus rapidement, en fixant la préparation avec un morceau de toile dans la main gauche, on saisit ensuite les parties à éloigner avec une pince à os assez mousse et on sépare ces dernières par un violent effort, en faisant tourner la pince autour de son grand axe. S'il n'y a pas de raisons spéciales pour conserver la dure-mère, par exemple, dans la préparation de l'aqueduc du vestibule, du sinus transverse, etc., on peut aussi la séparer au moyen de la pince à os; il faut seulement alors éviter d'arracher les nerfs acoustique et facial du conduit auditif interne.

1. Préparation du pavillon et du conduit auditif cartilagineux.

Pour apprendre à connaître la forme et les contours du squelette cartilagineux du pavillon, il faut enlever complètement du périchondre la peau et les muscles, en même temps que le lobule de l'oreille. A la face postérieure du pavillon, sur laquelle la peau se laisse déplacer, on y réussit aisément avec une petite pince et un scalpel. Au contraire,

à la face antérieure, surtout à la conque, à l'anthélix et dans la fosse naviculaire, où la peau est en connexion très intime avec le périchondre, il faut la disséquer au moyen du scalpel ou des ciseaux, avec grande attention, si l'on veut éviter la lésion du cartilage. La mise à nu complète et intacte du cartilage du pavillon demande ainsi beaucoup de temps.

Le cartilage du pavillon mis à nu (fig. 55) montre d'une manière générale les mêmes enfoncements et les mêmes saillies que le pavillon recouvert par la peau. Le changement de forme le plus frappant qui

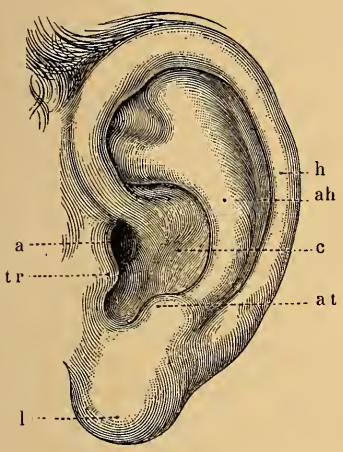

Fig. 54.

Pavillon de l'oreille. h = hélix. ah = anthélix allant vers le haut dans la racine bifurquée. tr = tragus. at = antitragus. l = lobule. c = conque. o = orifice externe de l'oreille.

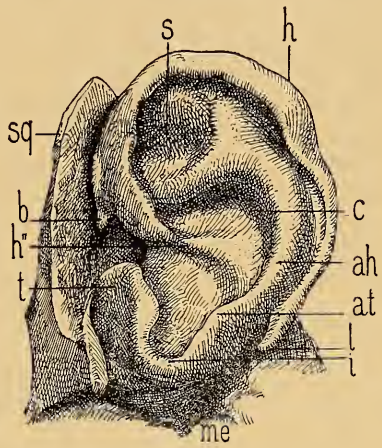

Fig. 55.

Pavillon de l'oreille gauche mis à nu. h = hélix. h'' = passage de l'hélix dans la conque. ah = anthélix. s = fosse naviculaire. t = tragus. at = antitragus. i = fissure intertragique. b = apophyse pointue antérieure de l'hélix (épine de l'hélix). l = apophyse pointue postérieure de l'hélix (*proc. helicis caudatus*). me = conduit auditif cartilagineux. sq = écaille.
(D'après une de mes préparations.)

se montre après l'enlèvement des téguments, est produit par la séparation du lobule de l'oreille et par l'épine de l'hélix (fig. 55, b) et le *proc. helicis caudatus* (l), qui apparaissent sur un pavillon ainsi préparé.

Pour montrer l'union immédiate entre le pavillon et la partie cartilagineuse du conduit auditif externe, qui a lieu au moyen d'un pont de jonction de huit à neuf millimètres de large (isthme cartilagineux de l'oreille Schwalbe), partant de la partie inférieure du pavillon, il faut faire la préparation simultanée des deux sections dans un but anatomique. On peut mettre à nu toute la charpente cartilagineuse du pavillon et du conduit auditif externe ou bien laisser le pavillon avec son tégument dans sa forme naturelle et séparer de son voisinage le conduit auditif externe cartilagino-membraneux, resté en connexion avec lui.

Dans ce but, on prend un crâne sur lequel le pavillon est resté en place : on enlève la peau au moyen d'une section circulaire, en passant par le point d'attache du pavillon et l'on dissèque toutes les parties molles dans son voisinage. Ce qu'il y a de plus commode, c'est de commencer dans la région située au-dessus du pavillon en séparant la peau avec la gaine aponévrotique, le fascia temporal et le muscle temporal le plus complètement possible de la portion écailleuse de l'os jusqu'à la ligne temporale et la racine de l'apophyse zygomatique. Ensuite on enlève le ligament fibreux allant de cette dernière au tragus et à la paroi supérieure et antérieure du conduit auditif externe (ligament auriculaire antérieur), de même que les ligaments fibreux allant du ligament précité le long de la paroi supérieure du conduit auditif au ligament auriculaire postérieur ; enfin, avec un manche de scalpel étroit, on détache la paroi membraneuse postérieure et supérieure du conduit auditif cartilagineux de son insertion à la portion horizontale de la portion écailleuse du temporal (paroi supérieure osseuse du conduit auditif). De plus, après avoir séparé la peau et les aponévroses sur l'apophyse mastoïde, on détache l'insertion de la face postérieure du pavillon à la face externe de cette dernière, de même que le ligament auriculaire postérieur allant de la partie antérieure de la face externe de l'apophyse mastoïde au pavillon de l'oreille. Alors on sépare, avec le manche du scalpel, le ligament conjonctif lâche allant de la paroi postérieure du conduit auditif cartilagino-membraneux à la face antérieure de l'apophyse mastoïde et à la portion la plus externe de la paroi osseuse postérieure du conduit auditif. On arrive à mettre à nu les parois antérieure et inférieure du conduit cartilagineux, en disséquant, avec le scalpel et la pincette, les parties molles qui les environnent et qui consistent en grande partie dans la parotide et en tissu graisseux, jusqu'à ce que l'extrémité interne anguleuse de la paroi inférieure cartilagineuse apparaisse à la vue.

Le conduit auditif externe cartilagineux, mis à nu, est en connexion, par une légère masse de tissu conjonctif qui se laisse facilement déplacer, avec le pourtour externe de la portion tympanique du conduit auditif osseux, qui est recouvert de fibres de tissu élastique serré. Au contraire, la portion membraneuse postérieure et supérieure du conduit auditif se continue sans interruption dans le tissu conjonctif sous-cutané de la paroi supérieure et postérieure du conduit auditif osseux d'où partent, comme nous le verrons, des fibres vers le tympan.

Pour étudier la situation topographique du conduit auditif cartilagineux par rapport à la portion osseuse, il faut faire une série de préparations, dont les unes montrent le conduit auditif cartilagineux, dans sa position naturelle avec ses parois intactes, tandis que d'autres

laissent voir, en partie sur des coupes horizontales, en partie sur des coupes verticales, la direction du conduit auditif externe. (Comparez le chapitre : « Des préparations de coupes topographiques de l'organe auditif pour servir à l'enseignement »).

Pour séparer le pavillon et le conduit cartilagineux, à titre de préparations anatomiques, il faut couper le pont fibreux bien marqué qui se trouve entre le conduit auditif cartilagineux et la portion tympanique du conduit osseux, de même que la paroi postérieure et supérieure de la portion cartilagineuse. Le conduit auditif cartilagineux séparé ressemble, vu par devant (fig. 56), à une gouttière allant progressivement en se rétrécissant vers l'intérieur et dont l'extrémité interne et inférieure se termine en sommet arrondi (c) et forme une voussure un peu en dessous de la paroi inférieure du conduit auditif osseux (1).

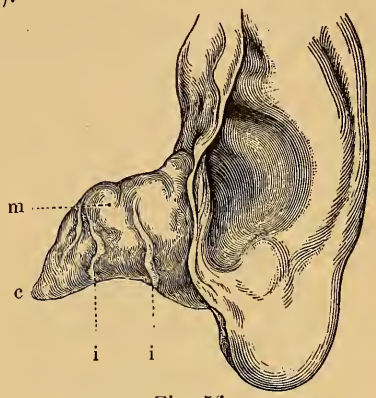

Fig. 56.

Pavillon et conduit auditif cartilagineux. m = conduit auditif cartilagineux. c = extrémité interne anguleuse du conduit auditif cartilagineux. ii = fissures de Santorini. (Oreille gauche.)

La portion cartilagineuse du conduit auditif externe est traversée, dans une direction verticale à son grand axe, par deux fentes (ii) (fentes de Santorini) remplies par du tissu conjonctif ; la fente antérieure (grande fente) appartient encore à la lame du tragus. Des abcès de la parotide s'ouvrent assez souvent, par ces fentes, dans le conduit auditif externe. On trouve aussi dans le cartilage du pavillon, dont l'épaisseur varie à différentes places de un à trois millimètres, des fentes inconstantes fermées par du tissu conjonctif, ainsi que des ouvertures (Sömmering, Schwalbe) qui, d'après Parreidt (thèse inaugurale 1864), servent de passage aux anastomoses vasculaires entre la face antérieure et la face postérieure du pavillon.

Pour démontrer les limites de cette zone jusqu'à laquelle s'étendent les glandes cérumineuses et sébacées dans le conduit auditif externe, comme le montre la figure ci-jointe (fig. 57), il faut enlever, avec les ciseaux, la paroi antérieure du conduit cartilagineux et de plus faire

(1) Cette extrémité anguleuse du conduit cartilagineux, décrite par Schwalbe (Anatomie de l'oreille, 1886) comme *Processus triangularis* se trouve déjà indiquée et figurée dans la première édition de mon Manuel, 1878, page 6.

sauter, avec la pince à os, une portion de la paroi antérieure et inférieure du conduit osseux. De telles préparations démontrent que les éléments glandulaires existent non seulement dans le conduit cartilagineux, comme on le croyait anciennement, mais encore s'enfoncent dans le conduit osseux, sous forme d'un coin triangulaire (bc), comme von Tröltsch l'a démontré le premier.

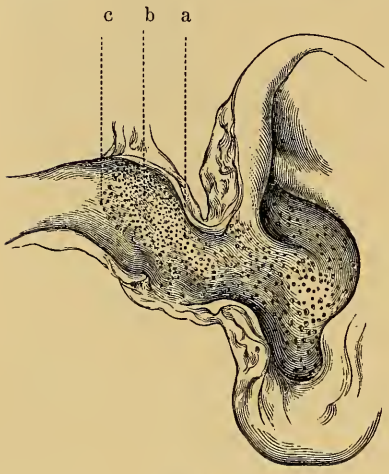

Fig. 57.

Paroi postérieure du conduit auditif cartilagineux et du conduit auditif osseux. a = orifices glandulaires dans la partie cartilagineuse. b = limites entre le conduit auditif osseux et le cartilagineux. c = sommet du coin triangulaire glandulaire s'enfonçant dans le conduit auditif osseux.

Le cartilage de l'oreille préparé conserve le mieux sa forme dans l'esprit de vin, tandis que desséché, il se ratatine au point qu'on ne le reconnaît plus. Pour avoir des préparations sèches utilisables du cartilage de l'oreille ou du pavillon recouvert de ses téguments, il faut placer la préparation fraîche ou déshydratée par l'esprit de vin, dans la glycérine. pendant 8 à 14 jours. La préparation imbibée est fixée, au moyen d'épingles, sur une planchette et mise à l'abri de la poussière ; elle conserve pendant des années sa forme et sa souplesse, surtout si de temps en temps on l'arrose de glycérine.

Les préparations des difformités congénitales ou acquises et des néoplasmes du pavillon, tels que épithéliomas, sarcomes, kystes, appendices auriculaires, etc., doivent, pour les démonstrations, être conservées dans l'alcool. Si le néoplasme doit être aussi examiné au microscope, il faut en enlever de petites portions, de façon que l'aspect extérieur de la préparation ne subisse aucun dommage.

Préparation des muscles de l'oreille externe.

La représentation des muscles du pavillon, lesquels, d'après les recherches de Ruge (1) doivent être regardés comme un reste du Platysma myoïdes, est obtenue avec quelques précautions sur des préparations fraîches. Cependant, d'après le conseil de Ruge, il est plus commode de les placer, pendant quelques jours, dans une solution étendue d'acide chromique (1/2000) et ensuite de les faire durcir dans l'alcool. La préparation sera facilitée, parce que les fibres musculaires se détacheront nettement, par leur coloration, du tissu conjonctif sous-cutané et des fascias.

(1) Recherches sur la musculature de la face chez les Primates. — Leipzig 1887.

Les muscles du pavillon se divisent en deux groupes. Le premier, composé de trois muscles principaux, produit la locomotion de tout le pavillon. Le muscle le plus développé (muscle releveur de l'oreille) prend naissance par des faisceaux flabelliformes à la gaîne aponévrotique de la région temporale et vient s'insérer à la face convexe du pavillon par des fibres convergeant en bas. Le muscle adducteur de l'oreille, qui tire quelque peu le pavillon en avant et en haut, naît en avant de l'oreille, de la racine de l'apophyse zygomatique et s'attache à la crête de l'hélix Le muscle rétracteur de l'oreille naît, par plusieurs faisceaux séparés, à l'apophyse mastoïde et s'insère à la face postérieure convexe de la conque. Quand on s'est théoriquement orienté sur la position de ce groupe de muscles, il n'est pas difficile de les préparer, si l'on a soin, en détachant la peau, de ne jamais enlever que les parties les plus superficielles du tissu conjonctif sous-cutané avec le tégument externe.

La préparation du second groupe musculaire, dont les fibres prennent leur origine et leurs points d'insertion au pavillon et qui, même en cas de développement considérable, ne peuvent exercer que peu de changements sur la forme du pavillon, offre des difficultés beaucoup plus grandes, parce que les quelques faisceaux musculaires pâles sont, la plupart du temps, très peu développés et sont facilement enlevés, quand on détache la peau avec eux. Les fibres du grand muscle de l'hélix s'étendent du bord antérieur de l'hélix à l'épine de l'hélix; celles du petit muscle de l'hélix sont à la partie inférieure de l'hélix qui fait saillie dans la conque.

Le muscle du tragus s'étend, par ses fibres perpendiculaires, sur la surface externe du tragus; le muscle de l'antitragus, dans la direction de l'extrémité inférieure de l'anthélix jusqu'à l'antitragus. A la face postérieure du pavillon on trouve plus facilement le muscle transverse de l'oreille composé de plusieurs faisceaux transversaux, correspondant à la convexité de la conque, parce que la peau, qui est lâche, se laisse plus aisément détacher du tissu sous-jacent.

2. Ouverture du conduit auditif externe. Mise à nu de la face externe du tympan.

Dans la dissection anatomique du conduit auditif normal, il est utile, à cause des rapports topographiques du conduit auditif externe, de maintenir in situ la partie cartilagino-membraneuse de celui-ci et de n'enlever, à l'ouverture du canal auriculaire, que la paroi cartilagineuse antérieure. Par contre, dans les autopsies anatomo-pathologiques, où rarement il est permis de conserver, sur les préparations enlevées, le pavillon et la partie externe du conduit cartilagineux, l'examen de la partie du conduit externe cartilagino-membraneux, encore en rapport avec la préparation, ne sera nécessaire que s'il existe des modifications pathologiques. Si tel n'est pas le cas, la préparation sera essentiellement simplifiée, lorsqu'avant l'ouverture du conduit auditif osseux la partie cartilagino-membraneuse est tout à fait enlevée.

A. Ouverture du conduit auditif externe dans la dissection anatomique de l'oreille normale.

La mise à nu du conduit auditif externe et de la face externe du tympan se fait le plus simplement, après l'enlèvement de la paroi antérieure du conduit auditif cartilagineux, par l'ablation de la paroi antérieure et aussi en partie de la paroi inférieure de la portion osseuse du conduit auditif. On se sert alors le mieux de la pince à os, décrite précédemment (page 7, fig. 10), avec laquelle on fait sauter, sans difficulté, par morceaux, la paroi antérieure osseuse qui est le plus souvent mince. Ce n'est que dans quelques cas que la paroi antérieure présente une telle résistance que son enlèvement avec la pince à os ne réussit qu'en partie et qu'on est obligé, pour arriver plus vite au but, de l'attaquer avec le ciseau et la scie.

Plus on approche du tympan à l'orifice du conduit auditif osseux, plus il faut prendre de précautions dans le maniement de la pince et du ciseau pour ne pas détériorer la membrane et ne pas faire sauter l'anneau tympanique. Il s'ensuit que, dans les environs du tympan, il ne faut enlever les lamelles osseuses de la paroi antérieure du conduit que par petits morceaux et avec une très petite pince, et que l'on devra gratter avec prudence, au moyen d'un petit ciseau étroit et tranchant ou d'un burin de graveur, les saillies osseuses qui ne se laissent plus prendre avec la pince à os et qui limitent la vue du tympan (fig. 12). Mais dans ce dernier cas, il faut agir d'une main sûre et avec une grande attention, car un léger glissement suffit pour déchirer le tympan.

Si sur les parois épaisses supérieure ou inférieure du conduit, il reste des saillies qui empêchent la vue du tympan, il faudra les enlever avec le ciseau et le marteau, couche par couche, ou même avec la scie arquée. Cette dernière manipulation est, si l'on a un peu d'exercice, préférable à la première, parce qu'elle est plus rapide et moins dangereuse pour la préparation. Quand on se sert de la pince à os, on fixe dans la main gauche la préparation enveloppée en partie dans un morceau de toile; si l'on a recours au ciseau ou à la scie, on la place dans un étau.

Après l'enlèvement méthodique de la paroi antéro-inférieure du conduit auditif osseux et d'une partie de sa paroi supérieure jusque dans le voisinage du sillon tympanique, la face externe de la membrane du tympan apparaît tout à fait à nu, telle qu'elle est représentée figure 58. On peut y reconnaître exactement les détails suivants: la courte apophyse (k), le manche du marteau (u), la membrane de Shrapnell (S) et les rapports de voussure de la membrane. Quand il existe des lames épaisses d'épiderme qui recouvrent assez souvent, même

à l'état normal, le tympan, en tout ou en partie, elles sont fixées le plus souvent à la peau et nuisent à l'aspect normal de la membrane; il faut les enlever soigneusement avec le pinceau et non avec la pincette, parce qu'avec celle-ci on produit très facilement des fissures du tympan.

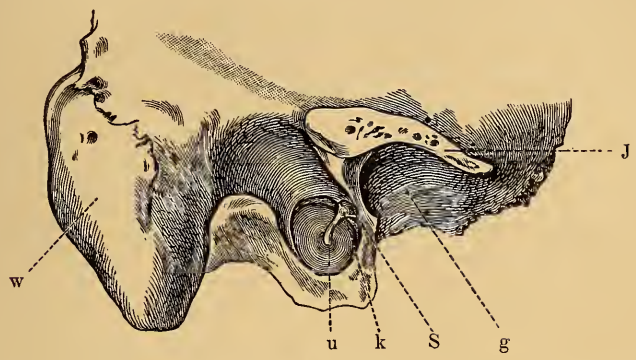

Fig. 58.

Face externe du tympan (grandeur naturelle). k = courte apophyse du marteau u = extrémité inférieure du manche du marteau (ombilic). S = Membrane flaccide de Shrapnell. g = cavité glénoïde. w = apophyse mastoïde. J = surface de coupe de l'apophyse zygomatique. (Oreille droite).

B. Ouverture du conduit auditif externe et mise à nu de la face externe du tympan dans les autopsies pathologiques.

Avant de procéder à la mise à nu du conduit auditif externe et de la face externe de la membrane du tympan dans les autopsies pathologiques, il faut examiner ce conduit avec le speculum et le réflecteur, afin d'éloigner, au moyen d'une injection, le cérumen et les masses épidermiques ou la sécrétion purulente qui s'y trouvent.

De plus, dans chaque autopsie pathologique, il faut, avant l'ouverture du conduit auditif externe, entreprendre les recherches suivantes, nécessaires pour porter un jugement sur les processus de l'oreille moyenne :

1. Pour avoir des renseignements sur la perméabilité de la trompe, sur l'existence de sécrétions dans la cavité tympanique et sur l'état du tympan, il faut faire passer dans cette cavité un courant d'air, au moyen d'un ballon armé d'une canule introduite dans la trompe cartilagineuse, et au moyen d'un otoscope, placé dans le conduit auditif externe cartilagineux, apprécier les bruits qui se produisent.

2. Ensuite on éclaire le tympan et on s'assure de la mobilité des différentes parties pendant que l'on pousse l'air dans la cavité tympanique. Par là on voit si la membrane est amincie ou épaissie, en tout

ou en partie, s'il existe entre le tympan et la paroi interne de sa cavité des adhérences étendues ou partielles et s'il y a une perforation du tympan. Des parties de la membrane particulièrement minces, non adhérentes et des cicatrices libres sont alors fortement poussées vers le dehors, sous forme de vésicules, tandis que des places adhérentes restent fixes ou ne montrent que peu de mobilité. S'il y a perforation du tympan, l'air passe au travers en sifflant avec un bruit perceptible et parfois des sécrétions sont poussées de la cavité du tympan dans le conduit auditif externe.

3. Dans les autopsies pathologiques, où l'on a reconnu une rigidité ou une ankylose des osselets comme cause fondamentale de la surdité pendant la vie, l'ouverture de la caisse, que nous décrirons plus tard, doit précéder la mise à nu de la face externe du tympan. Si, après avoir enlevé la voûte du tympan, on met à nu l'articulation entre l'enclume et le marteau, et si celle-ci n'est pas enveloppée dans une masse de tissu conjonctif, on peut constater sa mobilité très simplement, en fixant hermétiquement dans l'orifice externe ou dans la lumière du conduit auditif cartilagineux sectionné, une olive armée d'un tube en gomme, long de 25 centimètres, puis en raréfiant et en condensant alternativement l'air dans le conduit auditif.

Lorsque les mouvements de l'articulation entre l'enclume et le marteau sont normaux, on voit déjà à l'œil nu, mieux cependant à la loupe, un déplacement alternatif des surfaces articulaires, tandis que s'il y a ankylose de cette articulation, on ne constate qu'un très petit mouvement. Si en même temps la courte apophyse de l'enclume est soudée dans son enfoncement en forme de selle ou si la longue apophyse est fixée à la paroi postérieure de la cavité tympanique, il n'y a plus aucun mouvement dans la chaîne des osselets. Cependant le marteau peut encore montrer un certain degré de mobilité, si en cas d'ankylose isolée de l'enclume, l'articulation entre le marteau et l'enclume n'est pas ankylosée, comme je l'ai remarqué sur deux préparations de sourds-muets.

Dans des autopsies, qui sont pratiquées assez souvent et où l'ankylose de l'étrier dans la fenêtre ovale est la cause fondamentale d'un haut degré de surdité, l'existence de cette lésion ne peut pas être constatée par la méthode décrite ici, parce que, même en cas de mobilité normale de l'étrier, on peut à peine distinguer, même à la loupe, une mobilité de l'articulation de l'étrier et de l'enclume par en haut. Par contre, on peut se rendre compte simplement de l'ankylose de l'étrier par le moyen suivant que j'ai indiqué : on ouvre, au moyen du ciseau ou de la lime, le canal osseux demi-circulaire supérieur, que l'on reconnaît à la face supérieure de la pyramide par l'éminence arquée ; on le

remplit d'une goutte de liquide, de manière que celui-ci fasse saillie au-dessus du niveau du canal. Ensuite si l'on raréfie et que l'on condense l'air dans le conduit auditif externe, ou si l'on exerce une pression modérée avec le stylet sur la courte apophyse du marteau ou le corps de l'enclume et du marteau, on remarque — en supposant que le marteau et l'enclume ne soient pas fixés — en cas de mobilité de l'étrier, un mouvement évident du reflet lumineux projeté sur la goutte de liquide, tandis que dans l'ankylose de l'étrier il demeure immobile sur le liquide. L'introduction hermétique d'un petit manomètre rempli d'un liquide coloré, dans le canal demi-circulaire supérieur, pour constater les oscillations du liquide labyrinthique, s'emploie plutôt pour les recherches physiologiques que pour celles de l'ankylose de l'étrier.

La méthode d'ouverture du conduit auditif externe dans les cas pathologiques est en général la même que celle que nous avons décrite pour le conduit normal. Seulement dans les cas rares où, avant l'ouverture du canal auriculaire externe, on a reconnu par l'inspection des changements pathologiques à la paroi antérieure du conduit cartilagineux ou osseux tels que : irruption d'un abcès de la parotide par une fissure de Santorini, carie ou fracture de la paroi antérieure du conduit auditif osseux, formation de cholestéatomes, etc., on devra, pour apprécier exactement les lésions, enlever la paroi inférieure ou supérieure du conduit. Il est nécessaire aussi, en toutes circonstances, pour mieux examiner le conduit auditif externe, en cas de modifications à la paroi antérieure, d'enlever une partie de la paroi postérieure de ce conduit avec l'apophyse mastoïde.

En cas d'autopsies pathologiques chez des particuliers, où le pavillon de l'oreille doit être laissé sur le cadavre, le conduit cartilagineux sera coupé à peu près dans son milieu et la partie restante du conduit cartilagino-membraneux est enlevée simplement de la manière suivante, avant l'ouverture du conduit auditif osseux.

Ce qui reste du muscle temporal adhérent encore à la portion écailleuse, le fascia temporal et la gaîne aponévrotique seront rapidement enlevés avec le périoste, dans la direction de haut en bas jusqu'à l'entrée dans le conduit auditif osseux. On y réussit d'autant mieux que les parties molles sont bien saisies tout près de l'os par la pince à os, que l'on fait manœuvrer suivant son grand axe. Une fois les parties molles enlevées jusqu'à la partie supérieure du conduit auditif osseux, on saisit avec la pince la partie du conduit cartilagineux qui est fixée par les ligaments auriculaires antérieur et postérieur et on la sépare complètement du conduit auditif osseux par un mouvement circulaire exécuté lentement. Si cette manœuvre se fait trop rapidement, la peau de la

paroi supérieure du conduit se déchire jusqu'au tympan et alors la membrane de Shrapnell ou la partie postéro-supérieure du tympan sont endommagées.

Dans les autopsies pathologiques où, pendant la vie, il a existé une suppuration chronique de l'oreille moyenne avec symptômes de carie du temporal, après l'ouverture du conduit auditif externe, les parois de celui-ci seront examinées attentivement.

Après l'élimination complète de la sécrétion, on trouve, dans les processus de carie ou dans la formation de cholestéatomes dans le rocher, le plus souvent à la paroi postéro-supérieure du conduit auditif, des ouvertures fistuleuses déchiquetées, libres ou recouvertes d'un tissu de granulations. Ces fistules communiquent tantôt avec les cellules mastoïdiennes, tantôt avec l'antre mastoïdien, ou bien encore elles sont en rapport avec des conduits fistuleux qui débouchent à différentes places dans les environs de l'oreille. On détermine la longueur et la direction de ces trajets fistuleux au moyen de fines sondes élastiques. Si à cause des fortes courbures des trajets fistuleux, le résultat est négatif, on réussit assez souvent à déterminer, par des injections dans le conduit auditif externe, l'embouchure du canal fistuleux.

La surface externe du tympan mise à nu sera aussi maintenant examinée dans toutes ses directions d'une manière approfondie. Dans ce but, on commence par enlever les couches épidermiques macérées qui s'y accumulent souvent, les sécrétions épaissies, etc., au moyen d'un pinceau trempé dans l'eau, ou bien on fait une injection avec la seringue, puis on examine si le tympan est normal ou pathologique. Dans ce dernier cas, on recherche — le mieux au moyen d'une loupe — si sa surface cutanée est lisse ou ramollie, si elle présente des petites ulcérations, des excroissances papillaires, des granulations ou des productions polypeuses, si sa convexité est normale ou s'il existe une forte rétraction infundibuliforme avec une proéminence marquée de la courte apophyse et du repli postérieur.

Si le tympan est perforé, on fait bien attention au siége, à la grandeur et à la forme de la perforation ; on recherche si les bords de cette dernière sont libres ou s'ils touchent la paroi interne de la caisse, enfin s'ils sont adhérents avec celle-ci. On examine en outre si l'ouverture de la perforation est recouverte d'épiderme ou de masses granuleuses, qui font assez souvent irruption dans le conduit auditif externe à travers l'ouverture. Par l'inspection on peut déjà reconnaître plus exactement, au moment de l'insufflation d'air dans la caisse, les atrophies et les cicatrices, les saillies, ainsi que l'étendue des adhérences.

Dans les pertes de substance considérables du tympan, on peut aussi apercevoir, par les ouvertures, les changements pathologiques des

parois interne, inférieure et postérieure de la cavité tympanique. On fixe d'abord son attention sur l'état de la muqueuse, pour voir si elle est ramollie, granuleuse, hypertrophiée sous forme de polypes, ou ratatinée, comme tendineuse et scléreuse, si le manche du marteau paraît anormalement incliné en dedans et soudé à la paroi du promontoire, ou bien s'il est carié, détruit en tout ou en partie, si l'union entre l'enclume et l'étrier est intacte ou si la longue branche de l'enclume fait défaut. Enfin à la suite de la destruction complète du tympan, on constate aussi de cette façon les changements dans les niches des fenêtres ronde et ovale et dans les environs de l'orifice tympanique de la trompe. Il va de soi qu'il faut avant tout enlever complètement, au moyen de la seringue, les sécrétions épaissies et les masses d'épiderme, qui se trouveront dans la caisse.

Lorsque pendant la vie il existait un processus purulent dans l'oreille moyenne, on inspecte, après avoir mis à nu la surface externe du tympan, l'état de la membrane de Shrapnell, située au-dessus de la courte apophyse. Lorsque cette membrane est perforée, on trouve ici le plus souvent une petite ouverture fistuleuse, à travers laquelle, au moyen d'un stylet, on vient buter sur le col du marteau lisse ou carié. Assez souvent cependant des masses cholestéatomateuses ou des polypes en connexion avec le col du marteau font irruption dans le conduit auditif externe à travers cette ouverture (Eugen Morpurgo); ces productions envahissent une partie du tympan et ce n'est que par un examen attentif, au moyen du stylet, que leur siége peut être reconnu. Lorsqu'il y a de grandes ouvertures dans la fente de Rivinus, qui surviennent à la suite de la fonte de la marge tympanique au-dessus de la membrane de Shrapnell, on réussit, après avoir enlevé très légèrement par un lavage la sécrétion de l'espace supérieur de la caisse du tympan, à trouver intacte ou cariée l'articulation entre l'enclume et le marteau et par une application délicate du stylet, à se faire une idée de l'état des parois de l'espace supérieur de la caisse et parfois aussi de l'antre mastoïdien.

3. Ouverture de la caisse du tympan par l'enlèvement de la voûte tympanique.

Après la mise à nu de la face externe du tympan, on procède à l'ouverture de la caisse, ce qui se fait le plus rapidement par l'enlèvement de la voûte. Si après avoir détaché la dure-mère, on trouve la voûte du tympan solide et compacte, on fixe la préparation dans un étau, puis avec un ciseau droit et étroit, on enlève cette partie de la

voûte, qui se trouve sur le côté de l'éminence arquée de la pyramide, formée par le canal demi-circulaire supérieur. Cependant pour ne pas disloquer dans cette opération la chaîne des osselets, qui se trouvent immédiatement sous la voûte du tympan, on se tient au début assez loin en arrière, pour que la voûte de l'antre mastoïdien soit d'abord enlevée; ce n'est qu'alors que la voûte tympanique proprement dite est détachée. Néanmoins si la voûte du tympan est mince, translucide et déhiscente à quelques places, on réussit à l'enlever plus rapidement au moyen d'une pince à os pointue, en fixant la préparation dans la main gauche au moyen d'un morceau de toile et à mettre à nu le contenu de la caisse.

Pour obtenir une vue d'ensemble de la caisse, on enlève la voûte dans toute sa largeur et on élargit l'ouverture de la cavité tympanique en arrière et en avant jusqu'à ce qu'en même temps l'antre mastoïdien et la trompe osseuse soient mis à nu, après avoir préalablement retiré le tenseur du tympan de son canal osseux.

Après l'ouverture de la caisse par en haut (fig. 59), l'articulation entre l'enclume et le marteau (ha) se présente d'abord à la vue dans

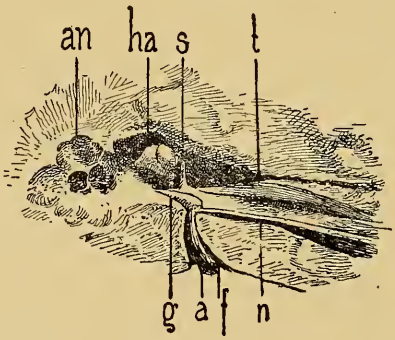

Fig. 59.

Vue de la caisse du tympan après l'enlèvement de la voûte O. D. ha = articulation du marteau avec l'enclume. m = muscle tenseur du tympan. s = tendon du tenseur traversant la caisse. f = nerf facial. g = genou du facial. n = grand nerf pétreux superficiel. a = nerf acoustique. an = antre mastoïdien. (D'après une de mes préparations.)

l'espace supérieur de la caisse. Par celle-ci l'espace supérieur de la caisse (cavité épitympanique de Schwalbe) est divisé en une partie interne et une externe. Les rapports anatomiques de cette dernière seront examinés plus tard avec plus de détails, à cause de leur grande importance pathologique.

En avant du marteau, à la limite de l'espace moyen et supérieur de la caisse, le tendon du tenseur du tympan (s) coupe transversalement la caisse. Dans la même direction, un peu plus en arrière, l'union de

l'enclume et de l'étrier avec le tendon de l'étrier est visible au milieu de l'espace moyen de la caisse. Mais tandis que la petite tête de l'étrier est mise à nu, les branches de l'étrier sont presque complètement masquées, si l'on regarde par en haut par la paroi supérieure de la niche de la fenêtre ovale et la proéminence du canal du nerf facial. Avec un bon éclairage, on peut voir en outre par la cavité épitympanique, la partie supérieure de la face interne du tympan avec le manche du marteau, une partie de la paroi interne de la caisse, le plancher de celle-ci et le passage des parois de la caisse dans la trompe osseuse.

Outre les détails précités, on rencontre encore, étendus dans la caisse ouverte, des replis muqueux constants, d'autres inconstants. Ceux-ci existent entre le tympan, la chaîne des osselets et les parois de la caisse. Quant à ce qui les concerne, nous renvoyons à la description ultérieure de la préparation de l'appareil ligamenteux du marteau et de l'enclume. Il faut seulement remarquer que les plis et les filaments délicats inconstants étendus entre le tympan, les osselets et les parois de la caisse, comme je l'ai fait ressortir en premier lieu, doivent être considérés comme des résidus du tissu conjonctif gélatineux qui remplit l'oreille moyenne pendant la vie fœtale. Il faut attacher à leur présence une certaine importance, en ce sens que ces ponts muqueux normaux, qui sont faciles à confondre avec des néoformations conjonctives pathologiques, constituent sans aucun doute dans les processus inflammatoires de l'oreille moyenne l'origine de filaments conjonctifs adhésifs.

Examen de la caisse du tympan dans les autopsies pathologiques.

Dans les autopsies pathologiques, après l'enlèvement de la voûte du tympan, on doit faire attention :

1. Si dans la caisse il y a du sérum, du pus, du mucus ou des masses épidermiques accumulées et quels sont les changements que montrent le revêtement de la caisse et la muqueuse qui recouvre les osselets après l'enlèvement de la sécrétion (1).

2. Si la caisse est rétrécie par suite du gonflement de la muqueuse ou si elle est remplie en tout ou en partie par du tissu de granulation, des excroissances polypeuses ou par du tissu conjonctif organisé. Ce dernier se trouve le plus souvent dans l'espace supérieur de la caisse,

(1) Les sécrétions liquides et semi-liquides doivent être enlevées de la caisse au moyen de pipettes, les masses épidermiques, en partie avec le stylet, en partie avec la seringue. Il faut éviter une irrigation d'eau trop forte pour débarrasser la caisse de ses produits, parce que de cette façon, la muqueuse se trouve dépouillée de son épithélium et que quelques parties nécrosées des osselets peuvent être ainsi entraînées.

immédiatement sous la voûte tympanique; c'est un tissu conjonctif gris rougeâtre ou jaune rougeâtre, succulent ou ferme, qui enveloppe complètement le marteau et l'enclume, souvent aussi en même temps l'étrier. Plus souvent on trouve la partie moyenne et inférieure de la caisse libre de tout produit de néoformation conjonctive. On voit plus rarement la caisse remplie et comblée par des masses conjonctives de nouvelle formation (Toynbee, von Tröltsch, Politzer).

3. S'il y a des brides de nouvelle formation et des ponts de tissu conjonctif étendus entre le tympan, la chaîne des osselets et les parois de la caisse, de quelle façon la situation des osselets est altérée par ces derniers et quels changements se constatent, à la suite de ces adhérences, à la face externe du tympan.

4. Si les osselets sont doués de leur mobilité normale, en recourant délicatement au stylet, s'ils sont rigides ou unis par ankylose avec les parois de la caisse, enfin si le marteau et l'enclume sont disloqués, expulsés ou détruits en tout ou en partie par la carie et la nécrose.

Le simple enlèvement de la voûte tympanique suffit souvent pour constater les changements pathologiques de la caisse. Cependant s'il y a une série de processus pathologiques dans la caisse, par exemple, soudure de la tête du marteau ou de l'articulation du marteau avec l'enclume ankylosée, avec la paroi supérieure de la caisse, ou hypertrophies muqueuses remplissant l'espace supérieur de la caisse et enveloppant l'articulation du marteau avec l'enclume, ce qui rend très difficile l'examen de la caisse par en haut, il parait souvent nécessaire — après avoir préalablement ouvert et examiné soigneusement la trompe osseuse et cartilagineuse — de mettre à nu la caisse par la partie antérieure et inférieure, pour pouvoir explorer la partie moyenne et inférieure de la caisse.

Suivant la situation des processus pathologiques, il suffit parfois dans de telles autopsies de faire sauter, avec la pince à os, la paroi externe de la portion osseuse de la trompe et de la caisse jusqu'à l'anneau tympanique, tandis que dans d'autres cas, toute la trompe avec l'extrémité antérieure de la pyramide et la paroi inférieure de la caisse jusqu'à la rainure tympanique doivent être enlevées avec le ciseau, la scie et la pince, pour permettre de voir des soudures entre le manche du marteau et la paroi interne de la caisse ou des adhérences entre le tympan et la longue branche de l'enclume et le promontoire et ainsi de suite. Il faut surtout dans les adhérences et la formation de ponts fibreux dans l'espace moyen de la caisse — si la préparation doit être conservée dans un but de démonstration — après l'enlèvement de toutes les parties osseuses qui masquent la vue dans la cavité du

tympan, mettre à nu cet espace, de façon que les phénomènes pathologiques apparaissent le plus clairement possible à la vue.

Dans une série de préparations, on ne peut arriver à ce résultat que si, au moyen de la scie arquée, on enlève dans une direction perpendiculaire le tiers supérieur de la pyramide jusqu'à la hauteur du tendon du tenseur; dans d'autres séries, où les lésions pathologiques siègent à la partie moyenne et inférieure de la caisse, on y arrive seulement par la séparation horizontale du tiers inférieur de la pyramide, jusque tout près de la fenêtre ronde, dans la niche de laquelle on peut jeter ainsi un coup d'œil. Dans une grande partie des préparations de ma collection, les lésions pathologiques de la caisse sont mises à nu par cette méthode.

Il va de soi que même sur des préparations avec des brides pathologiques instructives dans la caisse, leur section et la séparation de la paroi externe de la caisse avec le tympan de la pyramide ne peuvent être évitées, si pour l'éclaircissement des phénomènes morbides, un examen exact des niches des fenêtres ronde et ovale ou du labyrinthe est nécessaire. Mais dans les autopsies pathologiques où, après l'ouverture de la caisse, on ne trouve ni masses de tissu conjonctif, ni synéchies entre le tympan et la paroi interne de la caisse, on doit, en toutes circonstances, séparer le tympan avec le marteau et l'enclume de la pyramide pour pouvoir examiner exactement les lésions des niches des fenêtres ronde et ovale.

La proposition de Voltolini (l c) de ne pas ouvrir, dans les autopsies pathologiques, la voûte du tympan, mais d'examiner, par le conduit auditif externe, les lésions pathologiques de la caisse, après avoir excisé le tympan avec le manche du marteau, a été, avec raison, rejetée par tous les auteurs. Par cette manière de faire, non seulement les lésions pathologiques du tympan et les adhérences si communes entre celui-ci et la face interne de la caisse seraient détruites, mais encore l'examen exact des productions pathologiques dans l'espace supérieur de la caisse et dans les anfractuosités latérales de cette dernière ne serait pas possible, puisque cette partie, même après l'enlèvement complet du tympan, ne deviendrait qu'imparfaitement visible.

4. Séparation du tympan avec le marteau et l'enclume de la pyramide du rocher.

Quand on veut examiner, sur des préparations normales ou pathologiques, d'une part la surface interne du tympan et, d'autre part, les détails de la paroi interne de la caisse, il faut recourir, pour séparer le tympan de la pyramide, à un procédé qui permet d'éviter avec sûreté la dislocation des osselets de l'ouïe. La séparation dans le sens antéro-

postérieur de l'oreille moyenne peut être pratiquée, ou bien de façon qu'en même temps que la caisse, l'apophyse mastoïde et les trompes soient sectionnées suivant toute leur longueur, ou bien de façon à se limiter de préférence à la simple séparation de la pyramide de la portion tympanique et squammeuse — sans tenir compte de la trompe d'Eustache. Dans les autopsies pathologiques, l'examen de la trompe doit toujours précéder la séparation de la pyramide. (V. le chapitre « Préparation de la trompe d'Eustache ».)

En ce qui concerne la simple séparation de la pyramide de la portion tympanique et squammeuse, il faut, dans ce but, après avoir enlevé la voûte du tympan, couper avec un petit couteau étroit le tendon du tenseur qui traverse la caisse en passant devant le marteau et sectionner avec prudence les liens d'attache entre l'enclume et l'étrier. On peut procéder de la manière suivante pour séparer le tympan avec le marteau et l'enclume de la pyramide, opération qui suit la précédente.

La préparation est fixée dans un étau, la caisse étant exactement dirigée en haut, puis on pénètre avec la scie arquée à travers le plancher de la portion osseuse de la trompe vers la caisse, jusqu'à ce que l'on arrive entre le tympan et la paroi interne de celle-ci, dans le voisinage de l'articulation de l'enclume et de l'étrier.

Maintenant pour arriver avec la lame de la scie entre le tympan, le marteau et l'enclume d'une part, la petite tête de l'étrier d'autre part, sans disloquer ou blesser aucun des osselets avec l'instrument, il faut repousser en dehors, avec un stylet tenu de la main gauche, le tympan avec le manche du marteau et la longue branche de l'enclume, jusqu'à ce que la lame étroite de la scie puisse être conduite avec la prudence nécessaire, entre la branche de l'enclume et la tête de l'étrier, contre la paroi postérieure de la caisse. Cette dernière une fois atteinte, on peut, sans prendre d'autres précautions, poursuivre le trait de scie à travers les cellules mastoïdiennes et le sinus sigmoïde.

Cependant comme l'enclume peut être disloquée ou que les branches de l'étrier peuvent être brisées, lorsqu'on ne possède pas une technique suffisante, il convient de se servir d'une lame de tôle mince, recourbée en forme d'**U**, longue de 3 centimètres et large de 1 centimètre, dont le bord tranchant antérieur et inférieur est tourné contre la paroi postérieure et inférieure de la caisse pour protéger le tympan et les osselets. La distance entre les deux branches courbées est de 1/4 millimètre; ce qui permet un mouvement libre de la lame de la scie entre les deux lames du métal. Quand on est arrivé avec la scie arquée, au voisinage du tympan de la manière qui vient d'être indiquée, la lame métallique est appliquée sur la crête postérieure de la scie, puis insinuée avec précaution entre la branche de l'enclume et la tête de l'étrier, de façon que les bords antérieurs échancrés de la lame s'appliquent contre la paroi postérieure et inférieure de la caisse.

Pendant que la lame métallique est abaissée avec l'indicateur gauche, la paroi inférieure et postérieure de la caisse et le district interne de la portion mastoïdienne sont travervés avec la scie, sans que les organes de la caisse soient lésés.

Une autre méthode pour enlever la paroi externe de la caisse avec le tympan de la pyramide, qui ne peut être employée qu'après une technique suffisante, est la suivante : Après avoir d'abord coupé le tendon du tenseur et sectionné l'articulation de l'enclume et de l'étrier, on enlève, avec la pince à os, la paroi antérieure et inférieure de la caisse. On fixe alors, dans un étau, la préparation dans sa dosition normale et, au moyen d'un ciseau large de 1 centimètre, qui est introduit perpendiculairement à 1 millimètre en dedans de la courte apophyse de l'enclume, on enlève la paroi postérieure compacte de la caisse, de même par quelques coups de ciseau, on sépare la paroi postérieure de la pyramide confinant au bord antérieur du sinus sigmoïde.

On arrive au même but plus sûrement et aussi rapidement, si l'on se sert, dans ces préparations, au lieu d'un ciseau, d'une forte pince avec laquelle on sépare, juste en avant du sinus sigmoïde, la face postérieure de la pyramide située entre l'antre mastoïdien mis à nu et la paroi inférieure de la caisse ouverte. Il suffit d'une forte pression au sommet de la pyramide pour la détacher tout entière de la portion squammeuse et tympanique.

Sur les organes auditifs de l'enfant, on peut, en très peu de temps, avec une petite pince à os pointue, séparer le tympan de la portion pétreuse. Après avoir enlevé la voûte du tympan, suivant les méthodes indiquées et avoir sectionné le tendon du tenseur, ainsi que l'articulation de l'enclume et de l'étrier, on éloigne d'abord avec la pince la paroi inférieure de la trompe osseuse, en même temps que la mince paroi inférieure de la caisse jusqu'au trou stylo-mastoïdien ; le segment antérieur et inférieur de l'anneau est ainsi mis à nu. On sépare ensuite, également avec la petite pince à os, la masse osseuse de la portion mastoïdienne limitant la branche postérieure de l'anneau, en procédant de bas en haut, mais de façon que le sommet de la branche de l'anneau reste en connexion avec la portion squammeuse. Si maintenant on entame aussi avec la pince la suture mastoïdo-squammeuse, le tympan encadré par l'anneau tympanique et la partie inférieure de la portion squammeuse se détachent de la portion pétreuse (fig. 60).

Fig. 60.

Face externe du tympan du nouveau-né avec l'anneau tympanique et la portion inférieure de l'écaille. D'après un cliché photographique du Dr Hrubesch, ancien assistant.

La méthode de Lucae (1) pour l'ouverture de la caisse et l'enlèvement de la pyramide, dont nous allons donner une courte description, se distingue, sous certains rapports, des méthodes décrites jusqu'ici.

« Après avoir constaté, avec le cathéter et l'otoscope, les phénomènes d'auscultation, je partage toute la crête pétreuse en trois parties égales et au moyen d'une bonne scie étroite à phalange, je scie transversalement tout le rocher là où commence le tiers postérieur à 2 millimètres en arrière, dans un plan qui coupe exactement à angle droit la crête pétreuse. Par le trait de scie qui tombe derrière la portion inférieure du canal de Fallope et derrière le sommet du canal demi-circulaire postérieur, l'apophyse mastoïde est séparée presque complètement de la pyramide et l'accès de la caisse est plus ou moins rendu libre par derrière. Sans doute, par ce moyen, il est désagréable de voir tomber parfois de la sciure d'os dans la caisse, mais on peut l'enlever facilement avec un pinceau. En outre, par ce trait de scie, presque tout le conduit auditif cartilagineux et une partie du conduit auditif osseux disparaissent, de façon que déjà le tympan peut être aperçu à la lumière directe du jour. Si on veut l'examiner plus attentivement, il faut faire disparaître totalement, au moyen de la gouge, la paroi antérieure de ce qui reste du conduit osseux. On réussit maintenant très facilement à enlever peu à peu, par derrière, avec des ciseaux, la voûte de la caisse, sans courir le danger d'endommager les osselets, puisque la courte apophyse de l'enclume, le plus souvent visible, indique le chemin à suivre. La trompe, précédemment et prudemment examinée avec le stylet, est alors ouverte complètement avec des ciseaux et une petite gouge ; on obtient alors une vue suffisante de la caisse par en haut.

Je considère comme tout à fait nécessaire cette méthode d'enlever la voûte du tympan, recommandée par Toynbee et von Tröltsch, pour examiner exactement les adhérences, etc. Après avoir sectionné le tendon du muscle tenseur et séparé le ligament entre l'enclume et l'étrier, je détache la moitié inférieure du tympan avec un couteau tranchant et j'abats avec une forte gouge la masse osseuse restante de la portion écailleuse et de l'apophyse mastoïde, avec laquelle la moitié supérieure du tympan reste en connexion. Après avoir détaché les parties molles, on a séparé de cette façon le tympan avec le marteau, l'enclume et la corde du tympan de la pyramide avec l'étrier et les parties restantes de l'oreille ; on peut maintenant examiner d'un côté le tympan et de l'autre, la caisse. »

Quand on fait des coupes d'avant en arrière de toute l'oreille moyenne, sur une préparation enlevée du crâne, suivant la méthode décrite page 12, après avoir détaché la voûte tympanique, la trompe osseuse est d'abord ouverte par en haut, puis les parties du sphénoïde

(1) Archives de Virchow, vol. 29.

recouvrant la trompe cartilagineuse seront enlevées avec la gouge et la pince, jusqu'à ce que la trompe puisse être fendue, suivant sa longueur, depuis son embouchure dans le pharynx jusqu'à l'isthme.

Il s'agit de savoir maintenant si dans la division antéro-postérieure projetée du temporal en une moitié interne et une moitié externe, la partie cartilagineuse de la trompe sera également partagée en deux moitiés ou si l'on doit laisser la plus grande partie de la trompe en connexion avec la partie externe ou la partie interne de la préparation. Dans le premier cas, après l'introduction d'un stylet dans la trompe, la voûte de celle-ci (lieu de courbure du bec de la trompe), est d'abord traversée suivant sa longueur, au moyen de fins ciseaux droits, depuis l'orifice pharyngien jusqu'à la trompe osseuse, puis on fait la même opération pour le plancher du canal jusqu'à la partie osseuse. Ensuite on pratique exactement de la façon indiquée plus haut, la dissection de la trompe osseuse, de la caisse et de l'apophyse mastoïde au moyen de la scie arquée.

Comme cependant, par ce procédé, le rapport du canal tubaire avec la cavité du tympan n'est pas suffisamment caractérisé, il est avantageux de faire aussi des préparations, où la trompe reste en connexion

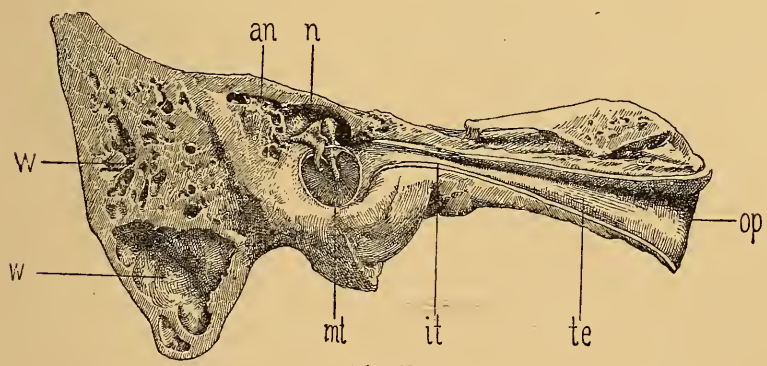

Fig. 61.

Coupe antéro-postérieure à travers toute l'oreille moyenne, moitié externe. O. G. op = orifice tympanique de la trompe. te = canal de la trompe d'Eustache. it = isthme de la trompe. mt = tympan avec le marteau et l'enclume. n = niche de l'articulation de l'enclume avec le marteau. an = antre mastoïdien. ww = cellules de l'apophyse mastoïde. (D'après une pièce de ma collection.)

dans un cas avec la portion externe du rocher séparé en deux (fig. 61), dans un autre cas, avec la pyramide (fig. 62).

Dans le premier cas, la scie doit être placée au milieu de la trompe disséquée, entre celle-ci et la pyramide du rocher et il faut se tenir en pénétrant dans la caisse, le plus près possible de la paroi interne. Dans

le second cas (fig. 62), le trait de scie doit être conduit sur le côté de la trompe ouverte contre la paroi externe membraneuse, de telle façon qu'il vienne tomber au voisinage immédiat de la paroi externe de la caisse et de l'insertion du tympan.

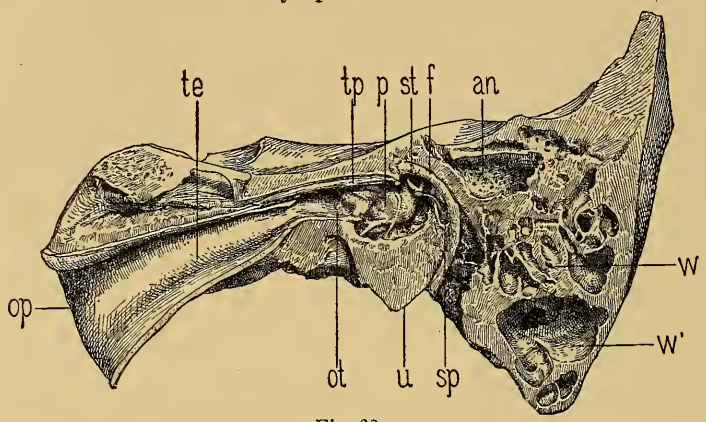

Fig. 62.

Coupe antéro-postérieure à travers toute l'oreille moyenne chez l'adulte, moitié interne, O. G. op = orifice pharyngien de la trompe. te = canal de la trompe d'Eustache. ot = ouverture tympanique de la trompe. tp — muscle tenseur du tympan. p = promontoire avec l'anastomose du nerf de Jacobson. u = paroi inférieure de la caisse. st = étrier. sp = muscle de l'étrier. f = nerf facial. an = antre mastoïdien. w w' = cellules mastoïdiennes. (D'après une pièce de ma collection.)

Les coupes antéro-postérieures à travers l'oreille moyenne, que nous venons de décrire, servent surtout aux mensurations des dimensions en longueur des trompes, de même qu'à celles des distances entre l'orifice pharyngien de la trompe jusqu'au tympan, au promontoire et à l'entrée de l'antre mastoïdien. Les chiffres moyens de longueur de toute la trompe que j'ai indiqués, concordent, pour la plupart des préparations, avec celles de von Tröltsch (35 millimètres), de Bezold (36,4 millimètres). Cependant on rencontre assez souvent des cas où la trompe a une longueur de 33 millimètres et d'autres, de 39 millimètres. Bezold a même trouvé 40 millimètres dans un cas. Chez les nouveau-nés, la trompe est beaucoup plus courte que chez les adultes (von Tröltsch). Sa longueur comporte, d'après Eitelberg, 19 millimètres en moyenne, 11 millimètres pour la portion cartilagineuse et 8 millimètres pour la portion osseuse (voyez Z. f. O, volume 13). La distance entre l'orifice pharyngien de la trompe jusqu'au bord antérieur du tympan est, chez l'adulte, en moyenne de 37 millimètres; d'après mes mensurations, jusqu'au promontoire, de 40 millimètres; jusqu'à l'entrée de l'antre mastoïdien, de 47 à 49 millimètres. La connaissance de ces distances est, au point de vue pratique, importante en ce sens que dans l'emploi des bougies dilatatrices de la trompe ou dans l'introduction de sondes minces élastiques dans la caisse, pour le lavage de celle-ci, on est en état de juger, par la longueur de la portion de l'instrument introduit, si son extrémité se trouve à peu près dans l'oreille moyenne.

5. Préparation du tympan.

Les particularités anatomiques du tympan séparé de la pyramide avec le marteau et l'enclume, peuvent être étudiées, soit sur des préparations où le tympan est resté en rapport avec son cadre osseux ou bien sur des pièces où la membrane a été détachée de son insertion dans le sillon tympanique et à la fente de Rivinus.

Pour préparer le tympan avec son cadre osseux comme pièce anatomique, il faut fixer dans un étau la portion mastoïdienne de la moitié externe du rocher séparé par la scie, de façon que, pendant l'opération, on puisse examiner la face externe et la face interne du tympan.

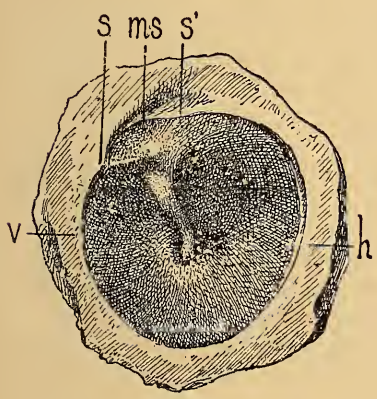

Fig. 63.

Face externe du tympan gauche chez l'adulte grossie trois fois et demi. v = segment du tympan en avant du manche du marteau. h = segment postérieur du tympan. ss' = bandes de Prussak allant de la courte apophyse du marteau à l'épine tympanique postérieure et à la petite épine. ms = membrane de Shrapnell.

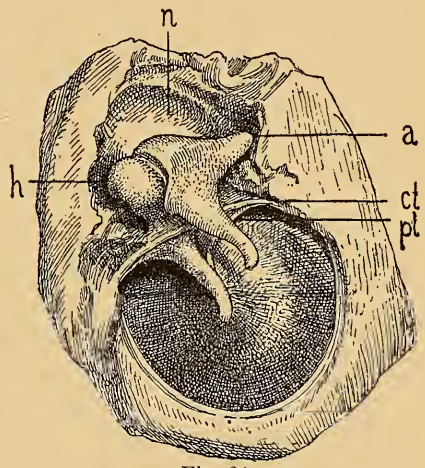

Fig. 64.

Face interne du tympan droit avec le marteau et l'enclume agrandie trois fois et demi. n = niche de l'articulation du marteau et de l'enclume sur la paroi externe de la caisse. h = tête du marteau. a = enclume. pl = pli postérieur du tympan avec la poche de von Tröltsch. ct = corde du tympan.

D'abord on mettra complètement à nu la face externe de la membrane, en sciant avec la plus fine scie courbe, d'avant en arrière, à 1/2 ou 1 millimètre latéralement à l'insertion du tympan et le plus possible parallèlement à celui-ci, l'extrémité interne du conduit auditif osseux et en continuant la section à 2 ou 3 millimètres dans la portion mastoïdienne. Puis le cadre tympanique est contourné par la scie dans une largeur de 1 $^1/_2$ à 2 millimètres de l'insertion du tympan, en commen-

çant à 2 millimètres en avant de la tête du marteau dans le segment antérieur et supérieur et de là en continuant le trait de scie sur la circonférence antérieure et inférieure, postérieure et supérieure de la périphérie de la membrane. Le trait de scie postérieur passe à 2 millimètres derrière la courte apophyse de l'enclume, le supérieur à 2 millimètres au-dessus de l'articulation de l'enclume avec le marteau. Les préparations ainsi obtenues et dont l'aspect est rendu démonstratif par les figures, plusieurs fois grossies, des faces externe et interne du tympan, indiquées ci-contre (fig. 63 et 64, v. p. 77), sont surtout propres à l'enseignement; cependant pour faire une étude anatomique approfondie des détails du tympan et de l'articulation du marteau et de l'enclume, ainsi que de ses points d'attaches avec la caisse, il faut encore recourir à d'autres méthodes de préparation que nous allons indiquer.

Quand on a mis à nu la face interne du tympan, certains changements pathologiques qui s'y trouvent sont mieux reconnus que cela n'est possible par l'examen de la face externe. Entre autres, l'étendue et l'épaisseur des dépôts calcaires, les épaississements de la couche muqueuse, l'hypertrophie des fibres de tissu conjonctif, des excroissances papillaires, en outre, le degré de rétraction des parties du tympan amincies par cicatrisation ou atrophiées, la soudure du tympan ou de l'une de ses cicatrices avec la longue branche de l'enclume, les changements pathologiques dans les poches de von Tröltsch (accumulation de mucus, adhérences conjonctives). En outre, sur ces préparations, on peut le mieux constater les épaississements du ligament capsulaire de l'articulation de l'enclume avec le marteau qui se rencontrent parfois dans les catarrhes chroniques de l'oreille moyenne, des adhérences et des soudures entre le marteau et l'enclume avec les parois supérieure et externe de la caisse; la carie et la nécrose du marteau, de l'enclume, etc.

a) Séparation du tympan du sillon tympanique.

On ne peut juger de la forme et de la grandeur du tympan que sur une préparation faite sur une membrane extraite du sillon et de la fente de Rivinus (1). Cependant l'extraction du tympan intact hors de son

(1) Les mensurations sur des tympans détachés donnent des chiffres un peu plus élevés (10 à 11 millimètres dans le plus grand diamètre, 9 à 10 millimètres dans le diamètre transversal) que ceux obtenus sur des préparations de tympans restés en place (9 $^1/_2$ à 10 millimètres dans le plus grand diamètre ; 8 $^1/_2$ à 9 millimètres dans le diamètre transverse). Cela s'explique, parce que dans le dernier cas, l'anneau tendineux qui se trouve dans le sillon tympanique n'est pas compris dans la mensuration.

cadre doit être faite avec un certain soin, si l'on veut éviter des déchirures qui le défigureraient. Le procédé le plus simple à conseiller est le suivant : Au côté interne de la préparation, on coupe, avec un très petit couteau, la muqueuse dans une longueur de 1 $^1/_2$ à 2 millimètres, juste à la limite antérieure du bord du tympan. Par cette section on pénètre, avec la pointe du couteau, entre le bord du tympan et son sillon et on sépare par quelques traits, l'union de celui-ci avec l'anneau tendineux, assez complètement pour que rien de celui-ci ne reste dans le sillon. Si l'on soulève maintenant avec la pointe du couteau la partie de l'anneau tendineux séparée de la rainure du tympan, on réussit très facilement à détacher la membrane des autres parties du sillon, en saisissant la portion soulevée de l'anneau tendineux avec une pincette rigide à extrémités très pointues et en soulevant la partie restante de l'anneau tendineux de la rainure, en partie en exerçant une traction légère, en partie en s'aidant de la pointe fine du couteau. La séparation ne doit cependant se poursuivre que jusqu'aux places de l'encadrement de la caisse où le sillon s'arrête à la scissure de Rivinus, parce qu'en continuant à essayer de séparer par des tractions le bord du tympan aux parties supérieures, on produirait une dissociation des parties supérieures de la membrane. Quand on a séparé l'anneau tendineux en avant et en arrière jusqu'à la corde du tympan, on coupe celle-ci à son entrée et à sa sortie avec de fins ciseaux pointus et en même temps on sépare les ligaments du marteau et de l'enclume, que nous décrirons plus tard, avec un petit couteau pointu.

Ensuite par une pression sur l'extrémité inférieure du manche du marteau, le tympan sera poussé vers le conduit auditif externe jusqu'à ce que l'on puisse voir le bord d'attache supérieur du tympan et de la membrane de Shrapnell, après la section du ligament externe du marteau allant du col du marteau à la scissure de Rivinus (V. p. 84, fig. 67). Si maintenant on coupe en rasant l'os, avec un petit couteau tranchant, fin et effilé, l'insertion de la membrane de Shrapnell à la scissure de Rivinus et celle des parties latérale et supérieure de la membrane non encore détachées, les points d'attache du tympan avec les parties voisines sont tout à fait détruits.

La membrane en connexion avec le marteau et l'enclume, enroulée sur elle-même après avoir été détachée, s'étale très vite sous l'eau et montre les contours exacts du tympan et les limites de l'anneau tendineux, qui se raccourcit peu à peu vers le haut sous forme d'une bandelette blanche et cesse complètement aux environs de la membrane de Shrapnell. Malgré son isolement, le tympan conserve sa saillie infundibuliforme originelle (Helmholtz).

Sur le tympan détaché, il adhère toujours des parties plus ou moins grandes du revêtement voisin du conduit auditif externe osseux, qui a été enlevé en même temps, plus rarement des portions de la muqueuse de la caisse. Ces restes de tissu, qui nuisent à l'aspect de la préparation, sont saisis sous l'eau avec une fine pincette et enlevés tout près de l'anneau tendineux, morceau par morceau, avec de petits ciseaux recourbés; c'est le meilleur moyen d'en débarrasser la pièce anatomique.

Le tympan séparé du cadre osseux peut ou bien servir aux démonstrations comme préparation anatomique ou être utilisé pour l'examen microscopique. (V. la partie histologique.) Dans le premier cas, le tympan est conservé dans l'alcool, dans de petits flacons en verre (1), ce qui permet de l'examiner en détail, avec la loupe, à sa face externe et à sa face interne.

Le procédé pour séparer les tympans pathologiques du sillon tympanique est le même que pour les tympans normaux. La séparation du tympan dans les cas pathologiques n'est cependant pratiquée que pour l'examen microscopique. Si la préparation pathologique doit servir comme objet macroscopique, il faut laisser le tympan dans ses rapports naturels avec le sillon tympanique ; les changements pathologiques de la membrane sont mieux conservés dans leur situation originelle que sur le tympan séparé.

b) Mise à nu des plis situés à la face interne du tympan.

Outre les détails cités plus hauts, il existe encore sur la face interne du tympan deux plis de la membrane qui méritent d'être signalés (fig. 65) ; celui situé derrière le manche du marteau réclame surtout notre attention. Il se présente comme un repli partant du tympan, en partie recouvert par le corps et la longue branche de l'enclume, concave en bas et se dirige de la périphérie postérieure et supérieure de l'encadrement du tympan vers le manche du marteau, en forme d'arc prononcé, et s'attache au-dessous du milieu de ce dernier. Ce pli postérieur, décrit exactement pour la première fois par von Tröltsch, forme avec la face interne du tympan tournée vers lui, la poche postérieure du tympan.

Pour apprendre à connaître les rapports de ce pli avec les parties supérieures du tympan, il faut luxer l'enclume et l'enlever. Cependant comme par la séparation violente de l'enclume, les ligaments délicats et les replis qui unissent le corps de l'enclume et du marteau avec la paroi supérieure et externe de la caisse sont déchirés et que la préparation devient impropre

(1) Voir la table correspondante au chapitre « Confection des préparations normales et pathologiques dans un but d'enseignement » (fig. IV).

à l'examen des ligaments du marteau, il vaut mieux couper d'abord avec un petit couteau pointu le ligament postérieur de l'enclume (voir p. 83) et le côté interne du ligament capsulaire de l'articulation de l'enclume avec le marteau; de cette façon l'enclume est détachée avec la pincette, sans difficulté.

Après l'enlèvement de l'enclume, le pli postérieur du tympan apparaît à la vue dans toute son étendue (fig. 65). Ses rapports avec le tympan présentent de grandes variétés individuelles et même de grandes différences existent chez le même individu dans les deux oreilles. La portion postérieure et inférieure de ce pli (c) n'est pas en rapport immédiat avec le tympan, mais prend naissance à une crête osseuse légèrement échancrée, située en dedans du sillon.

Ce n'est qu'à 2 ou 3 millimètres au-dessus de l'extrémité inférieure que part le repli se dirigeant de la crête osseuse vers le tympan. Tandis que le plus souvent le bord supérieur du pli adhère à la circonférence supérieure du tympan, on trouve sur d'autres préparations le point supérieur de soudure du repli, arqué, à 1 ou 2 millimètres au-dessous de la circonférence supérieure du tympan.

Le segment antérieur du pli se partage parfois en deux feuillets dont le supérieur, uni à la corde du tympan, s'attache au voisinage du bord interne du manche du marteau, tandis que le feuillet inférieur s'insère dans l'angle situé entre la face postérieure du manche du marteau et le tympan, parfois à 1-1 ½ millimètre du manche. L'espace triangulaire ainsi formé est la plupart du temps fermé en haut et n'est pas en connexion avec l'espace de la poche du tympan proprement dite.

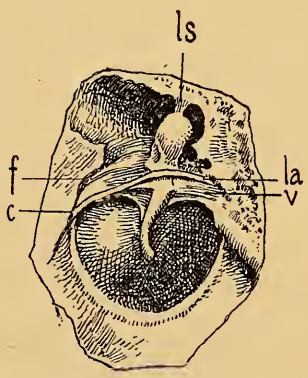

Fig. 65.

Face interne du tympan après l'enlèvement de l'enclume. ls = ligament supérieur du marteau. la = ligament antérieur du marteau. f = pli postérieur de von Tröltsch. v = pli antérieur du tympan. c = corde du tympan. (D'après une préparation de ma collection.)

La poche postérieure du tympan, dans les préparations que j'ai examinées, communique souvent avec l'espace (à décrire plus tard) situé au-dessus de la courte apophyse du marteau (Prussak); plus souvent il est fermé en forme de coupole avec un enfoncement infundibuliforme. En règle générale l'espace de la poche de von Tröltsch est libre; parfois cependant on y trouve des fibres délicates ou des lames de tissu conjonctif étoilé, semblables à celles que l'on rencontre dans les niches des fenêtres ronde et ovale et dans l'antre mastoïdien. On rencontre assez souvent des soudures du pli postérieur

du tympan avec la longue branche de l'enclume, dans lesquelles il n'est pas rare de trouver la corde du tympan ainsi que des adhérences en surface du pli avec le tympan.

La poche antérieure du tympan, plus petite (fig. 65 v), est formée par l'épine tympanique postérieure tournée vers le col du marteau et par ce repli muqueux qui entoure en bas le ligament antérieur de ce dernier dirigé contre la fente de Glaser, la corde du tympan et l'artère tympanique inférieure. Le sommet de sa coupole est presque toujours fermé par en haut.

c) Préparation de la membrane de Shrapnell.

La face externe de la membrane de Shrapnell (fig. 63) ne réclame aucune préparation spéciale, parce qu'elle vient au jour dans toute son étendue par la mise à nu méthodique de la face externe du tympan. Son bord arrondi répond à la fente de Rivinus (marge tympanique de Henle), tandis que sa limite inférieure est formée, d'après Prussak, par deux courtes bandelettes tendues en ligne droite (liens d'union du marteau Helmholtz) (s s'), qui vont des angles de la fente de Rivinus au sommet de la courte apophyse du marteau.

Ces bandelettes limitantes de la membrane de Shrapnell (fig. 63 ss) sont souvent surtout bien visibles pendant la vie, tandis que, sur des préparations anatomiques, elles ne sont que rarement bien marquées. D'après mes recherches, je ne puis souscrire à l'opinion de Schwalbe (loco citato, p. 442), d'après laquelle la bande postérieure tire son origine des faisceaux cutanés qui se continuent de la paroi supérieure du conduit auditif sur le tympan, parce que cette bandelette siége plus profondément dans la membrane que la bande superficielle de la peau et que parfois après l'enlèvement de cette dernière, elle se montre comme un faisceau ayant des connexions avec le bord osseux de la marge tympanique.

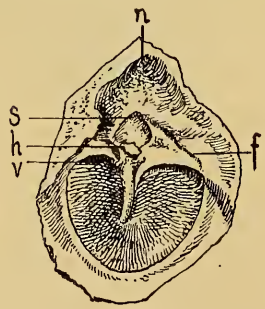

Fig. 66.

Face interne de la membrane de Shrapnell. s = membrane de Shrapnell. f = pli postérieur du tympan. v = pli antérieur. h. = coupe à travers le col du marteau que l'on a fait sauter. n = niche de l'articulation de l'enclume avec le marteau.

Pour rendre possible l'examen de la face interne de la membrane de Shrapnell (fig. 66), il faut enlever d'abord l'enclume, puis faire sauter au moyen d'une fine pince le col du marteau, un peu au-dessus de son passage dans la face supérieure de la courte apophyse. Si l'on enlève ensuite soigneusement au moyen d'une fine pincette les restes du ligament externe du marteau allant du col à la paroi externe

de la caisse et formant la paroi supérieure de l'espace de Prussak, on voit la face interne de la membrane de Shrapnell et, au moyen de la loupe, on peut en distinguer tous les contours.

Le bord arqué de la membrane de Shrapnell est parfois en rapport immédiat avec le bord osseux de la scissure de Rivinus et joue ici le rôle de périoste. Des destructions de la membrane s'étendant jusqu'à son bord le plus externe conduisent en conséquence souvent à la fonte carieuse de la paroi osseuse qui limite la scissure de Rivinus, avec formation de grands trous dans la paroi supérieure et postérieure du conduit auditif, qui permettent de voir librement dans l'espace supérieur de la caisse.

d) **Description de l'appareil ligamenteux entourant le marteau et l'enclume et les espaces creux situés entre les corps de ces deux os et la paroi externe de la caisse.**

Dans ces derniers temps une attention toute spéciale a été dirigée sur les rapports anatomiques de cet espace qui se trouve entre la face externe du corps de l'enclume articulé avec le marteau et la niche polie de la paroi externe de la caisse du tympan tournée vers elle. Sa grande importance pratique se tire de ce fait que souvent il s'y produit des processus purulents qui sont accompagnés de la perforation de la membrane de Shrapnell et se caractérisent par leur durée opiniâtre et par de fréquentes complications avec suppuration dans l'apophyse mastoïde. La connaissance exacte de cette partie de l'oreille moyenne est, par ce fait, d'une très grande importance pour le médecin auriste ; aussi décrirons-nous plus en détail dans la suite la méthode pour représenter les détails anatomiques de cet espace.

L'appareil ligamenteux, situé entre l'enclume et le marteau et les parois limitrophes de la caisse du tympan, se compose en partie de ligaments fibreux, résistants, constants, en partie de plis muqueux délicats, en lames et en filaments minces de tissu conjonctif inconstants.

La mise à nu des ligaments fasciculés constants du marteau et de l'enclume n'offre aucune difficulté, puisque ceux-ci sont aussi bien marqués, grâce à leur aspect blanchâtre tendineux, sur des préparations fraîches que sur des préparations conservées dans l'alcool.

1. Le ligament supérieur du marteau (fig. 69 ls), rond ou plat, allant de la paroi supérieure de la caisse du tympan à la tête du marteau est mis à nu de la manière suivante : Après l'enlèvement de la voûte mastoïdienne, on sépare celle de la caisse d'arrière en avant avec la pince à os pointue ; il faut éviter, pendant cette opération, de faire sauter la partie de la voûte tympanique située au-dessus du corps de l'enclume uni au marteau. Cela réussit d'autant plus sûrement que l'on se tient, lors de l'ouverture de la caisse, au milieu du corps de l'enclume

qui se montre en vue. Si l'on a ouvert en avant la caisse du tympan, de façon qu'on puisse bien voir le tendon du muscle tenseur (fig. 59 s), on découvre facilement le ligament supérieur du marteau en inclinant latéralement la préparation. Si en outre on sépare la pyramide de la préparation, on aperçoit exactement l'origine et l'insertion de ce ligament. Parfois il naît d'une des saillies osseuses de la paroi supérieure de la caisse surplombant la tête du marteau. Presque toujours des replis muqueux transparents s'attachent à ce ligament en avant, en arrière et sur les côtés; nous en reparlerons plus tard avec plus de détails.

Le ligament supérieur du marteau est un ligament d'arrêt pour l'excursion du manche en dehors. Assez souvent à l'état normal, il existe entre la tête du marteau et la voûte de la caisse un contact immédiat et alors on ne découvre pas le ligament supérieur du marteau. Cette disposition anatomique favorise, en cas d'inflammation dans l'espace supérieur de la caisse, la soudure de la tête du marteau avec la paroi supérieure de cette dernière.

2. Le ligament antérieur du marteau (fig. 67), bandelette tendineuse résistante, qui naît en partie de l'épine angulaire du sphénoïde (Henle), en partie de l'épine tympanique postérieure (grande épine tympanique de Helmholtz) et du pourtour de la fente de Glaser, entoure chez le nouveau-né le *processus Folianus* du marteau, et chez l'adulte seulement le moignon de cette apophyse disparue. Il s'insère au col du marteau et à la partie inférieure de la face antérieure et latérale de sa tête. Ce ligament court, tendu, toutefois assez large, se laisse apercevoir dans toute son étendue, lorsqu'on a enlevé la corde du tympan et le repli muqueux étendu entre la face antérieure de la tête du marteau et la paroi limitrophe de la caisse. La partie du ligament située dans la fente de Glaser apparaît seulement lorsque l'on enlève la portion de la paroi externe de la caisse et de la trompe située en avant du sillon tympanique et de la fente de Glaser. Cette partie est le plus facilement représentée sur des préparations décalcifiées et sur des coupes microscopiques.

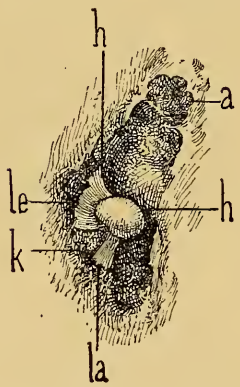

Fig. 67.

Ligaments antérieur et externe du marteau. (O. D.). h = tête du marteau. la = ligament antérieur du marteau. le = ligament externe. h = partie postérieure de ce ligament. k = pointe osseuse de l'épine tympanique postérieure (grande épine) s'avançant entre le ligament antérieur et le ligament externe du marteau. a = antre mastoïde. (D'après une de mes préparations.)

L'influence importante du ligament antérieur du marteau sur la situation du manche et par suite sur la tension du tympan résulte des recherches suivantes que j'ai entreprises. Si on coupe le tendon du tenseur, le tympan

tiré en dehors par l'aspiration de l'air dans le conduit auditif externe, reprend peu à peu sa position première, lorsque celle-ci cesse. Si alors on sépare l'articulation de l'enclume avec l'étrier et que l'on disjoigne l'enclume du marteau et que de plus on coupe les ligaments supérieur et externe du marteau, le manche de celui-ci se dirige encore mieux vers le dehors, mais poussé contre le conduit auditif externe, il va toujours fortement en dedans. Ce n'est que si le ligament antérieur du marteau est sectionné que le manche du marteau cesse tout à fait d'osciller en dedans.

3. Le ligament externe du marteau (fig, 67 le), cordon tendineux, flabelliforme, unit la partie supérieure et postérieure de la fente de Rivinus à la crête de la tête du marteau, située vis-à-vis d'elle; il constitue un ligament d'arrêt pour les mouvements du manche du marteau en dehors. La partie postérieure de ce ligament (h) est décrite par Helmholtz comme ligament postérieur du marteau et comme la direction de celui-ci, prolongée en avant par le marteau, rencontre les faisceaux moyens du ligament antérieur du marteau, Helmholtz a appelé ces deux ligaments, le ligamentaxe du marteau. Pour le représenter, il faut enlever complètement la voûte du tympan jusqu'à ses limites latérales, ainsi que l'enclume et écarter avec la pincette les plis membraneux inconstants qui peuvent être restés entre la tête du marteau et la paroi externe de la caisse. L'enlèvement de l'enclume permet de voir, dans la plupart des préparations, les limites de ce ligament gris, tendineux, nettement marqué. Quand, à cause de l'étroitesse de l'espace entre le marteau et la paroi externe de la caisse, cela n'est pas possible, on met le ligament le plus facilement à nu, en faisant sauter avec une fine pince la tête du marteau au-dessus de son col.

D'après Schwalbe (loco citato, p. 504), le ligament antérieur du marteau est séparé du ligament externe par un pont muqueux qui limite en haut, comme le ligament externe du marteau, l'espace de Prussak. Plusieurs fois j'ai trouvé cet espace comblé par l'épine tympanique postérieure faisant saillie en dedans. (Comparez fig. 67 k.).

4. Le ligament postérieur de l'enclume (fig. 68) par lequel la courte apophyse de l'enclume, recouverte d'une couche de cartilage est unie avec la niche correspondante de l'enclume, en forme de selle, aussi recouverte de cartillage, à la paroi postérieure de la caisse, est facile à reconnaître à l'œil nu, sans autre préparation ou avec une loupe, sous forme d'un ligament blanchâtre, tendineux, qui entoure en éventail la courte apophyse de l'enclume. Assez souvent la partie moyenne du ligament correspondant au sommet de la courte apophyse fait défaut ; dans ce cas (fig. 68) la courte apophyse de l'enclume est fixée par un ligament latéral (b') et un médian (b) (1).

(1) Voir Sömmering. Figures de l'organe auditif de l'homme, table 2, figure 20.

Outre les ligaments précités, le marteau et l'enclume sont encore unis aux parois de la caisse par un certain nombre de plis muqueux tantôt constants, tantôt inconstants. Le plus constant de tous est le pli latéral de l'enclume (fig. 68 f), qui part du bord supérieur du corps de l'enclume ou de sa face externe pour gagner la paroi latérale de la niche et qui apparaît après l'enlèvement de la voûte du tympan Il s'unit en arrière avec le ligament externe de l'enclume (b'), en avant, mais pas toujours, avec le pli allant de la tête du marteau à la paroi de la niche (pli latéral du marteau uni à l'enclume). Dans ce dernier cas, l'espace entre le corps du marteau et l'enclume et la niche latérale est complètement fermé par en haut. Cependant il existe souvent, entre le pli de l'enclume et le pli latéral du marteau, une ouverture de grandeur variable, de même que parfois il se trouve dans le pli proprement dit de l'enclume une ou plusieurs ouvertures.

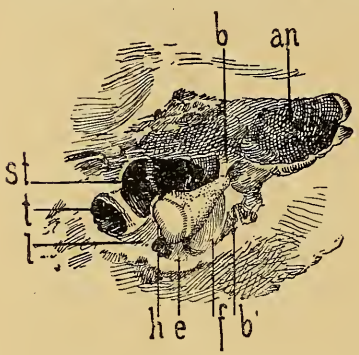

Pig. 68.

Appareil ligamenteux du marteau et de l'enclume. h = tête du marteau. l = ligament antérieur du marteau. e = ligament externe du marteau. f = pli externe de l'enclume. b = pli interne. b' = partie externe du ligament postérieur de l'enclume. an = antre mastoïdien. (D'après une préparation de ma collection.)

Parmi les ponts muqueux constants situés aux environs du marteau et de l'enclume, on compte en outre ceux allant de la crête transverse du tympan (p. 49) au tendon du tenseur et un pli horizontal partant de ce dernier et allant vers le repli muqueux antérieur de la membrane du tympan (Zaufal). Non constamment mais cependant assez souvent, se trouvent de larges ponts muqueux ou des filaments délicats entre la longue apophyse de l'enclume et la paroi interne de la caisse; ce sont des restes de replis muqueux qui se trouvent constamment à cette place pendant la vie embryonnaire (Urbantschitsch). En outre, on rencontre des ponts muqueux entre la branche du marteau et la longue branche de l'enclume, un pli étendu entre la longue et la courte apophyse de l'enclume, puis des ponts muqueux et des fibres s'étendant entre le marteau et la longue branche de l'enclume et l'étrier, enfin une masse ramifiée s'étendant du corps de l'enclume et du marteau dans l'antre mastoïdien ; nous apprendrons à connaître plus tard leur importance. Nous avons déjà mentionné plus haut que ces plis muqueux, qui se trouvent souvent en grande masse dans la caisse du tympan, favorisent la production de processus adhésifs dans les catarrhes chroniques de l'oreille moyenne.

L'espace situé entre le corps du marteau uni à l'enclume et la paroi latérale de la niche, limité en haut par le pli de l'enclume et du marteau, en bas par le ligament externe du marteau, est aussi traversé par des plis muqueux inconstants, qui sont plus nombreux chez les nouveau-nés que chez les adultes. Le plus fréquent de ces plis, est le pli vertical de la

niche (fig. 70 ws), étendu entre le marteau ou l'articulation de l'enclume avec le marteau et la niche; il est en connexion en dessous avec le ligament externe du marteau, en haut avec le repli latéral du marteau uni à l'enclume. Il est visible quand on enlève l'enclume ou lorsqu'on a fait sauter la tête du marteau (sur des préparations dans la glycérine). Ce repli vertical limite latéralement et en avant de la tête du marteau, au-dessus de la cavité de Prussak (voir plus loin), un espace qui communique par une ou plusieurs ouvertures avec celle-ci et la cavité tympanique. C'est dans cet espace que s'établissent particulièrement des processus purulents à marche opiniâtre, accompagnés de la perforation de la membrane de Shrapnell et qui résistent souvent à la thérapeutique la plus active.

c) Description de l'espace de Prussak situé au-dessus de la courte apophyse du marteau.

L'espace décrit pour la première fois par Prussak au-dessus de la courte apophyse du marteau (fig. 69 o), est formé en dehors par la membrane de Shrapnell, en bas par la face supérieure de la courte apophyse du marteau, de même que par la coupole de la poche postérieure et antérieure et en haut par le ligament externe du marteau. Les limites exactes de cette cavité ne peuvent cependant se démontrer qu'au moyen de coupes faites sur des préparations décalcifiées ou sur des coupes microscopiques en séries. Pour la préparation macroscopique, le tympan y compris le marteau articulé avec l'enclume est séparé avec son cadre osseux, de la pyramide et décalcifié dans un mélange de sel marin et d'acide nitrique (5 à 10 %), puis déshydraté et durci dans l'alcool. Maintenant pour empêcher le déplacement des différentes parties de la préparation, en faisant les coupes, il faut former un moule avec de la paraffine fondue sur la face externe du tympan et sur la partie avoisinante du conduit auditif osseux et après que celle-ci est solidifiée, procéder de façon qu'en retournant la préparation, la surface interne du tympan, tournée en haut, apparaisse horizontale. Alors on fera une coupe avec le rasoir tranchant employé en microscopie; elle passera par toute la préparation suivant la direction longitudinale du marteau exactement au milieu de sa tête et de son manche. Ensuite on enlèvera soigneusement la paraffine et on examinera les coupes sous l'eau ou dans l'alcool.

Si la coupe est faite juste à travers la courte apophyse, on voit (fig. 69) à la face antérieure de la préparation les limites bien marquées de l'espace de Prussak (o) en haut, par le ligament externe du marteau (le), en dedans, par le col du marteau, en bas, par la face supérieure de la courte apophyse (s) et en dehors par la membrane de Shrapnell (os). Le district antérieur de cet espace est presque toujours fermé de tous

les côtés, mais parfois il communique avec l'espace situé au-dessus (fig. 69 r) du ligament externe du marteau, entre le corps de l'enclume et du marteau et la paroi latérale de la niche. Le district postérieur communique souvent par une petite ouverture avec la poche postérieure du tympan. Cependant on trouve plus souvent à la paroi postérieure membraneuse de cet espace une ou plusieurs ouvertures, que l'on voit nettement à un examen latéral après avoir enlevé l'enclume et qui établissent la communication entre l'espace de Prussak et celui situé entre le corps de l'enclume et la paroi externe de la caisse et communiquant en bas librement avec la caisse. (1)

Pour l'examen de l'appareil ligamenteux de l'enclume articulée avec le marteau, ce qui convient le mieux, c'est de se servir de préparations tout à fait fraîches ou préalablement durcies dans l'alcool d'abord, puis trempées dans la glycérine. Les préparations humides de l'organe de l'ouïe, placées dans l'alcool, sont impropres pour l'examen des appareils ligamenteux et des replis muqueux précités. Il en est de même des préparations sèches, sur lesquelles, à la suite du ratatinement, les parties se crevassent.

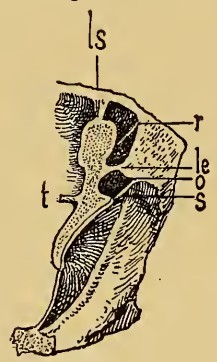

Fig. 69.

Espace de Prussak. Coupe à travers le tympan, le marteau, la paroi supérieure et externe de la caisse d'une préparation décalcifiée. ls = ligament supérieur du marteau. le = ligament externe du marteau. s = membrane de Shrapnell. o = espace de Prussak. r = système cavitaire entre le corps du marteau et de l'enclume et la paroi externe de la caisse. t = tendon du muscle tenseur du tympan. (D'après une des préparations de ma collection.)

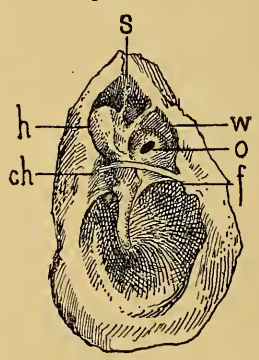

Fig. 70.

Orifice oval de l'espace de Prussak à la paroi membraneuse postérieure de celui-ci après l'enlèvement de l'enclume. h = tête du marteau. s = ligament supérieur du marteau. ws = pli muqueux vertical entre le marteau et la niche du marteau et de l'enclume. o = orifice oval de l'espace de Prussak. ch = corde du tympan. f = pli postérieur du tympan. (D'après une des préparations de ma collection.)

Pour représenter ces espèces de préparations, qui doivent être conservées pour servir aux démonstrations, je me sers de pièces à l'alcool qui, privées

(1) Le travail de Kretschmann « Ouvertures fistuleuses au pôle supérieur du tympan », Archivi f. Ohrenheilk, volume 25, paru pendant l'impression de ce chapitre n'a pu être mentionné ici.

du liquide, sont imprégnées d'une petite quantité de glycérine sublimée (0,1 : 25,0), puis sont séchées dans un endroit où il n'y a pas de poussière.

Par ce moyen les replis muqueux les plus délicats conservent, pendant des années, leur forme et leur position naturelle. On met le mieux ces objets à l'abri de la poussière, en les fixant sur un petit support pourvu d'une cloche de verre (table I, fig. I et III). Les coupes instructives sont celles de préparations décalcifiées, qui seront faites pour la démonstration de l'appareil ligamenteux sur des coupes transversales, aussi bien dans la direction verticale que dans la direction horizontale, au niveau de l'articulation de l'enclume avec le marteau. Cependant comme la couleur des ligaments et des plis, sur les préparations à l'alcool décalcifiées, ne se différencient que peu du tissu osseux environnant, il est recommandable de soumettre les préparations fraîches, pendant plusieurs semaines, à l'action du liquide de Müller (v. la partie histologique) ou à une solution diluée d'acide chromique et de procéder seulement alors à la décalcification au moyen de l'acide chlorhydrique ou de l'acide nitrique. Sur les coupes de telles préparations, le tissu osseux apparaît coloré en vert foncé, tandis que les ligaments et les plis se font remarquer par leur couleur blanchâtre ou vert clair. Pour éviter la déchirure des replis muqueux délicats en faisant ces coupes, il faut imprégner la préparation décalcifiée d'une solution de celloïdine, après l'avoir préalablement privée d'eau dans l'alcool à 90 %. Alors on la place dans l'alcool dilué et la coupe est achevée après la solidification de la celloïdine. (V. la partie histologique.)

J'ai été le premier à démontrer tout un système de cavités formées par l'appareil ligamenteux du marteau et de l'enclume décrit, de même que par les plis et les ponts muqueux étendus entre ces deux os et les parois supérieure et externe de la caisse du tympan; ce système est situé dans le district externe de l'espace supérieur de la caisse, entre la surface externe de l'enclume articulée avec le marteau et la niche qui leur fait face (Wien. med. Wochenschrift 1868). Les espaces de ce système communiquent entre eux et avec le reste de la cavité du tympan. Chez les nouveau-nés, j'ai trouvé, sur des coupes microscopiques de ce système cavitaire, dans quelques lacunes, un liquide jaune, séreux ou muqueux; chez l'adulte, tous ces espaces sont remplis d'air.

Les changements pathologiques qui se développent dans cette région de l'espace tympanique supérieur, ne sont pas encore jusqu'à présent bien connus, eu égard du moins à l'importance du sujet. Il est cependant bien établi que les espaces de ce système cavitaire sont remplis de tissu conjonctif succulent, de nouvelle formation, dans les catarrhes muqueux chroniques de l'oreille moyenne, qui parcourent leur marche sans perforation du tympan, et que l'on trouve aussi parfois des changements analogues, à cette place, à la suite d'inflammations purulentes. Celles-ci conduisent assez souvent cependant à des processus destructifs, spécialement à la perforation de la membrane de Shrapnell, à la fonte de la marge du tympan et à la destruction cario-nécrotique du marteau et de l'enclume.

Le processus purulent avec perforation de la membrane de Shrapnell peut

se localiser dans le système de cavités précité ou constitue une lésion propre, sans envahir le reste de la caisse, ou bien — et c'est ce qui arrive le plus souvent — toute la cavité du tympan est atteinte à son origine par l'inflammation purulente, Cependant la suppuration peut s'arrêter dans l'oreille moyenne, tandis qu'elle continue opiniâtrément dans le système cavitaire, entre le corps du marteau articulé avec l'enclume et la membrane de Shrapnell. Il est clair que, dans un nombre considérable de cas, malgré une suppuration abondante dans le système cavitaire, liée à un écoulement par la membrane de Shrapnell perforée, aucune sécrétion ne pourra être constatée dans le reste de la caisse, surtout si on considère que les rares communications de ce système avec la caisse du tympan sont obstruées par du gonflement, de la sécrétion épaisse, des masses de cholestéatomes, par des hypertrophies de la muqueuse et par des polypes (Morpurgo). On comprend aussi la ténacité d'un processus purulent dans un espace traversé de mailles serrées, où la sécrétion stagnante est difficilement éliminée et dont les anfractuosités ne sont que difficilement accessibles au traitement antiseptique.

En ce qui concerne le rapport du processus purulent de cet espace avec les suppurations chroniques simultanées dans l'antre mastoïdien, il y a, suivant moi, deux causes importantes à considérer. Nous avons vu que la surface lisse de la niche du marteau articulé avec l'enclume, déborde en arrière la paroi cellulleuse externe de l'antre mastoïdien. Des inflammations purulentes dans la niche de l'enclume articulée avec le marteau peuvent par conséquent gagner aussi facilement par contiguïté la muqueuse avoisinante de l'antre mastoïdien qu'en sens inverse, des suppurations dans l'antre peuvent se propager à la niche de l'enclume articulée avec le marteau. Ces derniers cas, d'après les observations cliniques, seraient de beaucoup plus fréquents que cela n'était admis jusqu'ici et des suppurations avec perforation de la membrane de Shrapnell, dans ces circonstances, devraient être considérées comme la suite d'une suppuration de l'antre mastoïdien.

Une cause plus éloignée, peu prise en considération jusqu'ici, de la connexion entre le processus purulent dans l'antre mastoïdien et la perforation de la membrane de Shrapnell, réside, à mon avis, dans les rapports particuliers d'inclinaison de la paroi externe de l'antre et de la niche de l'enclume articulée avec le marteau. La forte inclinaison de ces deux parois osseuses sur l'horizontale se démontre aussi facilement sur des crânes macérés que sur ceux qui ne le sont pas, après l'enlèvement de la voûte tympanique.

La paroi externe de la caisse du tympan avec la niche de l'enclume articulée avec le marteau et la paroi externe de l'antre doivent, par conséquent, par suite de leur forte inclinaison être désignées comme paroi inféro-externe de la caisse et d'après cela il est évident que la sécrétion purulente s'écoulant de l'antre à sa paroi inférieure et externe doit arriver d'abord dans la niche de l'enclume articulée avec le marteau. Ce fait doit surtout se produire dans les cas, où il existe normalement des

ouvertures dans le pli externe de l'enclume articulée avec le marteau ou dans ceux, où celui-ci a été traversé par le processus purulent. Dans ces cas, le pus venant de l'antre doit se diriger dans le système cavitaire précité, entre le corps du marteau articulé avec l'enclume et la paroi externe de la caisse, occasionner ici une inflammation purulente et conduire enfin à la perforation de la membrane de Shrapnell. Cette progression du processus purulent de l'antre vers le système cavitaire est favorisée, si en même temps la communication entre l'antre et la caisse proprement dite est interceptée par des brides de tissu conjonctif normales ou pathologiques.

Il faut en outre remarquer que dans les préparations de l'organe de l'ouïe à l'état normal, il se trouve parfois dans l'antre mastoïdien, une charpente formée de plis muqueux entrelacés et en connexion avec les parois osseuses. Comme le montrent plusieurs de mes préparations, elle s'étend jusque dans la caisse et s'unit aux ligaments et aux replis muqueux du marteau et de l'enclume. On est donc autorisé à admettre avec vraisemblance que là où de telles formations se produisent normalement dans l'oreille moyenne, les changements inflammatoires aux environs de la niche de l'enclume articulée avec le marteau peuvent se propager dans l'antre au moyen de cette charpente et en sens inverse, d'ici vers la niche de l'enclume et du marteau. Ceci me fournit l'occasion de vous parler du cas remarquable d'un individu qui présenta pendant la vie les symptômes d'un catarrhe muqueux chronique de l'oreille moyenne et qui mourut dans le marasme sénile. L'examen de l'oreille gauche montra un long bouchon visqueux, d'un reflet jaunâtre, s'étendant depuis la niche du marteau articulé avec l'enclume jusque dans l'antre mastoïdien ; à un examen plus attentif, il devait être considéré comme cette charpente, dont les espaces étaient traversés de tous côtés par la masse muqueuse épaisse.

6. Paroi interne de la caisse du tympan. Son examen dans les autopsies pathologiques.

La pyramide du temporal, séparée de la portion tympanique et squammeuse, montre à sa paroi externe et antérieure tournée vers la caisse, les deux fenêtres du labyrinthe, si importantes (fig. 71) au point de vue physiologique. La fenêtre ovale (h), conduisant dans le vestibule du labyrinthe, se trouve avec sa surface fortement inclinée, au fond d'une niche profonde (Pelvis ovalis) et sert à recevoir l'étrier. Le diamètre longitudinal de la fenêtre ovale comporte un peu plus de 3 millimètres, le diamètre transverse est de 1 $^1/_2$ millimètre. Au-dessous de la niche de cette fenêtre, une seconde niche, presque triangulaire, fortement dirigée en arrière, conduit à la membrane de la fenêtre ronde, qui ferme la rampe inférieure du limaçon vers la caisse (rampe tympanique). En avant des deux fenêtres du labyrinthe se trouve la plus forte voussure de la paroi interne de la caisse, constituée par la

saillie du premier tour du limaçon : le promontoire. Au-dessus de cette voussure, dans une gouttière ouverte ou fermée, se trouve, suivant une direction verticale, le nerf de Jacobson, qui établit l'anastomose entre le ganglion jugulaire et le petit nerf pétreux superficiel.

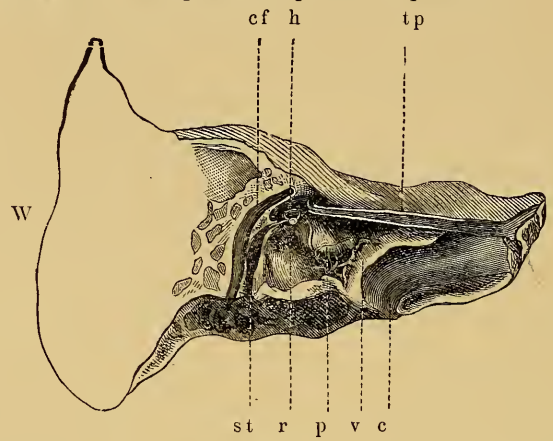

Fig. 71.

Paroi interne de la caisse. h = fenêtre ovale avec l'étrier. r = fenêtre ronde. p = promontoire. st = muscle de l'étrier. cf = canal de Fallope. tp = canal du tenseur du tympan. W = apophyse mastoïde.

Autour du promontoire et des deux fenêtres du labyrinthe se groupent : en haut, au-dessus de la fenêtre ovale, dans un direction légèrement inclinée en arrière, la partie moyenne du canal de Fallope avec le nerf facial, à laquelle se joint en arrière la branche externe du canal demi-circulaire horizontal faisant saillie vers la caisse du tympan et l'antre mastoïde ; derrière le promontoire, l'éminence pyramidale renfermant le muscle de l'étrier, limitée au milieu et en arrière par la portion descendante du nerf facial ; en avant se trouve la paroi interne de la caisse, plus plane du promontoire vers l'orifice tympanique de la trompe, réduite à un espace triangulaire, entre le canal du muscle tenseur du tympan (tp) et la paroi antérieure de la caisse qui s'élève obliquement.

Dans les autopsies pathologiques, après avoir enlevé la pyramide, il faut d'abord diriger son attention sur l'état de la muqueuse du promontoire et des parties voisines de la paroi interne de la caisse du tympan. Dans les inflammations aiguës de l'oreille moyenne, de même que dans les suppurations chroniques de la caisse, il faut d'abord examiner la constitution de l'exsudat ou des dépôts épithéliaux qui recouvrent la surface de la muqueuse et qui sont logés dans les enfoncements de la paroi interne de la caisse et, après avoir lavé soigneusement ces régions, on doit rechercher le degré d'hyperémie, d'hypertrophie et de tuméfaction de la muqueuse dans toutes les différentes parties de la paroi de la caisse.

On recherchera, en outre, avec la loupe, si la muqueuse, malgré une forte tuméfaction, présente une surface lisse ou si elle est recouverte de granulations et d'excroissances papillaires. De la même façon, on reconnaît par le grossissement à la loupe, des épaississements partiels de la muqueuse, des infiltrations circonscrites et des pertes de substance. En outre, en se servant du stylet avec précaution, il faut rechercher partout, où, en cas de processus purulents de la face interne de la caisse, on constate des hypertrophies de la muqueuse ou dans ceux où, pendant la vie, il a existé des phénomènes de carie du temporal, s'il existe des rugosités à la paroi du promontoire et jusqu'où elles s'étendent. En cas de carie étendue du rocher et de phtisie tuberculeuse de la muqueuse de la caisse, l'étendue des ulcérations de la muqueuse et de l'os est la plupart du temps déjà visible à l'œil nu.

Dans les affections non suppuratives de l'oreille moyenne et après les suppurations de la caisse, où la muqueuse du promontoire se montre tantôt d'un jaune pâle, atrophiée, tantôt d'un gris tendineux et épaissie, on examinera, avec une aiguille pointue à préparation, si ce revêtement, comme à l'état normal, est un peu mobile sur l'os ou s'il est intimement uni à lui.

L'examen des niches des deux fenêtres du labyrinthe est d'une grande importance pour apprécier les troubles de l'ouïe dans les modifications pathologiques à la paroi interne de la caisse. Quant à ce qui concerne d'abord la niche de la fenêtre ovale, on trouve souvent celle-ci tellement libre que l'on peut voir complètement à sa base la face externe de la platine de l'étrier avec les points d'attache de ses deux branches. Dans un assez grand nombre de cas, on trouve cependant dans cette niche, déjà à l'état normal, surtout avec la loupe, de minces filaments et des membranes perforées et étendues en quantité variable, par lesquelles les branches de l'étrier sont unies à ses parois.

A l'examen d'un grand nombre d'oreilles normales, on trouve de grandes différences dans l'étendue de la niche de la fenêtre ovale: tantôt elle apparaît très prononcée et la distance des branches de l'étrier des parois de la niche est si grande qu'elle peut être facilement mesurée à l'œil nu; tantôt la niche est rétrécie d'une façon frappante et les branches de l'étrier sont en contact immédiat avec sa paroi inférieure ou avec ses parois latérales. Il n'y a aucun doute qu'une telle étroitesse congénitale de la niche de la fenêtre ovale ne favorise la soudure des branches de l'étrier avec cette dernière, en cas de processus inflammatoires de la muqueuse de la caisse.

Les lésions pathologiques de cette niche varient, dans les maladies de l'oreille moyenne, suivant la durée et la nature du processus morbide. Dans les catarrhes muqueux récents, on trouve fréquemment

la niche remplie de mucus visqueux, vitreux ; sa muqueuse de même que celle du restant de la caisse est peu injectée et seulement modérément ramollie. Au contraire, dans les inflammations purulentes aiguës, après l'éloignement de l'exsudat purulent ou muco-purulent de la niche, son revêtement fortement hyperémié montre une tuméfaction notable. Là où se trouvent dans la niche les filaments et les ponts de tissu conjonctif précédemment décrits, il existe aussi dans les cas d'inflammation aiguë, un exsudat purulent, visqueux, adhérent dans les mailles de ce tissu ; l'étrier paraît alors enveloppé dans une masse jaune rougeâtre remplissant la niche.

Dans les catarrhes chroniques non purulents de la caisse au cours desquels se développent assez souvent des hyperplasies de tissu conjonctif autour des osselets, notamment fréquemment dans la niche de l'enclume articulée avec le marteau et dans l'espace supérieur de la caisse, on trouve plus d'une fois aussi la fenêtre ovale remplie de tissu conjonctif gris rougeâtre, succulent et les branches de l'étrier positivement englobées dans celui-ci. Elles forment la base des brides pathologiques, par lesquelles les branches de l'étrier sont fixées d'une façon anormale aux parois de la niche et qui font perdre à l'étrier ses facultés vibratoires.

Les changements les plus frappants dans la niche de la fenêtre ovale se rencontrent dans les suppurations chroniques de l'oreille moyenne. Dans la plupart des cas, la niche est tellement remplie de proliférations de la muqueuse d'un rouge sombre et d'un gris rougeâtre, à la suite de l'hyperplasie des cellules rondes dans la muqueuse emflammée, que la petite tête de l'étrier seule proémine encore sur la surface de la niche en voie de disparition. Après que les suppurations de l'oreille moyenne ont suivi leur marche, il reste assez souvent dans la fenêtre ovale des masses de tissu conjontif organisées, d'un gris jaunâtre ; la place de la niche, à peu près effacée, n'est reconnaissable que par la petite tête de l'étrier proéminente et le tendon du muscle de l'étrier qui fait, en forme de crête, saillie derrière elle. Si les branches et la tête de l'étrier sont détruites par le processus purulent antérieur, la niche de la fenêtre ovale effacée, dont le niveau atteint celui de la paroi restante du promontoire, ne se laisse plus reconnaître que par ses rapports de situation avec la fenêtre ronde et le canal de Fallope.

Dans les autopsies où, pendant la vie, le diagnostic d'ankylose de l'étrier a été porté et où celle-ci est vérifiée par l'expérience décrite page 64, on peut après la séparation du tympan de la pyramide, rechercher encore avec le stylet la mobilité de l'étrier. A l'état normal une légère pression latérale sur la tête de l'étrier, suffira pour reconnaître la mobilité de cet osselet. Quand l'étrier est rigide dans la fenêtre ovale,

sa mobilité est remarquablement diminuée ; s'il y a ankylose, elle est tout à fait supprimée. L'examen avec le stylet doit cependant se faire avec une grande prudence, parce qu'une pression un peu trop forte, peut briser les branches de l'étrier et rendre la préparation impropre aux démonstrations et à l'examen histologique.

Quand on a constaté une ankylose des branches de l'étrier, il faut rechercher si elle provient de la soudure des branches de l'étrier avec la niche de la fenêtre ovale (ankylose des branches de l'étrier) ou bien de la soudure des bords de la platine de l'étrier avec la circonférence de la fenêtre ovale (ankylose de la platine de l'étrier). Dans le premier cas, on trouve régulièrement la soudure des branches avec la paroi inférieure de la niche. On constate le fait facilement à l'œil nu ou à la loupe. Dans deux cas seulement de surdi-mutité congénitale, j'ai trouvé les branches de l'étrier fixées à la paroi supérieure du *pelvis ovalis* en même temps que la soudure de la longue branche de l'enclume avec la paroi postérieure de la caisse.

La soudure des branches de l'étrier avec la niche de la fenêtre ovale est constituée par du tissu conjonctif ou du tissu osseux. La première est désignée sous le nom de fausse ankylose de l'étrier. Une distinction entre les deux formes n'est possible que si la préparation est décalcifiée et soumise à l'examen microscopique (voir le chapitre histologique correspondant), ou si elle est complètement macérée. Dans ce dernier cas, où la soudure conjonctive des branches de l'étrier a lieu, l'étrier se détache ; si l'ankylose est osseuse, il reste, au contraire, solidement fixé à l'os. Egalement dans l'ankylose osseuse de l'étrier, la platine de l'étrier dans la fenêtre ovale reste fixée dans sa position sur une préparation macérée.

Dans l'ankylose de la platine de l'étrier, un examen attentif de celle-ci et des modifications qui se passent en même temps dans le ligament orbiculaire de l'étrier, n'est possible que si le côté labyrinthique de l'étrier est mis à nu. Dans ce but, avec une scie courbe on fait passer la section suivant le grand axe de la pyramide, parallèlement à la paroi interne de la caisse, par le milieu du rocher ; le vestibule est partagé ainsi en une moitié externe et une moitié interne. Après avoir lavé la préparation, on reconnaît alors clairement les contours de la face interne de la platine de l'étrier dans la fenêtre ovale, à la paroi externe du labyrinthe. Si on tient une préparation normale contre la lumière, on aperçoit nettement les coutours du ligament orbiculaire transparent de l'étrier. Par contre, en cas de calcification de ce ligament et de soudure osseuse avec la fenêtre ovale, ce ligament devient opaque comme les parties osseuses avoisinantes. Parfois l'on trouve la circonférence de la fenêtre ovale du côté du labyrinthe couverte

d'une prolifération osseuse renflée (Toynbee) ou, comme je l'ai observé dans un cas, toute la fenêtre ovale du côté du labyrinthe est complètement recouverte par une néoplasie osseuse.

L'examen exact de la niche de la fenêtre ronde est aussi important dans les autopsies pathologiques, pour autant que les lésions pathologiques diminuent les vibrations de la membrane de la fenêtre ronde et peuvent produire des troubles notables de l'audition. Puisque l'entrée de la niche est fortement inclinée en arrière, comme cela a été mentionné plus haut, un regard jeté au fond de cette niche n'est possible que si la paroi postérieure et inférieure de la caisse, qui se trouve vis-à-vis d'elle, est enlevée en partie avec la pince. Avec un bon éclairage, on peut voir complètement la membrane de la fenêtre ronde, un peu concave en dehors, tendue au fond de la niche. Si la membrane est transparente, on voit scintiller derrière elle, sous l'aspect d'une ligne sombre légèrement oscillante, la lame spirale membraneuse. Plus souvent cependant, il se trouve sur cette membrane des sortes de bandes conjonctives grises, entrelacées (Bezold), comme on en rencontre sur certaines places de la muqueuse de la caisse et à la face interne du tympan. Sur plusieurs de mes préparations, j'ai trouvé, en outre, l'entrée de la niche recouverte par une lame muqueuse percée d'un ou de plusieurs trous, après l'enlèvement de laquelle la membrane de la fenêtre ronde apparaissait seulement à la vue. On sait que la niche de la fenêtre ronde montre aussi, sur des préparations normales, beaucoup de variétés sous le rapport de l'étendue et de la situation de son plan relativement à l'axe de l'organe de l'ouïe.

Quant à ce qui concerne les modifications morbides qui se produisent dans la niche de la fenêtre ronde, on trouve, dans les processus catarrhaux, celle-ci remplie d'un liquide séreux ou de mucus épais, visqueux. Dans les inflammations purulentes, avec un exsudat muco-purulent solidifié, on trouve très souvent, remplissant toute la niche, un bouchon d'exsudat, dont l'enlèvement avec la pincette est d'autant plus difficile qu'il est fixé par des lames de tissu conjonctif ou des plis de la muqueuse qui se rencontrent dans la niche. De tels bouchons muqueux dans la niche de la fenêtre ronde occasionnent des troubles prononcés de l'ouïe, comme j'ai pu m'en convaincre par les autopsies de sujets observés pendant la vie.

Dans les processus chroniques, non purulents de la muqueuse de la caisse, qui évoluent avec néo-formation de tissu conjonctif, on rencontre les changements les plus variés dans la niche de la fenêtre ronde. Tantôt sa membrane montre un simple épaississement du revêtement muqueux, tantôt la niche est remplie et effacée par du tissu conjonctif gris tendineux, succulent; enfin on a observé

comme terminaisons rares de processus chroniques de l'oreille moyenne avec sclérose de la muqueuse, la calcification et l'ossification de la membrane de la fenêtre ronde (Toynbee, von Tröltsch) et le rétrécissement ou l'occlusion osseuse de la niche de la fenêtre ronde par suite de l'hyperostose des parois osseuses (Moos, Politzer).

Dans les processus purulents chroniques de l'oreille moyenne, on rencontre presque constamment des changements pathologiques dans la niche de la fenêtre ronde. Dans ces derniers, comme on sait, la muqueuse de toute l'oreille moyenne acquiert de l'hypertrophie par suite d'infiltration de cellules rondes et de néoplasie de tissu conjonctif. En conséquence la niche de la fenêtre ronde apparaît aussi comme remplie par une prolifération muqueuse d'un rouge sombre, par un tissu de granulations ou un petit polype (cas de l'auteur), ou bien est couverte et effacée, après la cessation de la suppuration, par un tissu conjonctif gris jaunâtre et brillant.

7. Osselets de l'ouïe.

On obtient le plus proprement les osselets isolés de l'ouïe, après macération du temporal; en secouant alors légèrement ce dernier, ils tombent d'eux-mêmes. Des trois osselets, l'étrier est le plus facilement perdu de vue, parce qu'il tombe souvent dans le vestibule après la macération de son ligament annulaire; il ne peut en être retiré que difficilement avec une fine pincette. La longue apophyse du marteau (*Processus folianus*, fig. 72 l) est obtenue en entier sur un marteau recueilli par macération d'un temporal de nouveau-né, tandis que chez l'adulte, il n'en reste plus qu'un court moignon pointu.

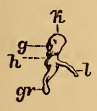

Fig 72.

Marteau. k = tête. h = col. gr = manche. l = longue apophyse. g = surface articulaire.

Fig. 73.

Enclume. k = corps. o = courbe apophyse. l = longue apophyse. g = surface articulaire. s = dent d'arrêt inférieure.

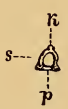

Fig. 74.

Étrier. k = petite tête. s = branche. p = platine.

L'axe de la tête du marteau semble former avec celui du manche une courbe sous un angle obtus. A la face postérieure de la tête oblongue du marteau, se trouve une surface articulaire ovoïde, limitée par une faible saillie osseuse, qui s'étend de la partie supérieure et externe en bas et en dedans, à la limite du col du marteau. On lui distingue deux faces qui se réunissent sous un angle presque vertical. Correspondant à cet angle nous

trouvons sur le corps de l'enclume une surface articulaire composée de deux faces, dont la partie supérieure (fig. 73 g) est dirigée en dedans, tandis que la partie inférieure (s) regarde sur le côté. Helmholtz compare ce mécanisme de l'articulation du marteau avec l'enclume, au dispositif d'arrêt dans l'intérieur d'une clef de montre. A chaque mouvement du manche du marteau en dedans, la dent d'arrêt inférieure de celui-ci (fig. 72 g) s'engrène dans la dent d'arrêt inférieure de l'enclume (fig. 73 s); ce qui fait que la longue branche de l'enclume doit suivre en dedans le mouvement du manche du marteau. Par contre, lors du mouvement du manche du marteau en dehors, la dent d'arrêt inférieure du marteau s'éloignera de la même dent d'arrêt de l'enclume ; c'est pourquoi celle-ci ne suivra qu'à un faible degré le mouvement du marteau en dehors. La preuve expérimentale de cette particularité de l'articulation de l'enclume et du marteau est fournie par le fait que, sur une préparation fraîche de l'oreille, où l'on a enlevé la voûte du tympan, en condensant et en raréfiant alternativement l'air dans le conduit auditif externe au moyen d'un tube en caoutchouc, qui ferme hermétiquement ce dernier, on observe, pendant cette opération, les mouvements du manche du marteau et de la longue branche de l'enclume. L'action de la dent d'arrêt inférieure de la tête du marteau se démontre aussi sur des osselets macérés, de la manière suivante : sur le moignon de la longue apophyse du marteau et verticalement à son grand axe, on fixe une allumette avec de la cire à cacheter et on réunit de même la courte apophyse de l'enclume avec une seconde allumette. Si maintenant les surfaces articulaires du marteau et de l'enclume sont adaptées l'une à l'autre au moyen de ces petits bâtonnets et que le marteau soit tiré alternativement en dedans et en dehors, on peut se rendre compte de la justesse de l'opinion de Helmholtz citée plus haut.

L'union artificielle des osselets de l'ouïe pour en former une chaîne articulée normalement, se fait le mieux au moyen d'une masse collante fluide (Ichthyocolle), que l'on emploie pour réunir les verres, les porcelaines, les os, etc. brisés. Une gouttelette de cette dernière suffit pour réunir les surfaces articulaires pressées l'une contre l'autre de l'enclume et du marteau, au point que ce n'est qu'avec peine que l'on peut consécutivement les séparer. Ce qui est un peu plus difficile, c'est de réunir la petite tête de l'étrier à la longue apophyse de l'enclume, sur laquelle, à la suite de la macération, manque souvent l'osselet de Silvius. Cela ne réussit alors que si, après avoir obtenu le contact des deux surfaces articulaires, l'étrier est maintenu dans sa position normale, au moyen d'une fine pincette, jusqu'à ce que (5 ou 10 minutes) la colle soit séchée.

La chaîne des osselets de l'ouïe est représentée dans sa continuité avec la persistance de ses ligaments capsulaires sur des préparations durcies dans l'esprit de vin, puis enduites de glycérine et à moitié séchées. Pour séparer d'abord l'étrier de la fenêtre ovale, il faut faire, avec une scie courbe, une section horizontale passant par le milieu du

conduit auditif interne, à travers la pyramide ; cette section ouvre le vestibule par en haut, sans léser la fenêtre ovale. Après avoir élargi suffisamment l'ouverture supérieure du vestibule, la face vestibulaire de la platine de l'étrier apparaît à la vue. Si on fait sauter prudemment le bord supérieur de la fenêtre ovale avec une petite pince à os pointue et que le bord supérieur de la platine de l'étrier soit mis à nu, on réussit facilement à détacher aussi le bord inférieur de l'étrier avec une aiguille pointue à préparation, de façon à faire disparaître complètement son union avec la fenêtre ovale. Si on sépare consécutivement les ligaments du marteau et de l'enclume, de même que l'union de la courte apophyse et du manche du marteau avec le tympan, on peut, avec quelques précautions, retirer la chaîne articulée des osselets de la caisse.

On pourrait encore mentionner ici un procédé simple, par lequel, avec un peu d'exercice, on réussit à représenter la chaîne des osselets dans ses rapports topographiques avec la paroi supérieure et interne de la caisse du tympan. On se sert, à cet effet, d'un rocher de nouveau-né non complètement macéré, sur lequel le tympan est déjà détruit par macération et où l'union de la chaîne des osselets aux parois de la caisse est cependant encore assez solide. Si on enlève d'abord la portion écailleuse du temporal (v. p. 28), puis que l'on fasse sauter soigneusement par petits morceaux, de haut en bas, l'anneau tympanique, sans que pour cela l'union du marteau dans la caisse soit ébranlée, on obtient ainsi une préparation sur laquelle la chaîne des osselets articulée apparaît dans la caisse du tympan dans sa position

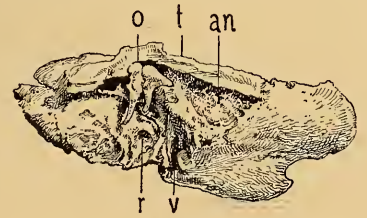

Fig. 75.

Situation de la chaîne des osselets sur un temporal d'enfant, après l'enlèvement de l'anneau tympanique et de la portion écailleuse. t = voûte du tympan. o = osselets de l'oreille. an = antre mastoïdien. r = fenêtre ronde. v = gaîne de l'apophyse styloïde.

normale, comme le montre la figure ci-jointe (fig. 75). Du reste, nous renvoyons, pour l'étude de la situation topographique des osselets, aux coupes transversales et horizontales de l'organe auditif, dont la description se fera dans un chapitre ultérieur.

S'il reste quelques résidus de tissu attachés aux osselets et qui défigurent la préparation, on les enlève après dessication, en les approchant de la flamme d'une lampe à alcool. — Les différents osselets, de même que la chaîne entière sont fixés avec du mastic sur une plaque de bois ou de verre, haute de 3 centimètres et large de 1 $^1/_2$ centimètre, assujettie à un pied rond et protégée contre la poussière par une petite cloche

de verre. (V. la table correspondant au chapitre : « Adaptation et conservation des préparations de l'oreille normale et pathologique », fig. 1.)

Dans les autopsies pathologiques, on doit faire attention, après l'ouverture de la caisse, aux changements survenus dans la chaîne des osselets. Un examen scrupuleux de la surface libre de ces osselets n'est possible que dans les cas où la caisse supérieure du tympan n'est pas remplie de produits morbides. Dans les inflammations purulentes aiguës, on trouve le revêtement des osselets ramolli et rougi par une vive vascularisation. Dans les processus adhésifs chroniques, le revêtement muqueux, notamment à l'articulation de l'enclume et du marteau, paraît gris tendineux, trouble et épaissi. Plus rarement se montrent de fines incrustations ou de forts dépôts calcaires, qui sont comme répandus sur l'articulation du marteau et de l'enclume. Dans les inflammations purulentes chroniques de l'oreille moyenne, l'examen est beaucoup plus difficile, en partie à cause de la tuméfaction et de l'hypertrophie du revêtement muqueux des osselets, en partie à cause de celle du revêtement muqueux de la paroi supérieure de la caisse ; il en résulte que les osselets sont tellement enveloppés de tous côtés par la muqueuse hypertrophiée, que pour les mettre à nu, il faut les enlever de la masse enveloppante au moyen d'un stylet et d'une pincette. Assez souvent les osselets restent intacts au milieu de cette hypertrophie de la muqueuse environnante. Plus d'une fois cependant on trouve la tête du marteau et le corps de l'enclume cariés ou nécrosés au milieu de la muqueuse épaissie, plus rarement la petite tête et les branches de l'étrier sont détruits. Le plus souvent la longue branche de l'enclume est détruite par la fonte. Cela se voit en cas de destruction étendue du tympan, déjà en regardant la caisse par le conduit auditif externe. On constate alors que la petite tête de l'étrier, à la paroi interne de la caisse, n'est plus unie à la longue branche de l'enclume. Nous avons décrit plus haut l'examen de l'étrier dans la niche de la fenêtre ovale. L'examen exact des rapports de situation des osselets avec le tissu conjonctif de nouvelle formation, remplissant en tout ou en partie la caisse du tympan, n'est possible que sur des coupes horizontales en séries de tout l'organe de l'ouïe décalcifié. Là-dessus nous donnerons plus de détails dans la partie histologique.

8. Préparation des muscles intrinsèques de l'oreille.

Pour la préparation des muscles intrinsèques de l'oreille, on se sert de préparations fraîches aussi bien que de préparations conservées dans l'alcool. Si on se propose de représenter les rapports anatomiques du muscle tenseur du tympan avec le muscle tenseur du voile du palais, il est bon de placer l'organe de l'ouïe, qui vient d'être préparé, pendant 8 à 14 jours, dans une solution d'acide chromique (1 : 2000) souvent renouvelée ; sous l'action de celle-ci, les fibres musculaires se différencient nettement des tissus environnants.

Pour mettre à nu le muscle tenseur du tympan, il faut enlever la voûte de la caisse (v. p. 66) et mettre à nu l'articulation entre l'enclume et le marteau, de même que le tendon du tenseur du tympan.

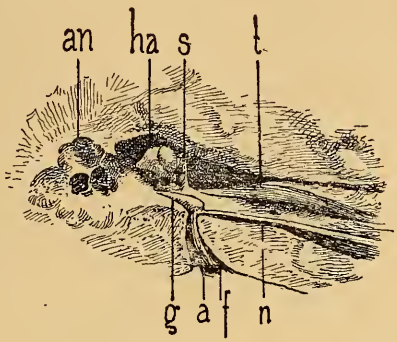

Fig. 76.

Vue de la cavité de la caisse après l'enlèvement de la voûte du tympan. O. D. ha = articulation du marteau avec l'enclume. t = muscle tenseur du tympan. s = tendon du muscle tenseur du tympan se dirigeant transversalement par la caisse. f = nerf facial. g = genou du nerf facial. n = nerf grand pétreux superficiel. a = nerf acoustique. an = antre mastoïdien. (D'après une préparation de ma collection.)

Ensuite on introduit, en dessous du muscle tenseur du tympan, une sonde élastique dans la partie osseuse de la trompe et suivant la direction de celle-ci, la paroi supérieure du canal du tenseur du tympan sera détachée, couche par couche, à partir du bec de cuiller jusqu'à l'union de la portion cartilagineuse et de la portion osseuse de la trompe, au moyen d'une gouge placée obliquement. L'extrémité antérieure du muscle entourée d'une gaîne fibreuse sort en partie de la grande aile du sphénoïde, en partie de la portion la plus élevée de la section cartilagineuse de la trompe. Parfois cette extrémité antérieure est unie, par des faisceaux tendineux ou par de véritables faisceaux musculaires, au tenseur du voile du palais (L. Mayer, Rüdinger). Pour démontrer ces rapports, il faut enlever avec la gouge la partie de la grande aile du sphénoïde et la partie supérieure de l'apophyse ptérygoïde qui surplombe la portion cartilagineuse de la trompe et l'on achève la préparation avec le scalpel. La portion charnue fusiforme du muscle renferme, en outre, des faisceaux musculaires qui, d'après Helmholtz, partent de la paroi supérieure du canal osseux. Avec quelques précautions, on réussit à retirer du canal le muscle, long tout au plus de 2 centimètres, au moyen d'un petit couteau arrondi et, après avoir détaché son tendon du bec de cuiller, à l'isoler et à le représenter dans ses rapports avec le marteau.

Le muscle de l'étrier se prépare le plus facilement après avoir

enlevé la pyramide de la portion tympanique. Ce petit muscle, pyriforme (fig. 77 st), est entouré par l'éminence pyramidale déjà mentionnée, qui fait saillie à la portion interne de la paroi postérieure de la caisse. Son tendon va du sommet de l'éminence pyramidale dirigée en avant et en haut à la petite tête de l'étrier ; sa longueur varie entre 6 et 7 millimètres.

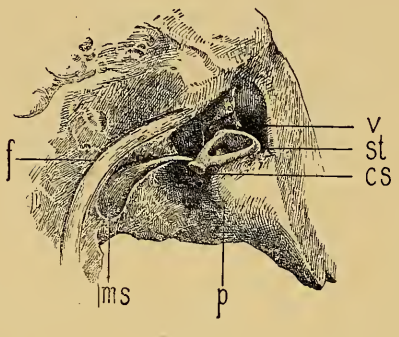

Fig. 77.

District postérieur de la paroi interne de la caisse. O. D. Double grossissement. st = étrier. cs = tête de l'étrier. ms = muscle de l'étrier dans la cavité de l'étrier avec son tendon s'insérant à la tête de l'étrier. p = promontoire. f = nerf facial. v = vestibule ouvert. (D'après une préparation de ma collection.)

Pour mettre à nu le muscle de l'étrier le plus simplement, on enlève avec précaution la lamelle osseuse externe de l'éminence pyramidale, dont la situation est donnée par la direction prolongée du tendon du muscle en arrière et en bas. On se sert pour cela d'une gouge à main étroite et tranchante ou d'un poinçon large (fig. 12a), avec lequel on peut faire sauter, par une pression modérée, la lamelle osseuse recouvrant le muscle. Le muscle mis à nu, on peut l'enlever de sa gaîne osseuse avec un petit couteau étroit, arrondi en avant et le conserver dans l'esprit de vin, dans ses rapports avec l'étrier.

Afin de rendre facilement reconnaissables les muscles intrinsèques, sur des préparations conservées dans l'esprit de vin et servant aux démonstrations, on les peint avec une solution de carmin, en évitant que celle-ci ne se répande sur les tissus environnants.

Dans les autopsies pathologiques, il ne faut jamais négliger d'examiner les musques intrinsèques de l'oreille. Pour le muscle tenseur, c'est possible en toutes eireonstanees ; pour le muscle de l'étrier, ce n'est le cas que si l'autopsie a permis la séparation du tympan de la portion pétreuse ou si la eaisse a été ouverte en arrière d'après la méthode de Lueae (p. 72), en laissant les rapports entre les deux. Dans ee dernier cas, il faut éloigner le nerf faeial situé en arrière et sur le côté du muscle, pour pouvoir mettre à nu sa partie saillante. On ne reneontre que rarement des ehangements

pathologiques visibles à l'œil nu sur ces muscles, en cas de processus non purulents de l'oreille moyenne et en cas d'atrophie avancée ; c'est pourquoi il faut toujours enlever de petites parties du muscle et les soumettre à l'examen microscopique. Dans les processus purulents de l'oreille moyenne, on trouve plus souvent, sur les muscles intrinsèques, des phénomènes d'hyperémie, de décoloration et dans les processus de carie, une érosion des gaînes osseuses et des muscles, ainsi que la destruction de leurs tendons. Dans les cas où, dans des autopsies pathologiques, tout l'organe auditif doit être soumis à l'examen microscopique et où les changements dans les muscles intrinsèques de l'oreille doivent être en même temps étudiés, il faut toujours en pratiquant les coupes, avoir égard à la direction de ceux-ci.

9. Préparation de la trompe cartilagino-membraneuse et des muscles de la trompe.

L'ouverture de la portion osseuse de la trompe dans la caisse du tympan, après l'enlèvement du muscle tenseur du tympan, a déjà été décrite plus haut (v. p. 66). La préparation de la portion cartilagino-membraneuse de la trompe réclame une connaissance exacte de sa situation à la face inférieure de la base du crâne. L'appareil cartilagineux de la trompe s'étend depuis son union solide fibro-cartilagineuse avec la portion osseuse jusqu'à l'ouverture pharyngienne de la trompe, dans une gouttière connue sous le nom de trompe d'Eustache, à la face inférieure de la base du crâne. Ce sillon situé entre la pyramide du rocher et la grande aile du sphénoïde, se continue en avant en une gouttière, sur le milieu de la lamelle de l'apophyse ptérygoïde, pour finir au bord postérieur de celle-ci, un peu au-dessus de son milieu. La portion cartilagineuse de la trompe est fixée dans cette gouttière, de façon que la voûte et la lame médiane, dans le district supérieur de la trompe, soient en rapport, en partie avec la gouttière osseuse prénommée, en partie avec cette masse de tissus fibreux qui ferme la fissure sphéno-pétreuse. A cet endroit, le cartilage de la trompe est fortement fixé et presque immobile. Cependant un peu plus loin vers le bas, dans le district de l'apophyse ptérygoïde se montre, sur le côté du pharynx, la lamelle médiane cartilagineuse faisant saillie, en forme de coulisse, légèrement mobile, dans l'étendue de 1 à 1 $^1/_2$ centimètre. Le bord antérieur de cette partie saillante de la lame médiane forme avec le puissant repli de la muqueuse qui s'en éloigne pour aller vers le bas (pli solpingo-pharyngien) le renflement tubaire postérieur. Il se comporte en sens inverse, sous le rapport de la mobilité, de la lame latérale du cartilage tubaire désigné sous le nom de bec du cartilage. Tandis que notamment la plus grande partie de son district postérieur montre une plus grande mobilité que la lame médiane,

l'extrémité antérieure et inférieure est fixée, par un tissu conjonctif serré, à la paroi externe du sillon de la trompe et n'est que peu mobile.

La démonstration des rapports anatomiques de la trompe d'Eustache est faite le plus convenablement en préparant les muscles de la trompe.

Pour isoler le muscle releveur du voile du palais (fig. 78 l l') sur un crâne fendu en deux parties égales, dans la direction antéro-

Fig. 78.

Trompe du côté droit avec les muscles de la trompe en grandeur naturelle. k = lame cartilagineuse de la trompe. m = partie membraneuse de la trompe. os = orifice pharyngien de la trompe. ch = choane. l = muscle releveur du voile du palais. l' = rayonnement du releveur dans le voile. h = hameçon ptérygoïdien. tt = muscle tenseur du voile du palais entourant l'hameçon. (D'après une préparation de ma collection.)

postérieure, à un demi-centimètre en dessous de l'orifice de la trompe (os), il faut avec la pincette saisir la muqueuse dans une partie mince, puis la tirer en haut et l'enlever avec des ciseaux courbes. La direction

des faisceaux musculaires est si bien marquée sur le muscle qui se présente dans l'ouverture de la muqueuse, que l'on peut, en rapport avec celle-ci, mettre à nu le muscle tout entier, depuis son origine à la face inférieure du sommet de la pyramide et à la partie limitrophe du cartilage de la trompe (l) jusqu'à son épanouissement complet dans le voile du palais (l').

Si l'on prépare la muqueuse du voile du palais dans la direction de la partie saillante du muscle, à partir de l'ouverture dans la muqueuse, placée en dessous de l'orifice tympanique, on peut poursuivre exactement l'épanouissement des fibres musculaires à la face postérieure du voile du palais (l'). La plus grande masse de celles-ci se trouve au milieu, entre le bord supérieur du voile du palais et le sommet de la luette. Si on a isolé la portion inférieure du muscle, on réussit, en fendant la muqueuse en dessous de la lame cartilagineuse médiane, à isoler aussi la partie supérieure du releveur, en détachant, avec le manche d'un scalpel étroit, sa liaison lâche avec le plancher membraneux de la trompe jusqu'à son origine à la base du crâne.

Par le releveur du voile du palais, à la suite du raccourcissement et du gonflement de sa partie saillante, non seulement le plancher de la trompe est tiré en haut, mais aussi la lame cartilagineuse médiane est fortement pressée en dedans ; ce qui fait que l'orifice pharyngien de la trompe est à la vérité diminué dans son diamètre vertical. La résistance est cependant moindre dans le canal de la trompe lui-même par suite de l'élargissement de la fente tubaire. Il n'y a aucun doute que l'effet du tenseur du voile du palais comme dilatateur du canal tubaire est essentiellement soutenu par l'action synergique du releveur du voile du palais.

La préparation du muscle tenseur du voile du palais (dilatateur de la trompe, abducteur de la trompe de von Tröltsch) exige une préparation un peu plus difficile. Il naît en partie de la face inférieure de l'aile du sphénoïde, du milieu du trou oval et épineux, le long d'une ligne s'étendant en avant jusqu'à l'apophyse ptérygoïde, en partie et avec la grande masse de ses fibres, de toute la longueur du bord inférieur du crochet cartilagineux latéral et de la partie membraneuse latérale de la portion cartilagineuse de la trompe.

La préparation et la séparation de ce muscle sont obtenues en partie par l'espace naso-pharyngien, en partie par la portion latérale de la trompe. Ce travail est essentiellement facilité si le crâne, préalablement divisé, est rapetissé de manière à atteindre facilement le muscle latéralement. Dans ce but, on scie la mâchoire supérieure dans la direction verticale, à 1 ou 2 centimètres en avant de la choane ; en outre, en enlevant l'occipital et l'écaille du temporal, on réduit la préparation au district postérieur et externe. En même temps, par une section

cunéïforme, faite sur la face externe du crâne, on enlève les os et les parties molles qui limitent la partie latérale de la trompe. La branche postérieure de ce coin passe à 1 centimètre en avant de la paroi antérieure du conduit auditif osseux et dans une direction qui lui est parallèle, à travers la cavité glénoïde jusqu'à la partie interne de la fissure orbitaire supérieure, tandis que la branche antérieure sépare ce qui reste encore de l'apophyse zygomatique et de la mâchoire supérieure et va rencontrer la fissure orbitaire supérieure avec la coupe précédente.

Sur la préparation ainsi réduite, on tire d'abord en haut de l'espace naso-pharyngien le muscle releveur du voile du palais (fig. 78 l l') déjà préparé antérieurement et la portion inférieure du muscle tenseur du voile du palais (fig. 78 t t) qui devient alors visible, est mise à nu, aussi loin que le permettent de ce côté la trompe qui les recouvre en partie ainsi que le releveur du voile.

Pour mettre aussi à nu le muscle par sa face latérale, il faut enlever, dans l'espace formé par le coin précédemment décrit, au côté externe de la préparation, le restant de la capsule articulaire de la mâchoire inférieure et du muscle ptérygoïdien externe jusqu'à ce que la lamelle externe de l'apophyse ptérygoïde se présente à la vue. Lorsqu'on aura fait sauter cette dernière, avec la pince à os pointue, depuis son bord inférieur jusqu'au trou ovale et qu'on aura écarté le muscle ptérygoïdien interne avec la pincette et le scalpel, on obtiendra la vue latérale complète du muscle tenseur du voile avec son origine au sphénoïde et à la portion cartilagineuse de la trompe et le passage du muscle (fig. 78 tt) dans le tendon qui contourne l'hameçon ptérygoïdien (h) et s'irradie dans le voile du palais.

Le tenseur du voile du palais, dont le tendon s'épanouit dans le prolongement fibreux de la voûte palatine, est le dilatateur proprement dit de la trompe, puisque par sa contraction, le bec du cartilage de la trompe se déroule et la portion membraneuse de la trompe se sépare de la portion cartilagineuse (von Tröltsch).

En faisant une préparation par la partie postérieure, on obtient une vue d'ensemble des muscles de la trompe des deux côtés et de leurs rapports avec le voile du palais. On procède dans ce but de la manière suivante : au moyen d'un trait de scie transversal à travers le crâne, on enlève l'occiput jusqu'au tubercule pharyngien et on met à nu soigneusement la paroi postérieure membraneuse du pharynx. Sur le pharynx intact, on réussit alors très facilement à préparer la partie supérieure du constricteur supérieur du pharynx, de même que la partie supérieure du releveur du voile du palais et, aux côtés de celui-ci, le tenseur du voile. Pour représenter aussi les parties inférieures des deux muscles et leur épanouissement dans le voile, on

fend, dans le milieu, par une section verticale, la paroi postérieure du pharynx et on achève la préparation par l'espace naso-pharyngien ouvert.

La préparation de la portion cartilagineuse de la trompe se fait, d'après ce qui précède, en même temps que celle des muscles, puisqu'en isolant ces derniers, on met aussi à nu la plus grande partie des parois médiane et latérale de la trompe. Pour isoler aussi sur une préparation, dans laquelle les muscles de la trompe et la portion membrano-cartilagineuse sont représentés suivant le procédé décrit plus haut, la voûte de la trompe cartilagineuse et son union avec la partie osseuse, il faut d'abord séparer, par le pharynx nasal, au moyen d'un scalpel étroit, l'insertion de la voûte de la trompe cartilagineuse à la base du crâne et enlever, au moyen d'une scie courbe, par cette section, le corps du sphénoïde avec les parties voisines de la grande aile de cet os. Si alors on fait sauter avec les pinces quelques parties d'os du sphénoïde qui restent sur le cartilage de la trompe, on obtient une image complète de la situation de toute la trompe et de ses muscles.

Pour ce qui concerne la méthode d'ouverture du canal tubaire, nous devons renvoyer à la description précitée (p. 73 et 74), pour éviter des répétitions. On pratique le plus facilement la fente de la voûte de la portion cartilagineuse de la trompe, depuis l'ouverture pharyngienne jusqu'à l'isthme, avec un petit couteau étroit ou avec des ciseaux, en se guidant sur un stylet introduit jusque dans la portion osseuse, après avoir au préalable attaqué avec la gouge la portion osseuse par la caisse.

La représentation des préparations topographiques de la trompe se trouve dans le chapitre « Représentation des préparations topographiques de l'organe auditif. »

L'insertion de la portion cartilagineuse de la trompe au contour rugueux de la portion osseuse s'étend plus haut latéralement vers la caisse que dans la partie médiane. Les axes des portions osseuse et cartilagineuse ne se rencontrent pas exactement; ils forment un angle obtus ouvert en bas, dont la partie inférieure (fig. 62, p. 76) correspond à l'isthme de la trompe. D'après Henle, la trompe présente une direction diagonale à peu près exacte entre la transversale et l'antéro-postérieure. L'angle ouvert en avant que l'axe de la trompe forme avec celui du conduit auditif externe, mesure 150°, d'après Schwalbe, avec l'horizontale l'axe de la trompe forme un angle de 40° (Henle). Nous parlerons dans la partie histologique des rapports anatomiques plus exacts de la trompe cartilagino-membraneuse.

Dans des autopsies pathologiques, où il s'agit de constater surtout les changements morbides de la muqueuse de la trompe, la simple section en longueur de la portion cartilagineuse et l'ouverture simultanée de la

trompe osseuse sont absolument nécessaires. Le procédé correspond exactement à celui de l'ouverture du canal tubaire sur l'oreille normale. Ici l'attention doit être attirée sur l'accumulation de sécrétions purulentes ou muqueuses dans la trompe, sur le degré d'hyperémie et de gonflement de la muqueuse, sur sa coloration, sur l'existence d'ulcérations et de cicatrices (le plus souvent au voisinage de l'orifice pharyngien de la trompe), de granulations et de ponts de tissu conjonctif dans le canal. Dans les cas où, pendant la vie, un rétrécissement de la trompe a été constaté, il est plus utile de ne pas fendre le canal et de faire l'examen histologique de la trompe cartilagino-membraneuse séparée de la trompe osseuse, parce que, de cette façon, le degré du rétrécissement et des modifications qu'il entraîne dans les tissus, peuvent être examinés plus à fond que sur la préparation anatomique et en fendant le canal tubaire. On examinera de la même façon plus méthodiquement, sur des coupes microscopiques, les néoplasmes qui vont des parties voisines sur le canal de la trompe : tels sont les carcinomes, sarcomes, les formations de kystes dans le voisinage du canal tubaire, celles de diverticulums dans la trompe (Kirchner).

10. Préparation de l'apophyse mastoïde.

Pour l'étude des rapports anatomiques de l'apophyse mastoïde qui, chez l'adulte, montre tant de variétés sous le rapport de la grandeur, de la forme et de la structure intérieure, il faut un grand nombre de temporaux macérés. Mais quand on fait des coupes sur des temporaux desséchés, il faut toujours faire l'examen comparatif avec des préparations fraîches.

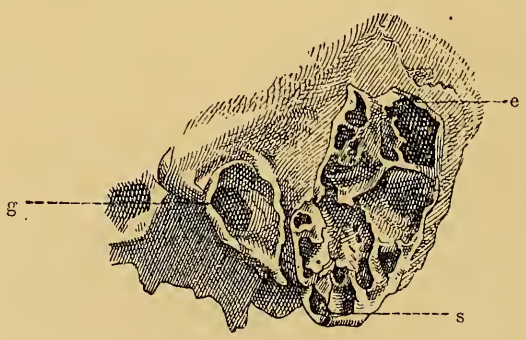

Fig. 79.
Apophyse mastoïde pneumatique.

Pour apprendre à connaître, avant tout, la structure interne de l'apophyse mastoïde, on fait, avec une scie courbe, une section presque parallèle à la face externe de cette apophyse, qui s'étend de son

sommet inférieur jusqu'à la hauteur de la paroi supérieure du conduit auditif osseux et par laquelle le tiers environ de l'apophyse est séparé dans son diamètre transversal (fig. 79 et 80).

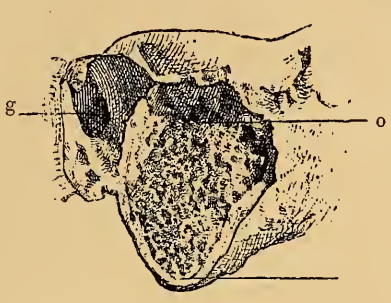

Fig. 80.
Apophyse mastoïde diploétique.

La structure interne de l'apophyse mastoïde montre de si grandes variétés que sous ce rapport, chez le même individu, un côté ressemble à peine à l'autre.

Quoique chez les vieux auteurs, on trouve déjà des indications sur ce point que l'apophyse mastoïde n'est pas toujours une cavité formée de cellules pleines d'air, mais qu'elle est souvent remplie en tout ou en partie de masses osseuses, graisseuses, diploétiques ou scléreuses, c'est cependant Zuckerkandl qui a montré le premier, en se basant sur des examens

Fig. 81.
Apophyse mastoïde diploétique avec peu d'espaces celluleux renfermant de l'air dans son district antérieur et supérieur.

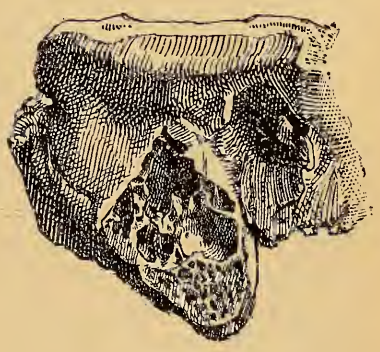

Fig. 82.
Apophyse mastoïde avec texture supérieure pneumatique, inférieure diploétique.

nombreux, que seulement dans 36,8 % des cas, l'apophyse (fig. 79) est formée, depuis son extrémité la plus inférieure jusqu'à sa limite supérieure (c), de grands et de petits espaces celluleux pneumatiques; mais que dans 43,2 % des cas, elle est constituée, surtout dans sa partie inférieure (fig. 82) et postérieure (fig. 81 d'd), d'une masse osseuse

diploétique et renferme des espaces celluleux pneumatiques seulement dans sa partie antérieure et supérieure (fig. 81 d'p), enfin que dans 20 % des cas, elle renferme dans sa totalité du tissu diploétique (fig. 80), plus rarement du tissu scléreux.

Pour l'étude des rapports anatomiques, que l'on doit prendre surtout en considération dans les opérations sur l'apophyse mastoïde, il paraît nécessaire de faire un grand nombre de sections du temporal au moyen de la scie, sur lesquelles ressort la situation de l'antre mastoïdien relativement au sinus transverse et à la face externe de l'apophyse.

On s'oriente sur l'étendue de l'antre, si on enlève, avec la gouge ou des pinces, la voûte du tympan et celle de l'antre mastoïdien, comme il a été indiqué plus haut. En jetant un regard par en haut, on peut voir la limite antérieure de l'antre, son étendue en arrière, sa profondeur ainsi que la grandeur et le nombre de communications avec les cellules mastoïdiennes.

On n'obtient cependant une vue exacte des rapports de distance, très variables, de l'antre au conduit auditif externe, au sinus transverse et à la couche corticale de l'apophyse mastoïde que sur des coupes pratiquées à travers l'apophyse dans une direction horizontale et verticale.

La section horizontale par le temporal, qui doit isoler l'antre mastoïdien dans son plus grand diamètre transversal, part de la face postérieure du rocher, au trou acoustique interne, se dirige horizontalement par la caisse supérieure et se termine à la face externe du temporal, juste au-dessus de la périphérie supérieure de l'orifice externe du conduit auditif osseux.

De telles coupes horizontales sont celles qui se prêtent le mieux aux mensurations exactes des distances : de la limite interne de l'antre jusqu'au sinus transverse, de la paroi externe de l'antre à la face externe de l'apophyse et du sinus transverse à la paroi postérieure du conduit auditif.

Pour ce qui concerne les rapports de situation de l'antre avec le sinus transverse, on les trouve assez souvent séparés seulement par la lamelle mince, mais compacte, rarement déhiscente, de la paroi osseuse du sinus ; plus souvent cependant l'antre et le sinus sont séparés par une large couche d'espaces celluleux pneumatiques (fig. 47, p. 48) ou diploétiques ; ces derniers constituent une sorte de barrière contre l'invasion d'une inflammation purulente de l'apophyse vers le sinus.

Chez le nouveau-né, il existe toujours entre l'antre et le sinus transverse une couche plus large de diploé (Zukerkandl), qui le plus

souvent persiste encore dans les premières années de la vie, comme le montre la figure ci-jointe (fig. 83).

Les mensurations sur les coupes horizontales du temporal pour déterminer la distance entre la paroi externe de l'antre et le champ opératoire situé dans le district antérieur et supérieur

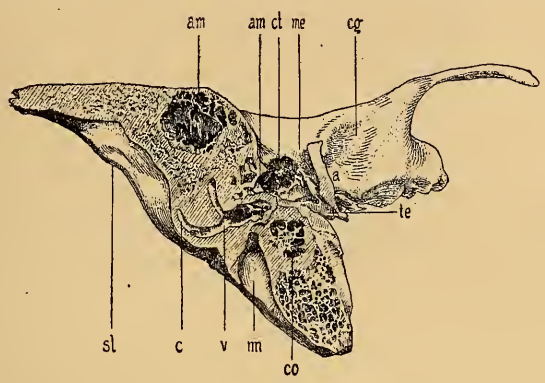

Fig. 83.

Coupe horizontale à travers le temporal d'un enfant d'un an, moitié supérieure de la coupe. me = méat auditif externe. a = paroi antérieure du conduit auditif. ct = cavité du tympan. am = antre mastoïdien. cg = cavité glénoïde. mi = méat auditif interne. co = limaçon. v = vestibule. c = canal demi-circulaire horizontal. st = sinus transverse.

de la face externe de l'apophyse, sont importantes au point de vue de l'ouverture opératoire de l'apophyse mastoïde. La limite supérieure de ce champ opératoire se trouve à peu près à la même hauteur que la paroi osseuse supérieure du conduit auditif ; la limite antérieure au point de transition du *Planum mastoid.* dans la paroi postérieure du conduit auditif osseux, de nombreuses mensurations que j'ai faites sur des coupes horizontales, m'ont appris que la distance de ce point à l'antre varie entre 6 et 15 millimètres.

L'étude des rapports de situation, qui sont très variables individuellement, du sinus transverse à la paroi postérieure du conduit auditif et à la face externe de l'apophyse mastoïde, est encore plus importante. Généralement, surtout sur les apophyses particulièrement pneumatiques, le sinus, la paroi postérieure du conduit auditif et le *Planum mastoid.* sont séparés par un espace intermédiaire, large, formé d'espaces celluleux (fig. 84), par lequel on peut pénétrer jusqu'à l'antre mastoïdien sans courir le danger d'ouvrir le sinus, lors de l'ouverture de l'apophyse mastoïde.

Sur de telles préparations, la gouttière osseuse du sinus paraît unie, seulement très peu courbe, creusée légèrement dans la partie supérieure

qui est recouverte par le prolongement postérieur de l'angle supérieur de la pyramide. Dans d'autres cas, certainement beaucoup plus rares, on trouve la gouttière du sinus très profonde, fortement courbée, ayant

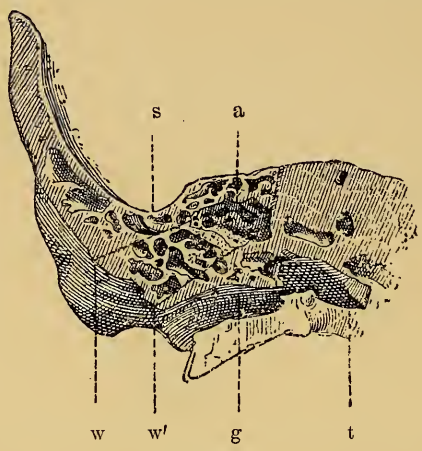

Fig. 84.

Coupe horizontale à travers une apophyse mastoïde pneumatique. g = paroi postérieure du conduit auditif. t = caisse. a = antre mastoïdien. s = sinus transverse. ww' = base d'opération à l'écaille externe de l'apophyse mastoïde.

sa partie moyenne et supérieure saillante, voûtée en dehors et en avant au point qu'il n'existe entre elle, d'un côté et la paroi postérieure du conduit auditif ainsi que la face externe de l'apophyse mastoïde, d'un autre côté, qu'un pont osseux étroit (fig. 85 et 86).

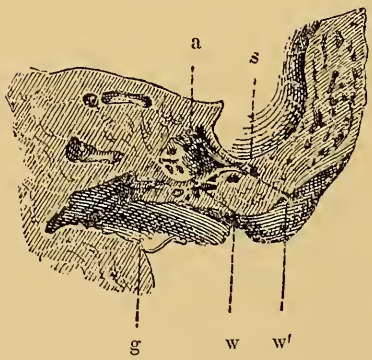

Fig. 85.

Coupe horizontale à travers une apophyse mastoïde en partie diploétique, en partie pneumatique. g = paroi postérieure du conduit auditif. a = antre mastoïdien. s = sinus transverse. ww' = base d'opération.

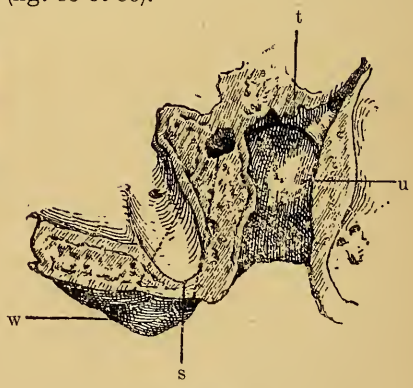

Fig. 86.

Coupe horizontale à travers une apophyse mastoïde compacte, pourvue de rares espaces de diploé. t = caisse du tympan. u = paroi inférieure du conduit auditif. s = sinus transverse. w = limite postérieure de la base d'opération.

Il est clair que dans ces cas l'ouverture de l'apophyse mastoïde est entourée de grands dangers, en ce sens qu'en pénétrant vers l'antre, le sinus peut être mis à découvert et blessé. J'ai montré le premier en me basant sur de nombreuses coupes à travers le temporal, que ce rapport défavorable du sinus pour l'opération se rencontre de préférence sur des temporaux ayant la structure diploétique ou scléreuse.

Fig. 87.

Coupe en arc par le temporal. me = méat auditif externe. ma = trait de scie de l'apophyse mastoïde pneumatique. s s' s'' = coupe en arc par le temporal. am = antre mastoïdien. sl = sinus transverse. z = apophyse zygomatique. st = apophyse styloïde.

Pour représenter sur un seul et même temporal la situation de l'antre mastoïdien et la structure de l'apophyse mastoïde, après la mise à nu au préalable des cellules mastoïdiennes au moyen de la coupe verticale (fig. 87 ma), on pratique parallèlement à la face supérieure de la pyramide un trait de scie arqué, concave en bas (fig. 87 s s' s''), qui commence au bord antérieur de l'écaille du temporal (s) et s'étend vers le bord postérieur de cet os, de façon qu'il rencontre la racine de l'apophyse zygomatique, la paroi supérieure du conduit auditif osseux et la portion la plus supérieure de l'antre mastoïdien. Les parties séparées du temporal sont reliées par des fils de laiton et des crochets,

de manière que la portion postérieure située sur l'apophyse mastoïde (s'') puisse être déplacée, dans une direction horizontale, sur la portion inférieure de la préparation ; ce qui permet d'avoir ainsi une vue d'ensemble de la situation de l'antre et de ses rapports de voisinage.

Outre les coupes du temporal indiquées jusqu'ici, il faut encore, pour s'orienter exactement sur les rapports anatomiques de l'apophyse mastoïde, faire un certain nombre de coupes verticales aussi bien dans la direction transversale que dans la direction antéro-postérieure.

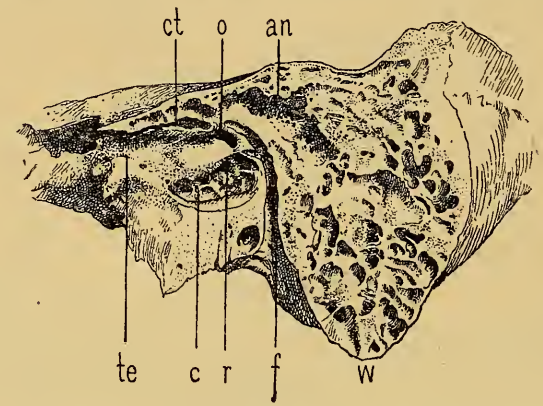

Fig. 88.

Coupe antéro-postérieure par le milieu de la voûte du tympan et de la paroi inférieure de la caisse. Vue latérale de la moitié interne. O. G. te = trompe d'Eustache (osseuse). ct = canal du tenseur du tympan. c = paroi inférieure rugueuse de la caisse. o = fenêtre ovale. r = fenêtre ronde. an = antre mastoïdien. f = canal de Fallope communiquant en avant avec la cavité de l'étrier. w = apophyse mastoïde.

Des coupes antéro-postérieures réussies (fig. 88) passant par l'antre et le sommet de l'apophyse mastoïde, donnent une bonne idée de la situation du diamètre en longueur et en profondeur de l'antre, ainsi que de la disposition des cellules qui viennent s'y aboucher. Par des coupes transversales, le rapport des cellules mastoïdiennes avec la fente mastoïdienne (fig. 89) se voit en outre très bien, surtout sur des apophyses pneumatiques.

Ici on rencontre assez souvent, sur des coupes, un ou plusieurs grands espaces remplis d'air, vésiculeux, dont la paroi mince comme une feuille de papier se trouve à la limite immédiate de la fente mastoïdienne. Une collection purulente renfermée dans ces cavités peut dans quelques cas franchir la fente mastoïdienne et fuser vers le cou sous la couche des muscles et de l'aponévrose (Bezold). D'autres coupes antéro-postérieures et horizontales à travers l'apophyse mastoïde et le conduit auditif osseux donnent une image instructive de la situation des cellules mastoïdiennes placées sur le côté de l'antre et de leurs rapports avec

la paroi postéro-supérieure du conduit auditif osseux. Ces coupes antéro-postérieures (fig. 90), qui ont pour but de démontrer les rapports des cellules mastoïdiennes avec le conduit auditif osseux, doivent être conduites parallèlement à l'axe longitudinal de la pyramide, dans un plan passant par le sommet de l'apophyse mastoïde, par la portion externe du conduit auditif osseux et par la portion interne de la cavité glénoïde.

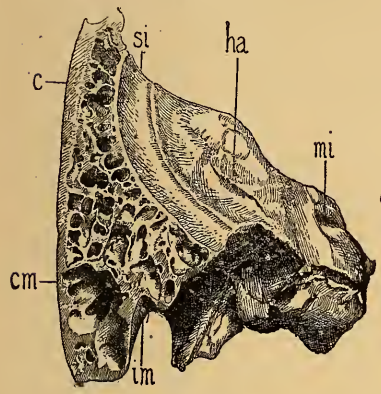

Fig. 89.

Coupe transversale à travers une apophyse mastoïde pneumatique et la fente mastoïdienne. ccm = couche corticale de l'apophyse mastoïde pneumatique. im = fente mastoïdienne. si = sinus transverse. ha = hiatus de l'aqueduc du vestibule. mi = trou acoustique interne.

Fig. 90.

Coupe verticale (antéro-postérieure) à travers l'apophyse mastoïde et le conduit auditif osseux. w = cellules de l'apophyse mastoïde. h = paroi postérieure du conduit auditif osseux. v = paroi antérieure du conduit auditif osseux.

Les coupes horizontales (fig. 91) qui sont conduites par l'axe du conduit auditif osseux montrent le mieux l'extension des cellules mastoïdiennes derrière le conduit auditif osseux dans une direction latérale. Nous avons déjà fait remarquer que le nombre et la disposition de ces espaces sont dans un certain rapport avec la constitution pneumatique ou diploëtique de l'apophyse mastoïde (v. p. 37-40). (Comparez aussi le chapitre « Coupes du temporal de l'adulte » p. 37-49).

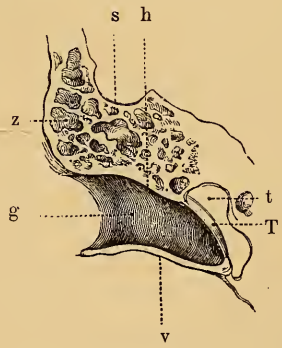

Fig. 91.

Coupe horizontale par le conduit auditif externe et les cellules mastoïdiennes. v = paroi antérieure du conduit auditif. h = paroi postérieure du conduit auditif. z = cellules de l'apophyse mastoïde. g = conduit auditif. T = tympan. t = caisse du tympan. s = sinus transverse. (O. D.)

Les rapports anatomiques de l'antre mastoïdien chez le nouveau-né, ont été indiqués à l'occasion de la dissection du temporal des nouveau-nés (p. 31-38).

Dans la dissection anatomique de l'apophyse mastoïde sur des préparations fraîches, non macérées, on procède d'une manière générale comme sur des temporaux macérés. Il a déjà été mentionné que l'on trouve souvent sur l'oreille normale, dans l'antre ouvert par en haut, de fins filaments noueux avec des productions disposées par couches, pédiculées, que j'ai décrites le premier et des membranes dentelées qui s'insèrent aux parois de l'antre par des prolongements délicats; sur des coupes longitudinales de l'apophyse mastoïde, on voit mieux encore les différences morphologiques entre la structure pneumatique et diploétique que sur des temporaux macérés. Les espaces celluleux pneumatiques sont grands, pâles et remplis d'air, tandis que ceux du diploé sont petits, remplis d'une masse rougeâtre ou jaune rougeâtre et donnent à la coupe l'aspect d'une section à travers un tube osseux.

Dans les cas pathologiques, la préparation de l'apophyse mastoïde se fait suivant le siège et l'étendue du foyer morbide. Un examen attentif de l'apophyse mastoïde est surtout nécessaire dans les inflammations purulentes de l'oreille moyenne et de ses suites et à la vérité, si même, pendant la vie, il ne s'est montré aucun symptôme d'affection mastoïdienne. Dans les inflammations purulentes aiguës de l'oreillle moyenne, l'antre et les cellules pneumatiques sont essentiellement remplies de pus ou de sécrétions muco-purulentes ; le revêtement des espaces celluleux est rouge et gonflé. Dans les suppurations chroniques de la caisse, les espaces celluleux sont souvent également remplis de pus. Le revêtement muqueux des cellules mastoïdiennes paraît d'un rouge sombre, gonflé, hypertrophié ou atteint de dégénérescence polypeuse (Trautmann). On trouve encore pendant la durée de la suppuration, mais le plus souvent seulement après son évolution (beaucoup plus rarement dans les catarrhes non purulents), l'antre et les cellules mastoïdiennes remplies complètement d'un tissu conjonctif de néo-formation, gélatineux ou fasciculé. Si après une longue durée de ces proliférations conjonctives, elles passent à l'ossification, toute l'apophyse mastoïde est transformée en une masse osseuse uniforme dans laquelle, sur des coupes à la scie, les espaces celluleux manquent complètement ou n'existent qu'en très petit nombre. (Eburnation de l'apophyse mastoïde.)

En cas de carie et de nécrose de l'apophyse mastoïde, après l'ouverture préalable de l'antre par en haut, la couche corticale de la face externe de l'apophyse mastoïde est enlevée, avec la gouge et la pince, pour permettre de voir l'étendue de la maladie osseuse. Si la couche externe de l'apophyse mastoïde est perforée par une ouverture fistuleuse, par l'élargissement du trou osseux qui existe déjà, l'intérieur de l'apophyse mastoïde doit être mis à nu au moyen de la pince et en introduisant le stylet avec précaution, il faut rechercher s'il existe un séquestre mobile ou encore adhérent, si après l'enlèvement de celui-ci les parois osseuses de la cavité sont rugueuses ou déjà recouvertes d'un tissu de granulations lisse. En

même temps, à l'aide du stylet, on détermine la direction et la longueur de quelques trajets fistuleux entre l'apophyse mastoïde et le conduit auditif externe ou le sinus transverse et dans les cas de formation multiple de fistules dans les environs de l'oreille, on apprécie les rapports de celles-ci avec l'apophyse mastoïde ou avec d'autres parties du temporal par la préparation anatomique et la mise à nu des conduits fistuleux.

Comme dans les processus cario-nécrotiques, on procède de la même façon en cas de masses cholestéatomateuses dans l'apophyse mastoïde, qui parfois peuvent être enlevées, sous forme de tumeurs blanches ou blanc jaunâtre, irisées, à la face supérieure de la cavité de l'apophyse mastoïde, recouverte par un tissu cicatriciel lisse, gris tendineux. Plus souvent on trouve dans l'apophyse mastoïde des masses caséeuses, informes, traversées par des restes de séquestre, à côté de produits de rétention dans la caisse. Après l'enlèvement de ces masses, le temporal montre très souvent une série de cavités et d'anfractuosités, s'étendant au delà des limites de l'apophyse mastoïde, qui se produisent en partie par la fonte des cavités de l'apophyse, de la caisse et du conduit auditif externe.

11. Préparation du labyrinthe.

a) Préparation du labyrinthe osseux.

La préparation du labyrinthe osseux d'un rocher de nouveau-né est beaucoup plus facile que celle d'un rocher d'adulte ; car chez le nouveau-né, l'os de revêtement qui enveloppe le labyrinthe est encore spongieux, mou et n'est que lâchement uni à la coque du labyrinthe, tandis que chez l'adulte, le labyrinthe est si intimement soudé avec la masse osseuse solide qui l'entoure, que toute trace de démarcation entre la coque du labyrinthe et l'os de revêtement a complètement disparu. Aussi, lorsque l'on opère sur un rocher de nouveau-né, arrive-t-on, même sans s'y être spécialement exercé, à dégager les contours du labyrinthe osseux, en enlevant prudemment l'os poreux de revêtement, à l'aide d'un petit couteau court et effilé (1).

Le mieux est de commencer, sur un rocher de nouveau-né, par mettre à découvert les canaux demi-circulaires et d'abord le supérieur. La situation est indiquée par l'éminence arquée et par la dépression terminée en cul-de-sac, située sous elle et nommée *fossa subarcuata* (fig. 21, p. 27). On enlève d'abord, à l'aide du couteau, couche par couche, la substance osseuse spongieuse et molle située derrière ce canal, jusqu'à

(1 D'après Ilg et Hyrtl, la préparation est rendue très facile, lorsque le rocher a été soumis au préalable à l'ébullition, pendant une heure, dans la lessive de potasse ; les pièces prennent cependant ainsi une teinte jaunâtre.

ce que l'on arrive, d'une part, au point où s'unissent les canaux supérieur et postérieur et, d'autre part, à la paroi compacte du canal horizontal Puis on s'occupe à dégager le canal postérieur antéro-postérieur ; la branche supérieure de celui-ci fait saillie à la face postérieure de la pyramide et peut donc être isolée sans difficulté. L'arc et la branche inférieure de ce canal sont, au contraire, entourés d'une couche épaisse d'os de revêtement, qui doit être soigneusement enlevée, jusqu'à ce que la branche inférieure de ce canal soit aussi dégagée. Pour préparer le

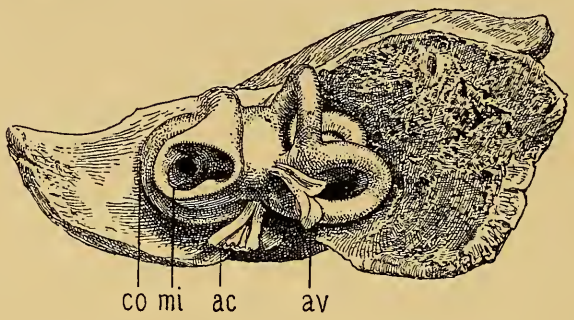

Fig. 92.

Aspect postérieur du labyrinthe osseux du nouveau-né avec les trois canaux demi-circulaires, le limaçon et les aqueducs. Double grossissement. co = limaçon. mi = meat auditif interne. ac = aqueduc du limaçon av = aqueduc du vestibule.

canal horizontal dont la branche externe fait saillie à la face interne de la caisse derrière la fenêtre ovale, on enlève couche par couche la masse osseuse qui reste encore derrière ce canal et au-dessous de lui ; la différence de structure qui existe entre l'os de revêtement poreux et les parois compactes des canaux demi-circulaires, constitue un point de repère important pour cette préparation.

Lorsque les canaux demi-circulaires sont isolés dans leurs grandes lignes, on passe à la préparation plus délicate de la pièce. On dégage d'abord l'espace situé sous le canal supérieur, en perforant la masse osseuse à ce niveau, à l'aide d'un poinçon droit, très pointu, ou du trépan. On introduit ensuite une fine lime arrondie dans l'orifice obtenu et ce qui reste de l'os de revêtement est limé jusqu'à la concavité du canal.

Il est plus difficile d'isoler le canal postérieur, parce que la branche interne du canal horizontal croise le canal postérieur et pénètre en partie dans l'espace limité par sa concavité. Pour dégager le canal postérieur, on enlève, à l'aide d'un canif pointu, la substance osseuse comprise entre la branche interne du canal horizontal et les deux branches du canal postérieur, jusqu'à ce que l'on ait obtenu deux ouvertures en forme de fente ; celles-ci, que l'on élargit à l'aide d'une étroite

lime plate, séparent l'un de l'autre les deux canaux. Les restes de l'os subsistant encore entre les deux canaux sont enlevés en partie à la pointe du couteau, en partie à l'aide d'une fine lime. On perfore ensuite perpendiculairement, à l'aide du trépan ou d'un instrument pointu en forme de poinçon, la masse osseuse molle, située à l'intérieur du canal horizontal et l'on isole aussi ce dernier à l'aide d'une lime arrondie. Enfin on achève de préparer la partie postérieure du labyrinthe osseux, en limant et en raclant soigneusement, à l'aide d'un racloir approprié (fig. 13), les inégalités existant encore à la surface des canaux.

Pour préparer la coque du limaçon chez le nouveau-né, on enlève à l'aide d'un petit couteau court, pointu, le tissu mou de revêtement en commençant au promontoire ou au sommet de la pyramide, jusqu'à ce que l'on arrive au tour de spire inférieur. Le tissu intermédiaire poreux, à grandes alvéoles, séparant la coque du limaçon de l'os de revêtement, la différence de texture entre la coque grisâtre, plus homogène, plus compacte que l'os de revêtement spongieux, permettent de distinguer plus facilement la coque du limaçon, au cours de l'opération. Cependant la préparation de celle-ci exige une grande prudence, car son tissu osseux compact n'a que l'épaisseur d'une feuille de papier, est très cassant et se brise à la moindre pression. Les inégalités de la surface des canaux isolés et du limaçon sont enlevées en les frottant soigneusement avec du fin papier à l'émeri.

Sur le rocher d'embryons de 6 à 8 mois, chez lesquels la coque du labyrinthe n'est entourée que d'une couche mince d'os de revêtement, le labyrinthe osseux est encore plus facile à isoler que sur le temporal de nouveau-né.

La préparation du labyrinthe osseux chez l'adulte est beaucoup plus difficile, car ici, coque du labyrinthe et os de revêtement sont soudés en une masse osseuse extrêmement compacte, que l'on ne peut plus diviser anatomiquement. Si nous pouvons faire sortir de cette masse osseuse dure comme le rocher, la forme du labyrinthe osseux, nous ne retrouvons pas à beaucoup près, dans une pièce de ce genre, les véritables contours de la capsule labyrinthique. Cette méthode de préparation a donc bien moins de valeur, au point de vue anatomique, que la démonstration morphologique du labyrinthe à l'aide de pièces obtenues par corrosion; cependant pour être complet, nous avons cru ne pas pouvoir passer sous silence cette méthode de préparation du labyrinthe chez l'adulte.

Comme il n'est pas possible de trouver dans la masse du rocher d'adulte les limites de la coque labyrinthique, les canaux doivent être ouverts pour fournir les points de repère nécessaires à la préparation.

Dans ce but, on scie d'abord, à un centimètre en arrière de la saillie

du canal supérieur, la masse osseuse limitant en arrière les canaux. Puis en limant l'éminence arquée, on ouvre le canal supérieur à sa partie convexe. La fente qui se dessine ainsi est perpendiculaire à l'axe

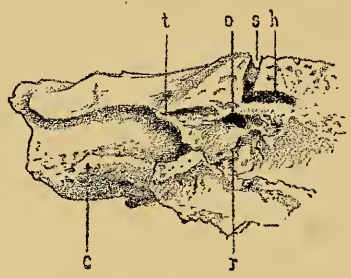

Fig. 93.

Paroi latérale de la pyramide. o = fenêtre ovale. r = fenêtre ronde. t = demi-canal pour le muscle tenseur du tympan. c = canal carotidien. s = canal demi-circulaire supérieur. h = canal demi-circulaire horizontal.

de la pyramide et nous donne la direction du canal supérieur. On peut facilement ouvrir ce canal dans toute sa longueur, en continuant à limer l'os dans la direction de la fente, en dehors jusqu'à la dilatation ampulaire d'un côté (fig. 93), en dedans jusqu'à l'union de ce canal avec le canal postérieur de l'autre côté (fig. 94).

La pièce est alors fixée dans l'étau, de façon que la face postérieure de la pyramide soit dirigée vers le haut. En limant la surface osseuse située derrière le trou auditif interne, on voit apparaître d'abord la branche supérieure, puis l'arc, enfin la branche inférieure du canal postérieur ouvert (fig. 94 h).

Fig. 94.

Paroi postérieure de la pyramide. c = méat auditif interne. o = canal demi-circulaire supérieur. h = canal demi-circulaire postérieur. e = sinus pétreux supérieur.

Il faut procéder maintenant à l'ouverture du canal horizontal, dont la préparation présente le plus de difficultés. La pièce est fixée

dans l'étau, l'extrémité postérieure de la pyramide regardant en haut; on lime la masse osseuse située latéralement par rapport à la courbe du canal postérieur et l'on voit apparaître le canal horizontal. Si l'on continue à limer dans la direction de la paroi interne de la caisse, la branche externe de ce canal (fig. 93 h) est aussi ouverte jusqu'à son embouchure dans le vestibule. La mise à découvert de la branche interne ne se fait que plus tard.

Lorsque l'on a ouvert les canaux de la manière indiquée, il faut, pour continuer leur préparation, que la masse osseuse située entre eux soit enlevée. Pour enlever en grande partie la masse osseuse située entre le canal supérieur et le canal horizontal, on fixe de nouveau la pièce dans l'étau, de manière que la face supérieure de la pyramide soit dirigée en haut.

On applique ensuite une fine scie courbe perpendiculairement et immédiatement derrière la cavité ouverte du canal demi-circulaire supérieur et l'on scie la masse osseuse compacte, mais seulement jusqu'au point d'union des canaux supérieur et postérieur. La scie est alors appliquée horizontalement, immédiatement au-dessus du canal horizontal et le trait de scie poussé jusqu'à la coupe verticale précitée; le fragment osseux compris entre le canal supérieur et le canal horizontal se détache alors.

Un deuxième trait de scie, dirigé verticalement vers le bas, en avant du canal supérieur, pénétrant à environ deux millimètres de profondeur jusque dans le voisinage du vestibule et prenant peu à peu, à mesure qu'il descend, la direction horizontale en avant, débarrasse également du tissu osseux voisin le côté antérieur du canal supérieur. La masse osseuse restant encore au-dessous du canal horizontal est enlevée au moyen de la lime et du poinçon.

La masse osseuse située dans les canaux est enlevée à l'aide du trépan; on perfore d'abord la surface osseuse placée sous le canal supérieur, puis celle située en dedans du canal horizontal. Le trou est alors élargi à l'aide de limes rondes de plus en plus fortes et on lime le tissu osseux jusqu'à ce qu'il ne reste plus qu'une mince lamelle osseuse en dessous des canaux ouverts.

Le plus difficile est d'isoler le côté concave du canal postérieur et de la branche interne du canal horizontal. On arrive le plus rapidement au but, en perforant à l'aide d'un trépan très fin, dans la direction de la face interne de la caisse tympanique, la masse osseuse située en dedans du canal postérieur. La perforation doit être faite en deux points: immédiatement au-dessous de la branche supérieure et au-dessus de la branche inférieure. Entre les deux trous, se trouve encore dans la masse osseuse, la branche interne du canal horizontal.

Les deux ouvertures sont graduellement allongées à l'aide de fines limes arrondies, puis à l'aide d'une lime fine et étroite ; ce dernier instrument surtout sert à enlever la masse osseuse située entre la courbe du canal postérieur et la branche interne du canal horizontal. Les parties de l'os que l'on ne peut enlever à la lime sont détachées à l'aide de poinçons plus étroits et de racloirs (page 8). Ces instruments servent également à ouvrir la branche interne du canal horizontal.

On passe maintenant à la préparation de la coque osseuse du limaçon. Dans ce but, il faut enlever tout d'abord, en partie à la pince, en partie à la lime et au poinçon, le tissu osseux diploétique qui s'étend depuis le sommet de la pyramide jusqu'à la coque compacte du labyrinthe. Cependant la lamelle osseuse compacte de la paroi postérieure de la pyramide, qui sert de base au limaçon et contribue à former le conduit auditif interne, doit être conservée Ce résultat s'obtient le plus simplement en enlevant avec un large poinçon le tissu osseux diploétique renfermé entre cette lamelle et la coque compacte du limaçon. A l'aide du poinçon et de la lime, on peut bien obtenir de la masse osseuse extrêmement compacte qui entoure la cavité du limaçon, la forme générale du limaçon avec ses tours de spire ; mais comme chez l'adulte, il n'est pas possible de trouver une ligne de démarcation entre la coque du limaçon et l'os de revêtement, toutes les préparations de ce genre doivent être considérées comme artificielles. Pour pouvoir obtenir les tours de spire du limaçon dans leur situation normale, il est nécessaire de les ouvrir; à l'aide de la lime et du poinçon et en commençant à la fenêtre ronde, on ouvre le tour inférieur sur une largeur de 1/2 millimètre et en partant de ce point, on continue à limer les tours de spire jusque près du sommet du limaçon. Ce n'est que quand les tours de spire sont ouverts par le même procédé, de façon que l'on voie nettement à travers la fente les bords de la lame spirale osseuse, qu'on peut enlever soigneusement à la lime la masse osseuse située entre les tours ouverts, pour donner extérieurement à la préparation la forme du limaçon. Cette substance osseuse est surtout développée entre le premier et le deuxième tour.

Les trépans de dentiste conviennent aussi pour la préparation du labyrinthe osseux. Armés de trépans à archets et de fraises de différentes formes, ils permettent, pour peu qu'on soit suffisamment exercé, de mettre rapidement à découvert la coque du labyrinthe.

On peut considérer comme des modèles de préparations parfaitement réussies du labyrinthe, les célèbres petites collections de l'anatomiste Ilg, de Prague, dont l'une se trouve au Musée de Prague et l'autre, qui fut antérieurement à l'Académie Joséphine, est actuellement au Musée anatomique, à Vienne.

Mise à découvert du vestibule. En enlevant par un trait de scie à direction horizontale et concave en haut, la voûte du vestibule située entre le canal (supérieur) transversal et le limaçon, de sorte que la coupe passe au-dessus de la fenêtre ovale, on obtient une vue de la cavité vestibulaire. On peut voir, à la partie postérieure, les trois orifices ampulaires et les deux embouchures des canaux, en avant, l'entrée de la rampe vestibulaire du limaçon, à la paroi externe (fig. 96 o), la fenêtre ovale, à la paroi inférieure, l'origine de la lame spirale osseuse (sp) et la fente résultant de la macération de l'origine de la membrane spirale (lame spirale secondaire). Cette fente établit sur le temporal macéré la communication, connue depuis très longtemps, entre le vestibule et la rampe tympanique du limaçon, en dedans de la fenêtre ronde.

Cependant cette préparation est tout à fait insuffisante pour l'étude détaillée du vestibule et du limaçon. Pour se rendre bien compte de la

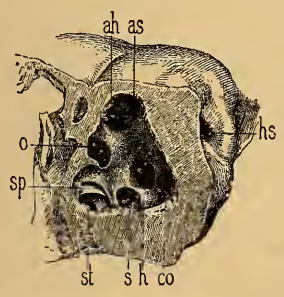

Fig. 95.

Coupe transversale à travers le vestibule; vue de la paroi postérieure du vestibule. (Double grossissement.) o = fenêtre ovale, ah = ampoule horizontale. as = ampoule supérieure. s = orifice ampulaire du canal postérieur. h = embouchure du canal horizontal. co = embouchure commune des canaux transversal et antéro-postérieur. sp = commencement de la lame spirale dans le vestibule. st = rampe tympanique du limaçon. hs = *hiatus subarcuatus*. (D'après une pièce de ma collection.)

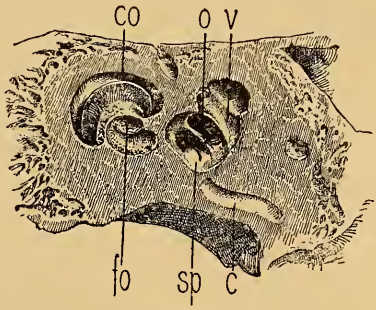

Fig. 96.

Coupe suivant le grand axe de la pyramide. Vue de la moitié latérale. La coupe traverse le milieu du vestibule et le tour de spire inférieur du limaçon. (Double grossissement). v = vestibule. o = fenêtre ovale. sp = paroi inférieure du vestibule avec l'origine de la lame spirale. c = canal demi-circulaire inférieur. co = tour de spire le plus inférieur avec la lame spirale. fo = lame criblée spiroïde. (D'après une pièce de ma collection.)

situation qu'occupent dans le vestibule les fossettes semi-elleptique et hémisphérique, les orifices ampulaires et les embouchures des canaux, les fenêtres labyrinthiques etc., il faut pratiquer des coupes à travers le vestibule et le limaçon, sur plusieurs rochers et dans trois directions différentes. On fait les coupes à l'aide de fines scies courbes, soit sur des temporaux secs, soit sur des temporaux ayant séjourné dans l'eau pendant 24 heures.

Si l'on fait passer une coupe transversale à travers le vestibule au niveau du bord postérieur de la fenêtre ovale, on distingue sur la paroi postérieure du vestibule et aux points où cette paroi se continue avec les parois supérieure et inférieure (fig. 95), les orifices ampulaires du canal supérieur (as), du canal horizontal (ah) et du canal postérieur (s), les embouchures du canal horizontal (h) et du canal commun résultant de l'union du canal supérieur et postérieur (co). Tous ces orifices sont groupés comme le montre la figure ci-jointe.

A la partie antérieure de la coupe transversale (face antérieure du vestibule), on reconnaît le commencement de la lame spirale osseuse, l'entrée de la rampe vestibulaire du limaçon et au milieu de cette entrée, une partie de la fossette hémisphérique.

Une coupe antéro-postérieure suivant le grand axe de la pyramide, passant par le milieu du vestibule, parallèle par conséquent à la paroi médiane du vestibule, montre sur la partie latérale de la coupe, les détails des parois externe et inférieure du labyrinthe (fig. 96) : la fenêtre ovale (o), au-dessous d'elle, sur le plancher du vestibule, la fente (sp) signalée plus haut, qui conduit à la rampe tympanique, les orifices ampulaires des canaux supérieur et horizontal situés sur la paroi externe du labyrinthe, au-dessus de la fenêtre ovale, la coupe de la branche inférieure du canal postérieur (c) et le tour de spire le plus inférieur du limaçon (co), coupé obliquement avec le *tractus spiralis foraminulentus* (lame criblée spiroïde) (fo).

Sur la paroi médiane du vestibule (fig. 97), on distingue des

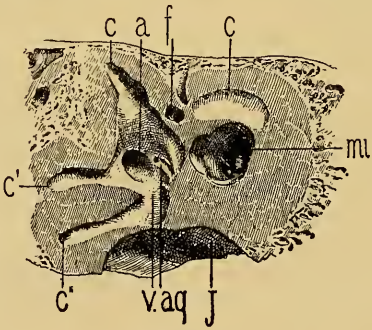

Fig. 97.

Coupe antéro-postérieure suivant le grand axe de la pyramide. Vue de la face interne de section. v = paroi interne du vestibule avec la fossette hémielliptique. cc'c'' = section des canaux osseux demi-circulaires. a = embouchure du canal commun. aq = orifice vestibulaire de l'aqueduc du vestibule avec le prolongement en gouttière dirigé vers le bas, à la paroi interne du vestibule. mi = section du méat auditif interne. c (devant) = portion du tour de spire inférieur. f = section du canal facial j = fosse jugulaire.

parties des fossettes hémielliptique et hémisphérique, la section oblique des canaux, l'orifice vestibulaire de l'aqueduc du vestibule, les sections

du méat auditif interne et du canal facial. Il est évident que l'aspect des parois externe et interne du labyrinthe varie, suivant que la section est plus rapprochée de la paroi médiane ou latérale et d'après son degré d'obliquité.

Les coupes à travers le limaçon se font ou bien dans la direction transversale perpendiculairement au grand axe de la pyramide, ou bien dans la direction horizontale ; il faut se rappeler alors que le sommet du limaçon se trouve à la même hauteur que le canal du muscle tenseur du tympan (v. fig. 42, p. 44). L'intérieur du labyrinthe présente un aspect différent, suivant que la section a ouvert les rampes du limaçon à côté de la columelle ou passe par l'axe même de la columelle. Cette dernière coupe (fig. 98 et 99) fait voir nettement les rapports de la columelle avec la lame spirale osseuse et le diamètre de la columelle;

Fig. 98.

Coupe de la coque osseuse du limaçon, de la columelle avec la lame spirale osseuse. i = conduit auditif interne. m = columelle.

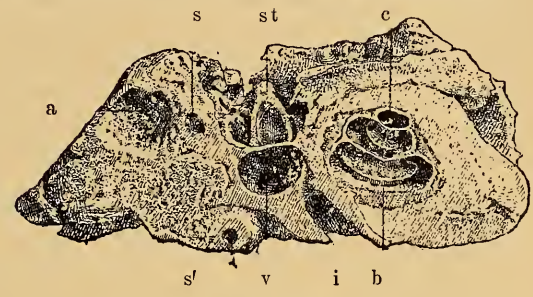

Fig. 99.

Coupe horizontale à travers le rocher d'un nouveau-né. (Double grossissement.) v = vestibule. b = base du limaçon. c = sommet du limaçon. ss' = orifices de section du canal supérieur. i = conduit auditif interne. st = étrier. a = antre mastoïdien.

à l'aide de la loupe, on peut y distinguer les canaux vasculaires et nerveux. Les coupes qui atteignent le limaçon en dehors de la columelle, permettent de reconnaître la face externe de la columelle et l'angle d'inclinaison sur cette columelle, de la lame spirale osseuse qui s'enroule autour d'elle. On obtient de telles pièces instructives, en faisant sauter par petites parcelles, à l'aide d'une petite pince à pointes fines, la coque osseuse du limaçon d'un temporal d'enfant ; il faut veiller surtout à conserver intacte la lame spirale. Ces pièces démontrent aussi les rapports du crochet de la lame spirale avec le sommet du limaçon.

On pratique, à travers la pyramide, dans la direction horizontale ou dans la direction antéro-postérieure, des coupes topographiques de tout le labyrinthe, qui font voir la situation réciproque des divers segments de la cavité labyrinthique. On obtient les coupes horizontales les plus favorables à travers le vestibule, le limaçon et

le conduit auditif interne, en faisant passer le trait de scie au milieu du conduit auditif interne et un peu au-dessus de la fenêtre ovale. Les coupes passant un peu plus bas, au milieu de la fenêtre ovale, n'atteignent que le tour de spire inférieur du limaçon. Deux sections antéro-postérieures parallèles, coupant le labyrinthe dans le sens du grand axe de la pyramide, suffisent pour apprendre à connaître, outre les détails déjà étudiés du vestibule, les particularités du limaçon coupé perpendiculairement à son axe et les sections transversales de la columelle.

b) Préparation du labyrinthe membraneux.

La préparation du labyrinthe membraneux compte parmi les plus difficiles de toutes celles qui ont pour objet l'organe auditif ; cependant on triomphe bien vite par l'exercice des obstacles auxquels on se heurte aux premiers essais. Voltolini (l. c.) a le premier proposé une méthode qui permet d'enlever ensemble de la cavité labyrinthique les trois canaux demi-circulaires membraneux intacts en même temps que l'utricule. Voici la méthode quelque peu modifiée : on commence par ouvrir le canal demi-circulaire supérieur, en enlevant prudemment, à l'aide d'une lime de dimension moyenne ou d'un court racloir, le tissu osseux au niveau de l'éminence arquée jusqu'à ce que le canal luise à travers la fine lame osseuse. On enlève de la même manière en limant et en raclant soigneusement la masse osseuse recouvrant les branches externe et interne du canal supérieur et tout le canal postérieur, jusqu'à ce que les deux canaux soient visibles par transparence. Ensuite la masse osseuse située au-devant du canal postérieur et au-dessus du vestibule est enlevée par couches minces, d'abord à l'aide de la gouge, puis dans les parties profondes, à l'aide d'un court racloir, jusqu'à ce que l'on puisse apercevoir par transparence la cavité vestibulaire. A l'aide d'un petit couteau pointu, on pratique dans la voûte du vestibule, un orifice de la grandeur d'une tête d'épingle environ, à l'endroit où la branche commune des canaux supérieur et postérieur s'ouvre dans ce dernier.

On introduit par cet orifice une fine aiguille à préparer, à l'aide de laquelle on détache les brides conjonctives qui unissent l'utricule et les ampoules aux parois osseuses du vestibule. Pour éviter de léser les saccules et les ampoules au cours de cette manœuvre, il faut bien maintenir la pointe de l'aiguille contre la paroi osseuse et ne détacher les brides conjonctives que par des mouvements de latéralité prudents et peu étendus. Alors seulement on peut briser avec précaution la voûte du vestibule, à l'aide d'un petit couteau pointu, introduit par cet orifice.

On ouvre ensuite les canaux supérieur et postérieur déjà visibles par transparence, en enlevant très prudemment, à l'aide d'un petit couteau pointu et court, sans léser les canaux membraneux, la mince lamelle osseuse qui reste encore. Puis toute la pièce est plongée dans l'eau d'une vaste capsule; à l'aide d'une aiguille à préparer, dont la pointe est légèrement recourbée, on fait sortir prudemment des canaux osseux et sans détruire leurs rapports avec les organes vestibulaires, les canaux membraneux, qui n'adhèrent que légèrement (v. la partie histologique) à une partie limitée de la paroi osseuse. Ce n'est que quand les deux canaux membraneux flottent librement dans l'eau qu'on retire la pièce de celle-ci et qu'on introduit soigneusement les deux canaux dans le vestibule à l'aide d'une aiguille.

Pour pouvoir préparer aussi le canal horizontal membraneux en même temps que l'utricule, il faut enlever par un trait de scie horizontal, le canal osseux supérieur maintenant inutile et la branche supérieure du canal postérieur avec la masse osseuse située entre les deux. Pour ne pas léser le canal horizontal, ce trait de scie doit passer un peu au-dessus de la branche externe de ce canal qui fait saillie à la paroi interne de la caisse tympanique, derrière la fenêtre ovale. En raclant et en limant lentement la surface de section, on voit apparaître bientôt par transparence, le canal horizontal; on l'ouvre jusque dans le vestibule en prenant les précautions indiquées plus haut, ensuite on enlève sous l'eau le canal membraneux et on l'introduit également dans le vestibule.

Les canaux, les ampoules et l'utricule constituent maintenant un peloton tassé dans le vestibule. Pour retirer cet ensemble intact du vestibule, on détache prudemment sous l'eau, à l'aide d'une aiguille maintenue au contact de la paroi osseuse, les adhérences qui persistent encore entre les organes membraneux et la paroi osseuse du vestibule et que l'on peut voir à la loupe. On fait sortir alors tout le peloton du vestibule et on le place dans un verre de montre rempli d'eau. Le labyrinthe pelotonné sur lui-même est alors déroulé, non pas à l'aide d'aiguilles, mais par de légères secousses imprimées au verre de montre et par des gouttes d'eau que l'on fait tomber d'une hauteur déterminée, jusqu'à ce que le saccule et les canaux aient pris leur position normale. La pièce peut être conservée dans l'alcool, dans un vase de verre de dimensions appropriées (fig. 6 de la table des préparations) ou bien enfermée comme préparation microscopique. Cette méthode est recommandable seulement pour la démonstration purement anatomique du labyrinthe membraneux. Mais pour des cas pathologiques, où il ne s'agit pas seulement de reconnaître des altérations délicates de structure du labyrinthe membraneux, mais aussi de constater des

processus pathologiques de la paroi osseuse du labyrinthe et leurs rapports avec le labyrinthe membraneux (tissu conjonctif et tissu osseux de nouvelle formation dans le labyrinthe), il faut préférer l'examen histologique de coupes décalcifiées du labyrinthe. (Voyez la partie histologique.)

Si dans la préparation du labyrinthe membraneux, on ne se propose pas de respecter les rapports réciproques des organes membraneux, on peut simplement, de la manière suivante, préparer les canaux et les ampoules sans l'utricule. Sur la pyramide d'un temporal frais placé sur un plan résistant, on applique perpendiculairement une gouge de 2 à 3 centimètres de largeur, à quelques millimètres au-devant de l'éminence arquée supérieure, donc au-dessus du milieu du vestibule, et d'un coup on fait sauter tout le labyrinthe en deux parties. Ces deux fragments sont placés dans l'eau et remués jusqu'à ce que l'on voie flotter des parties de l'utricule, des ampoules et les extrémités des canaux membraneux. Les canaux membraneux sont, il est vrai, fixés en un point limité de la paroi des canaux osseux, mais il est très facile de les en détacher. En saisissant alors l'ampoule à l'aide d'une fine pincette, on peut, en tirant prudemment et pas trop vite, extraire les trois canaux membraneux des canaux osseux et les soumettre à l'examen microscopique. Cependant on n'obtient ainsi que des fragments de l'utricule et du saccule, mais ils suffisent dans plusieurs cas pour l'examen au point de vue de l'histologie pathologique.

Si l'on se propose au contraire d'obtenir aussi intacts que possible, les saccules du vestibule, sans tâcher de conserver leurs rapports avec les canaux, on détache de la manière indiquée au début, à l'aide d'une fine aiguille, par une petite ouverture pratiquée à la paroi supérieure du labyrinthe, les liens conjonctifs qui unissent les saccules aux parois labyrinthiques. On élargit ensuite l'ouverture osseuse, on divise les adhérences qui subsistent encore et on place dans l'eau les saccules retirés du vestibule. On recueille souvent ainsi l'utricule absolument intact; quant au saccule, plus étroitement uni à la paroi labyrinthique, on n'en obtient que des fragments. On ne réussit à extraire les saccules du vestibule, par la fenêtre ovale, après enlèvement de l'étrier et du tissu osseux entourant la fenêtre ovale, que si l'on s'est longuement exercé à cette préparation et qu'on l'exécute avec de grandes précautions; cependant il existe, entre la paroi externe du labyrinthe et les saccules, un plus grand espace périlymphatique (Steinbrügge) qui facilite la mise à découvert de la face latérale des saccules.

Pour l'étude sommaire du labyrinthe frais dans la Salle de préparation, Rüdinger (l. c.) applique une gouge, de grandeur moyenne, horizontalement sur le bord latéral du conduit auditif interne, à sa partie supérieure et l'enfonce d'arrière

en avant dans une direction horizontale. On fait ainsi sauter la moitié supérieure du labyrinthe osseux ; le vestibule et le limaçon sont ouverts. On peut alors, la pièce étant placée dans l'eau, extraire, à l'aide de l'aiguille et de la pincette, des fragments des canaux membraneux, des saccules et du limaçon.

La préparation du limaçon à l'état frais présente des difficultés, en ce sens que l'ouverture de la coque du limaçon s'accompagne fatalement de lésions des membranes de ce dernier. Malgré cela la préparation anatomique est indispensable pour l'étude de sa structure. Pour obtenir intacte une partie au moins de la lame spirale membraneuse, après avoir enlevé la paroi supérieure du méat auditif interne, au-dessus du point d'entrée du rameau cochléaire dans la columelle, on ouvre le tour de spire inférieur, à l'aide d'une gouge étroite ou du poinçon. L'ouverture est élargie, jusqu'à ce que l'on puisse y introduire une aiguille légèrement courbée, qui sert à détacher le bord élargi de la lame spirale membraneuse de la paroi externe du limaçon. Quand cela est fait au niveau du segment supérieur du tour de spire inférieur, on fait sauter cette partie de la coque du limaçon par petites parcelles, à l'aide d'une petite pince osseuse à pointes fines ; partant de ce point on continue dans les tours de spire suivants à détacher la lame spirale, à diviser le tissu de soutien, à faire sauter la coque du limaçon. Ainsi se trouve dégagée la partie supérieure de ce dernier, tandis que la partie inférieure des tours de spire reste encore unie à la coque. Partant d'en haut, on essaie maintenant de détacher également de l'os, aussi loin que possible, à l'aide d'une aiguille à préparer, la partie inférieure de la lame spirale, puis on coupe, à l'aide d'un petit couteau, la base de la columelle, tout contre le conduit auditif interne ; tout le contenu du limaçon, à l'exception de la partie du premier tour de spire qui touche à la fenêtre ronde, peut alors être enlevé à l'aide d'une fine pincette.

Le limaçon enlevé est placé dans l'alcool dilué et en agitant légèrement le liquide, on voit la lame membraneuse spirale se déplisser. Un faible grossissement à la loupe montre très nettement la lame spirale osseuse et membraneuse en rapport avec la columelle. On peut enlever à l'aide de ciseaux des morceaux de cette lame membraneuse et les soumettre à l'examen microscopique. Cette méthode ne convient cependant qu'exceptionnellement pour des recherches anatomo-pathologiques. Pour l'étude des altérations histologiques, des coupes microscopiques de tout le limaçon (voyez la partie histologique) sont de beaucoup préférables.

On peut enlever avec grande facilité et d'une manière très complète le limaçon membraneux avec son enveloppe, de l'organe auditif foetal (5me ou 6me mois); la coque cartilagineuse encore mince est fendue à l'aide de deux aiguilles à préparer et séparée de l'enveloppe membra-

neuse du limacon. On réussit de même à retirer le limaçon membraneux intact du rocher du nouveau-né, plus rarement du rocher d'adulte, lorsque la pyramide a été durcie d'abord pendant 2 à 3 semaines dans une solution à 2 % d'acide chromique et lentement décalcifiée ensuite par l'acide nitrique ou chlorhydrique, jusqu'à ce que l'on puisse enlever couche par couche la coque du limaçon à l'aide de l'aiguille et de la pincette. Je possède dans ma collection plusieurs préparations du limaçon obtenues de cette manière.

Récemment Katz (1) a publié une méthode de préparation du labyrinthe membraneux, qui consiste à mettre à découvert les organes membraneux, par corrosion de la coque osseuse du labyrinthe. Un rocher frais ou un rocher d'adulte conservé depuis longtemps dans l'alcool est décalcifié pendant 6 à 8 jours dans l'acide chlorhydrique (15 à 25 %). Pour un rocher d'enfant on prend l'acide chlorhydrique à 8-12 %. On ajoute alors au liquide de l'acide nitrique à 10-15 % ; on laisse la pièce dans ce mélange pendant 8 à 14 jours, jusqu'à ce qu'elle soit transformée en une masse gélatineuse.

Après avoir déversé le liquide corrosif, on place la pièce dans l'eau, on enlève prudemment sous celle-ci, à l'aide de l'aiguille et du pinceau, les parties osseuses ramollies, en ne conservant de l'os que ce qui est nécessaire pour maintenir ensemble les diverses parties de la pièce. On obtient ainsi, non pas toujours réunis, mais au moins en partie, les saccules membraneux, les ampoules et les canaux ; on voit surtout clairement les divisions du rameau vestibulaire qui traversent la masse du rocher et le nerf facial. Pour conserver la préparation, on recommande une solution d'acide chromique à 2 %. Dans les essais que j'ai tentés, je n'ai jamais obtenu que des fragments du labyrinthe membraneux.

Gustave Alexander (2) a indiqué la méthode suivante, avec laquelle il a réussi, au moyen de l'aiguille et de la pincette, à préparer le labyrinthe membraneux au point de vue de sa situation topographique.

On débarasse le rocher frais des parties osseuses et des parties molles superflues, on enlève l'étrier, on élargit artificiellement la fenêtre ovale et on détruit la membrane du tympan secondaire. On place ensuite la pièce pendant 2-3 jours dans de l'alcool à 60 % et de là on la décalcifie dans le mélange suivant : acide chromique 3-5 grammes, acide nitrique 20-30 ccm., eau 150 ccm. Le liquide doit être toujours renouvelé, aussitôt que la solution de rouge devient verte. Lorsque la décalcification est complète, la solution renouvelée conserve sa coloration rouge. Après une décalcification subséquente (1-2 jours pour les embryons, 2-5 jours pour les pièces provenant d'enfants, 7-10 jours pour celles provenant d'adultes), la préparation est lavée pendant quelques heures dans de l'eau courante et durcie dans de l'alcool progressivement concentré.

---

(1) Beitrag zur anatomischen Präparation des häutigen Labyrinths (M. f. O. 1887, n° 7).

(2) Beitrag zur makroskopischen Präparation des häutigen Labyrinthes des Menschen (Archiv f. Anatom. ù Physiol. 1895).

Comme avantage de cette méthode, Alexander indique : le bon travail de contrôle du procédé de décalcification, la décalcification rapide et complète, la différenciation nette et colorée des parties.

Une autre méthode de préparation du labyrinthe membraneux par corrosion, méthode proposée par Barth, se trouve décrite dans le chapitre « Préparation de pièces par corrosion de l'organe auditif. »

Les coupes de rochers décalcifiés, dont les organes labyrinthiques ont été durcis avant la décalcification de l'os, sont très instructives pour l'étude macroscopique et pour la topographie du labyrinthe membraneux. Nous renvoyons à la partie histologique de ce travail pour la technique chimique de ce procédé, en faisant seulement remarquer ici que lorsqu'on place la pyramide décalcifiée et déshydratée par l'alcool dans une solution de celloïdine, celle-ci pénètre dans les cavités du labyrinthe; quand elle est durcie dans l'alcool dilué (70°), les organes membraneux du labyrinthe sont fixés de telle sorte qu'ils occupent sur des coupes leur situation normale.

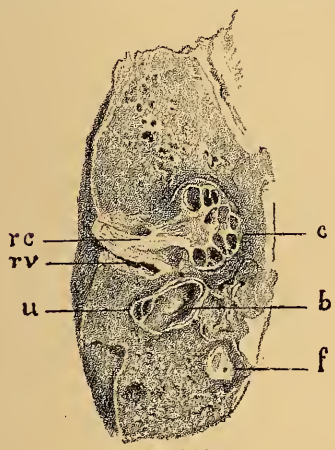

Fig. 100.

Section horizontale à travers un rocher de nouveau-né durci, puis décalcifié. Moitié inférieure. u = coupe de la partie inférieure de l'utricule. b = plancher du vestibule avec le commencement de la lame spirale. c = limaçon. rc = rameau cochléaire. rv = rameau vestibulaire.

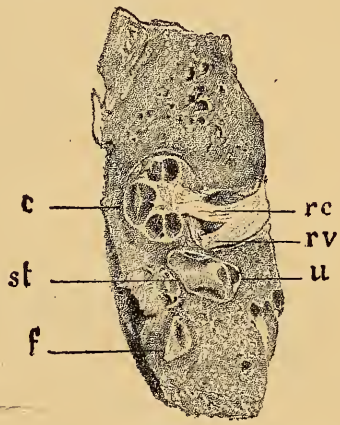

Fig. 101.

Moitié supérieure de la même pièce. u = utricule situé dans le vestibule. st = coupe de la platine de l'étrier. c = limaçon. rc = rameau cochléaire. rv = rameau vestibulaire. (D'après une pièce de ma collection.)

Les rochers de nouveau-nés conviennent surtout pour des coupes de ce genre; ils sont décalcifiés beaucoup plus rapidement que ceux des adultes.

En pratiquant une coupe horizontale à travers le conduit auditif interne, la columelle, le vestibule, la fenêtre ovale et l'étrier, on obtient de très belles préparations; conservées dans l'alcool dilué, elles sont fort utiles dans un but de démonstration, surtout vues à la loupe.

Les figures 100 et 101 montrent clairement la disposition des organes membraneux du labyrinthe. On voit, dans le vestibule, au sein de la masse transparente de celloïdine, l'utricule transversalement coupé (u); dans le segment supérieur de la pyramide (fig. 101 u) il occupe la plus grande partie du vestibule, sous forme de sac allongé, tandis que dans le segment inférieur (fig. 100 u) il ne prend qu'une petite partie de l'espace médian. La coupe du limaçon, de la columelle (c) et du conduit auditif interne permet de reconnaître la disposition des tours de spire, le mode d'attache de la lame spirale membraneuse et de la membrane de Reisner; enfin l'on voit, dans le conduit auditif interne, le nerf auditif et sa division en rameau vestibulaire (rv) et rameau cochléaire (rc). En s'aidant simplement de la loupe, on peut poursuivre les faisceaux nerveux reconnaissables à leur teinte légèrement verdâtre, d'une part, jusque dans le vestibule, d'autre part, à travers la columelle jusque dans la lame spirale osseuse.

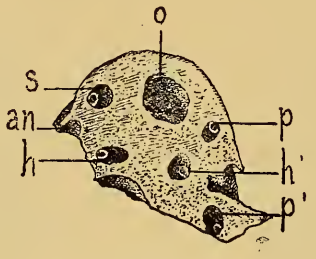

Fig. 102.

Situation topographique des canaux membraneux dans les canaux osseux. Coupe à travers la partie postérieure de la pyramide décalcifiée d'un nouveau-né. O. D. s = coupe du canal supérieur. h.h' = coupes du canal horizontal. pp' = coupes du canal postérieur. o = *fossa subarcuata*. an = paroi interne de l'antre mastoïdien. (D'après une préparation de ma collection.)

Pour l'étude de la situation topographique des canaux, des ampoules et des saccules, il est recommandable de préparer une série de coupes transversales à travers la pyramide décalcifiée et pénétrée de celloïdine d'après la méthode indiquée. Lorsque l'on pratique une section transversale à travers la partie postérieure de la pyramide, à 2 ou 3 millimètres derrière le canal supérieur, on obtient une préparation sur laquelle on peut (comme le montre la figure 102) constater le rapport du diamètre du canal membraneux avec le canal osseux, et le mode d'attache des canaux membraneux en un point de la paroi osseuse. Une coupe transversale plus antérieure, immédiatement derrière le canal supérieur et derrière la fenêtre ovale (voyez fig. 103) atteint la partie postérieure du vestibule, où l'on voit la section de l'utricule (u) avec la citerne périlymphatique située entre celle-ci et la paroi externe

du vestibule, en outre l'ampoule du canal postérieur (ai), celle du canal horizontal (ah), la branche interne de ce canal (ch) et une partie de l'aqueduc intratemporal du vestibule (aq).

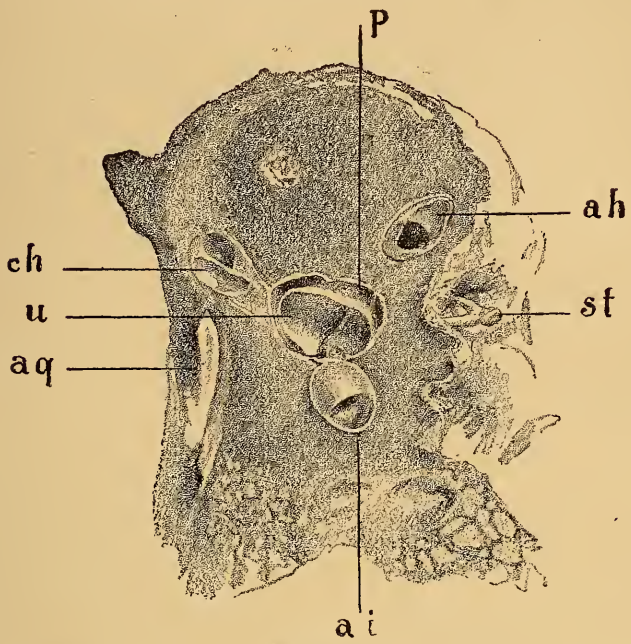

Fig. 103.

Coupe transversale à travers la partie postérieure du vestibule, derrière la fenêtre ovale. u = utricule. p = citerne perilymphatique. ah = ampoule horizontale. ch = coupe du canal horizontal. ai = ampoule inférieure. st = étrier. aq = coupe de l'aqueduc du vestibule. (D'après une pièce de ma collection.)

12. Préparation de l'aqueduc du vestibule et du limaçon.

(Conduit endo- et périlymphatique.)

La préparation des aqueducs du labyrinthe compte parmi les tâches les plus difficiles de la technique des préparations de l'organe auditif. Cela ressort de ce fait digne de remarque, que l'importante découverte anatomique du génial Dominique Cotugno et sa description détaillée des aqueducs du labyrinthe, (1) enrichie de dessins, ont été pendant presque tout un siècle négligées par les anatomistes. Malgré les données confirmatives de F. Meckel, de Hyrtl (2) et de Van den Brœck,

(1) De aquaeductibus auris humanae internae. Viennae 1774.

(2) Vorläufige Mittheilungen über das Knochenlabyrinth der Säugethiere. Med. Jahrbücher 1843.

dont le remarquable mais peu connu Atlas anatomique de l'organe auditif (1) contient à la planche 9, une bonne représentation du sac intradural de l'aqueduc du vestibule, les aqueducs du vestibule étaient encore considérés; il y a quelque dizaines d'années, comme des canaux veineux ou des fentes osseuses renfermant des prolongements du périoste. Ce fut seulement par la remarquable monographie de A. Bottcher, auteur de la découverte des canalicules membraneux de l'aqueduc du vestibule qui s'ouvrent dans les saccules vestibulaires « Entwicklung und Bau des Gehörlabyrinths » (Leipzig 1863), ensuite par les études anatomiques de C. Hasse (1870-73), par les travaux de E. Zuckerkandl et de Weber-Liel (M. f. O. 1869, n° 8) et enfin par la récente publication de Rüdinger (2) que la découverte de Cotugno fut confirmée sur tous les points ; c'est à Zuckerkandl surtout que revient le mérite d'avoir fourni par sa remarquable exposition du sujet, quelques points de repère précis pour la préparation de l'aqueduc du vestibule.

a) Aqueduc du vestibule.

Lorsqu'on dirige un trait de scie à travers la pyramide du rocher, le long de son grand axe et parallèlement à sa face postérieure, divisant ainsi le vestibule en deux moitiés, on trouve à la paroi interne du vestibule, en avant et au-dessous de l'embouchure commune des canaux supérieur et postérieur, le petit orifice interne de l'aqueduc du vestibule qui se prolonge en fourche vers le bas (fig 104). Cet orifice mène à un petit canal très étroit, dans lequel on peut rarement faire passer une scie. Ce canal décrit une courbe légère dans la masse osseuse du rocher située en avant du canal postérieur (antéro-postérieur) et se termine par un élargissement en fente (*Apertura externa aquæduct, vestibuli*), à la face postérieure de la pyramide, derrière le trou auditif interne (fig. 21, page 27).

Ce canal osseux renferme le canalicule membraneux, extrêmement étroit de l'aqueduc du vestibule. Pour isoler le canalicule osseux sur des temporaux macérés, depuis l'orifice externe de l'aqueduc du vestibule (fig. 105 av) jusqu'à son embouchure dans le vestibule (o), la lamelle osseuse, limitant en arrière l'orifice externe, est enlevée à l'aide

(1) Ontleekundige en Physiologische Beschrijving van het zintuig des Gehoors, door Dr. J. K. van den Broeck. (Arnhem, 1853). M. le docteur Moll, d'Arnhem, m'a fait présent pour ma bibliothèque otologique d'un excemplaire de cet ouvrage rare.

(2) Ueber die Abflusscanäle der Endolymphe des inneren Ohres « (Sitzungsbericht der kgl. bayer. Akademie der Wissensch. 1887, Heft 3).

d'un large poinçon et l'espace triangulaire de cette fente (av) est mis à découvert jusqu'à la partie étroite du canalicule osseux. A partir de ce point la préparation ne doit se faire que par petites portions à la fois,

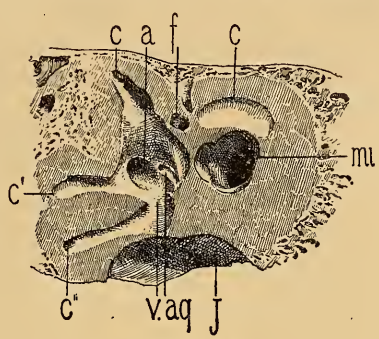

Fig. 104.

Coupe antéro-postérieure par le grand axe de la pyramide. Vue de la surface interne de la section. v = paroi interne du vestibule avec la fossette hémielliptique. aq = orifice vestibulaire de l'aqueduc du vestibule avec son prolongement en gouttière dirigé vers le bas, à la paroi interne du vestibule. f = section du canal facial. j = fosse jugulaire.

à l'aide d'une lime pointue et d'un poinçon fin ; il arrive souvent, en effet, que des éclats d'os cachent l'étroit canalicule, qu'on en perd la trace et qu'on ne peut plus le retrouver dans la masse du rocher.

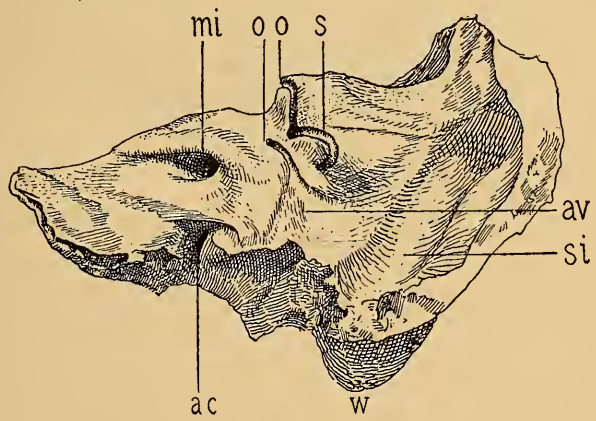

Fig. 105.

Face postérieure de la pyramide du temporal droit avec le canalicule intratemporal de l'aqueduc du vestibule ouvert et l'orifice de sortie de l'aqueduc du limaçon. mi = méat auditif interne. av = ouverture en forme de fente de l'aqueduc du vestibule, à la face postérieure de la pyramide. o = embouchure du canal osseux de l'aqueduc du vestibule dans le vestibule. o' = canal demi-circulaire supérieur ouvert. s = canal demi-circulaire postérieur ouvert. ac = orifice de sortie, en entonnoir, de l'aqueduc du limaçon. si = sinus transverse. w. = apophyse mastoïde. (D'après une pièce de ma collection.)

Aussi est-il recommandable d'injecter d'abord le petit canal à l'aide d'une masse cireuse colorée, pour ne pas se tromper sur son trajet pendant la préparation. Cela se fait le mieux, par un petit tube hermétiquement enfoncé dans la fenêtre ovale, après avoir luté la fenêtre ronde. L'injection peut être considérée comme réussie, lorsque la masse cireuse colorée apparaît à l'hiatus de l'aqueduc du vestibule, à la face postérieure de la pyramide. Dans les cas assez nombreux, où la masse injectée n'arrive pas à la paroi postérieure de la pyramide, la non réussite de l'injection doit être attribuée à l'obstruction du canalicule par des restes de tissu ou d'autres produits de macération.

La coloration du canalicule osseux en vue de le faire découvrir plus aisément au cours de la préparation, réussit sur des temporaux bien macérés, trempés au préalable dans l'eau pendant un à deux jours, en plaçant l'os dans une solution colorée qui pénètre dans les petits canaux osseux, sans colorer la substance osseuse. Les solutions qui conviennent le mieux sont celles de carmin ou d'hématoxyline; la coloration produite par la dernière peut être enlevée, une fois la préparation achevée, en plaçant l'os dans l'acide nitrique dilué.

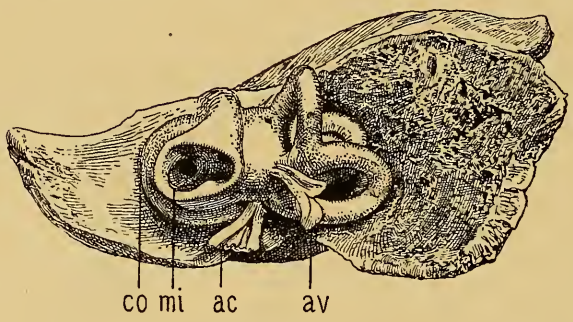

Fig. 106

Vue postérieure du labyrinthe osseux du nouveau-né avec les trois canaux demi-circulaires, le limaçon et les aqueducs. Double grossissement. co = limaçon. mi = méat auditif interne. ac = aqueduc du limaçon. av = aqueduc du vestibule.

On peut, à l'aide du poinçon et de la lime, dégager les deux aqueducs osseux du temporal du nouveau-né de la masse osseuse qui les enveloppe. Plusieurs préparations de ce genre, parfaitement réussies, se trouvent dans la célèbre collection du professeur Ilg, annexée au Musée d'anatomie de Vienne. La figure ci-jointe (double grossissement) reproduit une préparation de cette collection.

La préparation de l'aqueduc membraneux du vestibule (*Ductus et Saccus endolymphaticus*) comprend celle de la portion intracrânienne et celle de la portion intratemporale. Pourvu que l'on soit quelque peu exercé, on n'éprouve aucune difficulté spéciale à découvrir la partie intracrânienne, espace en forme de sac, de 5 à 9 millimètres de largeur, de 8 à 15 millimètres de longueur, situé

entre les couches de la dure-mère qui recouvre la face postérieure de la pyramide. Le point de repère le plus important est fourni par la protubérance située à 3-4 millimètres derrière le trou auditif interne ; elle se trouve devant l'orifice externe de l'aqueduc du vestibule et fait saillie à la face postérieure de la pyramide recouverte par la dure-mère, tout aussi bien que sur l'os macéré. Obliquement en arrière et un peu en bas par rapport à cette protubérance, vers le coude inférieur du sinus latéral, se trouve situé le sac intradural de l'aqueduc vestibulaire. Sur beaucoup de préparations, comme je l'ai vu à plusieurs reprises, la situation et l'étendue de ce sac sont reconnaissables à une fluctuation manifeste que l'on voit se produire lorsqu'on touche la région indiquée avec l'extrémité d'un stylet. Pour mettre le sac à découvert, on fait une petite incision derrière la protubérance, c'est-à-dire au point d'union du sac et de la partie intratemporale et on remplit celui-ci d'air, en soufflant dans un petit tube introduit par cette ouverture. Lorsque cette manœuvre réussit, on voit se dessiner très nettement les contours du sac gonflé et on se rend compte de son étendue.

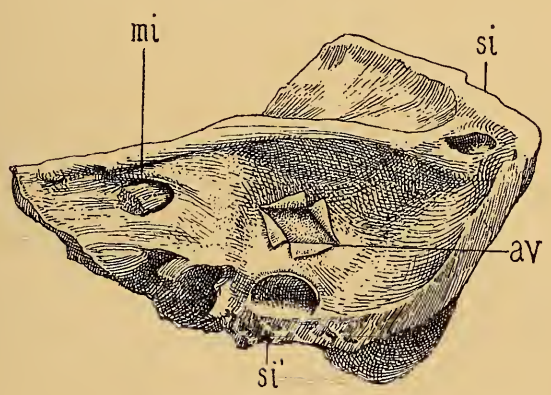

Fig. 107.

Face postérieure de la pyramide droite d'un adulte avec le sac intradural de l'aqueduc du vestibule ouvert. mi = méat auditif interne avec le nerf auditif. av = sac intradural de l'aqueduc du vestibule ouvert. si = section supérieure du sinus transverse. si' = section inférieure de ce sinus. (D'après une pièce de ma collection.)

Pour mettre à découvert la surface interne du sac, on introduit alors dans l'incision un stylet de baleine, on le pousse prudemment en arrière et en bas et l'on incise, à l'aide de fins ciseaux, dans la direction de son grand axe, la paroi médiane du sac. Pour mettre à découvert le fond du sac (paroi latérale), on pratique sur la paroi médiane incisée deux sections horizontales ; les quatre lambeaux triangulaires ainsi formés sont alors rabattus comme le montre la figure 107 (av).

Pour faire voir la capacité du sac, Zuckerkandl propose d'inciser la paroi et de remplir toute la cavité de coton ; les contours de toute la partie intracrânienne de l'aqueduc se dessinent alors sous forme de bourrelet faisant saillie à la paroi postérieure de la pyramide. On peut aussi injecter le sac à l'aide d'une masse de cire ou de résine colorée, se durcissant vite, en incisant le sac à sa limite la plus antérieure et en introduisant dans l'ouverture la fine canule d'une seringue à injection. Dans le travail de Cotugno, cité plus haut, se trouvent représentés plusieurs canalicules latéraux, partant du sac intradural et suivant leur parcours dans la dure-mère. L'existence de ces canalicules se détachant du fond du sac, fut confirmée par Zuckerkandl et Weber-Liel. Récemment Rüdinger (l c) a constaté, à l'aide de coupes microscopiques en séries pratiquées sur des têtes d'embryons de divers animaux, des prolongements tubulaires partant du fond du sac endolymphatique et pénétrant dans le tissu de la dure-mère ; il les regarde comme les canaux d'écoulement de l'endolymphe du labyrinthe membraneux. D'après Rüdinger, ces canaux d'écoulement sont entièrement entourés par de grandes et larges gaînes lymphatiques, auxquelles s'unit en dehors la substance conjonctive de la dure-mère.

Il est beaucoup plus difficile de préparer le canalicule membraneux intratemporal de l'aqueduc du vestibule, qui traverse la masse du rocher. Même après avoir fait plusieurs fois cette préparation, on ne réussit pas toujours à découvrir ce petit canalicule, qui sous la forme d'un mince cordon conjonctif, passe à travers la partie la plus dure du rocher. On ne peut le préparer dans sa continuité qu'en enlevant soigneusement le tissu osseux, par couches minces, à l'aide d'une gouge petite et tranchante et d'un racloir. La préparation est beaucoup plus facile lorsque la pièce a été placée pendant plusieurs semaines dans une solution d'acide chromique à 10 %. Alors le tissu conjonctif, qui enveloppe l'aqueduc, tranche bien par sa coloration jaune sur le tissu osseux voisin. La situation et la direction du canalicule dans l'os peuvent être également reconnues par injection d'un liquide coloré, lorsqu'on réussit à ouvrir le sac intradural à sa partie postérieure, à fixer par ligature la canule à injection après avoir détaché la dure-mère de la surface osseuse et à injecter l'aqueduc.

Voici un procédé encore plus simple, pour rendre apparent, en le colorant, le canalicule membraneux qu'il s'agit de retrouver dans la masse osseuse dure ; à l'exemple de Weber-Liel, on plonge la pièce dans un liquide coloré, après avoir ouvert le sac intradural de l'aqueduc ; par une petite ouverture pratiquée au canal demi-circulaire supérieur, on aspire le liquide labyrinthique à l'aide d'une pipette de verre, jusqu'à ce que le liquide coloré (bleu de Beale) apparaisse en ce point.

La préparation de l'aqueduc du vestibule est encore plus facile à exécuter sur un temporal placé d'abord pendant deux à trois semaines dans l'acide chromique dilué et décalcifié ensuite (voyez « liquides pour la décalcification » dans la partie histologique). En enlevant couche par couche l'os décalcifié, à l'aide d'un scalpel plat ou d'un

rasoir, on arrive en peu de temps à dégager toute la partie intratemporale jusqu'à son embouchure dans le vestibule. Pour plus de sûreté, il est recommandable de commencer la préparation à l'hiatus de l'aqueduc du vestibule ; à partir de ce point et le long du cordon conjonctif qu'il est facile de trouver, on enlève couche par couche la masse du rocher jusqu'au vestibule. Sur des pièces de ce genre, conservées dans l'alcool, le cordon conjonctif de l'aqueduc se distingue nettement par sa coloration vert clair de la masse osseuse d'un vert foncé.

La préparation des canalicules d'origine de l'aqueduc du vestibule, débouchant dans les saccules du vestibule et découverts par Böttcher à l'aide de coupes microscopiques en séries, est si difficile que Zuckerkandl, malgré de nombreux essais, n'a réussi qu'une seule fois à les voir clairement. De nouveaux perfectionnements apportés à la technique des injections permettront cependant de vaincre les difficultés de la préparation anatomique.

b) Aqueduc du limaçon.

(*Ductus perilymphaticus.*)

La mise à découvert de l'aqueduc osseux du limaçon qui commence par une petite ouverture à la paroi inférieure du premier tour de spire, derrière la rainure de la fenêtre ronde et débouche (fig. 105 av) par un élargissement en forme d'entonnoir, au bord qui sépare les parois postérieure et inférieure de la pyramide, est encore plus difficile que celle de l'aqueduc du vestibule.

Pour faire cette préparation sur un temporal macéré, il est aussi recommandable de colorer les parois du petit canal d'après la manière indiquée plus haut, soit par injection, soit en plaçant la pièce dans un liquide colorant. On applique d'abord la gouge au niveau de l'élargissement en entonnoir du canal signalé plus haut et situé sur la crête inférieure de la pyramide. La mise à découvert de la partie inférieure plus large se fait rapidement ; il est beaucoup plus difficile de poursuivre jusqu'à son entrée dans la rampe tympanique la partie supérieure du petit canal, très étroite, droite ou un peu recourbée ; on doit ici se servir de préférence du poinçon et de fines limes pointues.

La méthode servant à préparer l'aqueduc du limaçon sur un temporal non macéré, est la même que celle de l'aqueduc du vestibule. La coloration du petit tube s'obtient également ici en plongeant dans un liquide coloré l'orifice en entonnoir et en aspirant par le canal demi-circulaire supérieur ; mais en ouvrant le canal osseux, il faut éviter de léser le canal membraneux. D'après Weber-Liel, on peut aussi

remplir la rampe tympanique par l'aqueduc du limaçon, en aspirant l'air du conduit auditif externe; cependant cette tentative échoue souvent, de même que celle de remplir l'aqueduc du limaçon, en injectant l'espace sous-arachnoïdien, avec lequel communiquent les espaces périlymphatiques du labyrinthe.

Ici encore on arrive le plus rapidement au but, sur des rochers décalcifiés, en enlevant couche par couche l'os décalcifié à l'aide d'un scalpel. Le mieux est de commencer à l'orifice inférieur en entonnoir de l'aqueduc ; dans cet orifice le faisceau de fibres triangulaires s'amincissant vers la partie étroite, indique la direction dans laquelle, en continuant à enlever les couches d'os ramolli, on doit poursuivre le canal jusqu'à son entrée dans la rampe inférieure du limaçon.

La préparation des aqueducs au moyen de la corrosion sera décrite dans le chapitre « Préparation de pièces de l'organe auditif par corrosion ».

13. Préparation des vaisseaux et des nerfs de l'organe auditif.

Préparation des vaisseaux sanguins et lymphatiques.

Pour la préparation des vaisseaux sanguins de l'organe auditif, on se sert le plus avantageusement de pièces injectées ; la recherche des vaisseaux, même les plus délicats, est considérablement facilitée sur des pièces de ce genre, d'abord parce que la coloration de la masse employée pour l'injection se reconnaît par transparence et ensuite parce que les vaisseaux sont remplis. L'injection se fait toujours, la boîte crânienne étant intacte, par la carotide primitive chez l'adulte et chez l'enfant par l'aorte.

Au lieu de la masse à injection colorée, composée de cire additionnée de térébenthine, de suif et d'huile d'olive, que l'on employait souvent anciennement, on se sert beaucoup aujourd'hui dans les Instituts anatomiques de la masse à injection imaginée par Teichmann, composée de mastic de vitrier, à l'aide de laquelle on peut injecter les pièces à froid.

D'après Teichmann non seulement les pièces fraîches mais aussi les anciennes ou celles conservées dans l'alcool conviennent pour l'injection.

Comme la composition de cette masse à injection, facile à préparer, est en général peu connue, nous donnons ici les proportions indiquées par Teichmann.

Masse rouge de mastic pour l'injection des artères :

Craie lavée	5 grammes.
Cinabre	1 »
Huile de lin durcie. . . .	0,9 — 1 centimètre cube.

Cette masse bien triturée peut être conservée dans l'eau, en gros grumeaux solides. Avant l'injection on la dissout dans 0,75 centimètre cube de sulfure

de carbone et l'on injecte lentement la masse dissoute à l'aide de seringues à vis spéciales. Si l'on a besoin pour l'injection de plus grandes quantités de la masse dissoute, les proportions des divers ingrédients, indiquées ici, doivent être rigoureusement maintenues. Dans les cas seulement où l'on veut injecter aussi les vaisseaux capillaires, la masse finement triturée et débarrassée de tout grain, est dissoute dans une quantité double de sulfure de carbone. On obtient cependant le plus sûrement l'injection des capillaires du tympan, de la muqueuse de la caisse tympanique et du labyrinthe au moyen de colle colorée (bleu de Berlin ou carmin). Si l'on se propose d'injecter aussi les veines et les canaux veineux du temporal, on emploie la masse bleue de mastic de Teichmann ainsi composée : oxyde de zinc 15 grammes, bleu d'outremer 1 gramme, huile de lin cuite 2-2 ½ centimètres cubes, sulfure de carbone ou éther sulfurique 1 centimètre cube. Pour l'injection des grands vaisseaux lymphatiques, Teichmann recommande la masse de mastic jaune composée de : oxyde de zinc 2 grammes, huile de lin durcie 3 centimètres cubes, éther sulfurique 2 centimètres cubes.

Préparation des artères de l'organe auditif.

La préparation des artères de la région externe de l'oreille et du pavillon se fait le mieux en même temps que celle de l'artère carotide externe et de ses branches. Lorsque, après avoir mis à découvert sur une pièce bien injectée la partie supérieure de l'artère carotide externe, on recherche le point où elle se divise, au-dessous du condyle de la mâchoire, en artère maxillaire interne et artère temporale superficielle, on prépare d'abord l'artère temporale superficielle qui s'élève presque verticalement devant le tragus, au-dessus de la racine de l'arcade zygomatique et l'on arrive ensuite facilement à isoler les ramaux auriculaires antérieurs qui, de la partie externe ou postérieure de l'artère temporale superficielle, se dirigent vers le pavillon. Deux ou trois rameaux inférieurs des artères auriculaires antérieures desservent le lobule, le tragus et la paroi antérieure cartilagineuse du conduit auditif ; plusieurs rameaux supérieurs se répandent dans la partie supérieure de l'hélix. La préparation de l'artère auriculaire postérieure est un peu plus difficile ; elle se détache de cette partie de l'artère carotide externe qui traverse la parotide. Pour la rechercher à son point d'origine, on doit donc mettre avant tout la carotide externe à découvert, en enlevant le tissu de la parotide et préparer soigneusement l'artère auriculaire postérieure, qui naît derrière le ventre postérieur du muscle digastrique. La préparation des rameaux supérieurs de l'artère auriculaire postérieure qui se ramifient à la face postérieure du pavillon ne présente aucune difficulté.

De petits rameaux de l'artère auriculaire postérieure passent entre l'antitragus et l'extrémité caudale de l'hélix et aussi par les canaux vasculaires du cartilage, jusqu'à la face antérieure du pavillon ; les ramifications les plus fines s'épanouissent vers la partie supérieure et la partie inférieure de la face antérieure du pavillon.

Sur des pièces plus finement injectées, on réussit aussi à trouver l'artère stylo-mastoïdienne qui se détache de l'artère auriculaire postérieure. Elle pénètre dans le trou stylo-mastoïdien, dessert le nerf facial, envoie dans la caisse, à travers le canal de la corde du tympan, un petit rameau qui s'anastomose avec les vaisseaux du tympan.

Les artères du conduit auditif externe, fournies par les artères auriculaires antérieures et postérieures dans la partie externe du conduit cartilagineux, par l'artère auriculaire profonde dans la partie interne et dans le conduit osseux, ne peuvent être préparées que sur des pièces où la masse ayant servi à l'injection a pénétré jusque dans les divisions artérielles les plus fines. Comme la branche artérielle principale court à la paroi postéro-supérieure du conduit, pour la mettre à découvert, on enlève, par une section horizontale, sur une pièce injectée et durcie dans l'alcool, la paroi inférieure des conduits cartilagineux et osseux, jusque dans le voisinage du tympan et l'on fait disparaître, à l'aide du pinceau, la couche épidermique épaissie qui recouvre les vaisseaux.

Lorsque la masse à injection a pénétré jusque dans les ramifications vasculaires rayonnées du tympan, on voit un rameau artériel plus gros courant le long de la paroi supérieure du conduit, passer sur le tympan au niveau du bord postérieur de la membrane de Shrapnell; on peut le voir descendre le long du bord postérieur du manche du marteau jusqu'à son extrémité inférieure.

Préparation de l'artère auriculaire profonde.

Pour trouver cette artère, après avoir mis à découvert, par la préparation précédente, la division terminale de l'artère carotide externe, on renverse vers l'angle de la mâchoire, le muscle masséter et l'arcade zygomatique sciée en arrière et en avant. Ensuite on scie transversalement la branche de la mâchoire inférieure en un point situé environ à égale distance de l'échancrure semi-lunaire et de l'angle de la mâchoire, puis le col du condyle en dessous de la tête; le fragment osseux ainsi détaché est relevé et on l'enlève entièrement après avoir sectionné le tendon du muscle temporal. L'origine de l'artère maxillaire interne est ainsi mise à découvert. De la partie postérieure de cette artère, se détache l'artère auriculaire profonde, dont une préparation soignée permet de suivre les rameaux jusque dans les parties plus profondes du conduit auditif externe.

L'artère tympanique qui provient également de l'artère maxillaire interne, ne peut être isolée jusqu'à son entrée dans la fissure de Glaser qu'après désarticulation du condyle.

Préparation de l'artère auditive interne.

Elle naît le plus souvent de l'artère basilaire, parfois cependant de la cérébrale antérieure. Lorsqu'elle naît de l'artère basilaire, elle croise le grand axe de la moëlle allongée. L'origine de l'artère auditive interne se laisse voir le mieux sur un cerveau injecté in situ et enlevé soigneusement

de la boîte crânienne ; on coupe l'artère juste au niveau du trou auditif interne en même temps que les troncs nerveux qui y pénètrent. Cependant si on veut l'obtenir dans sa continuité, pour la suivre jusqu'au fond du conduit auditif interne, on enlève d'abord la voûte du crâne, les hémisphères et toute la tente, puis par partie, le cervelet, le pont et la moëlle allongée, de façon à conserver les artères basilaires et leurs ramifications à la base du crâne. On voit alors l'artère auditive interne se diriger horizontalement en dehors à la base du crâne, depuis son origine jusqu'au trou auditif interne. Pour examiner le trajet de celle-ci jusqu'au fond du conduit auditif interne, on enlève à la gouge et à la pince la paroi supérieure de ce conduit (pour plus de détails à ce sujet, voyez le chapitre « Préparation du nerf acoustique et du nerf facial »).

Préparation des veines de l'organe auditif.

Il est beaucoup plus difficile d'injecter complètement les veines de l'organe auditif que les artères. Il ne suffit pas, comme lorsqu'il s'agit de remplir le système artériel, d'injecter par un seul point ; il faut encore pratiquer l'injection à plusieurs places. Comme les veines auditives internes, accompagnant les artères de même nom, les veines du labyrinthe et de la caisse tympanique s'ouvrent directement ou indirectement par l'intermédiaire des veines méningées, dans les sinus voisins de la dure-mère (sinus pétro-squammeux, pétreux supérieur, pétro-basilaire et transverse). C'est par ces sinus qu'on les injecte le mieux. On choisit dans ce but le cadavre le plus maigre et le plus anémié que l'on puisse se procurer ; on coupe la tête et on injecte une veine jugulaire commune ou les deux avec la masse bleue ou la masse jaune de Teichmann. Quand on injecte les deux veines, on se sert d'une canule bifurquée pour les injecter simultanément. Avant l'injection on bouche hermétiquement, à l'aide d'ouate, le canal vertébral et les trous transverses, on lie les bouts des veines devenus visibles à la surface d'amputation. Si pendant l'injection, la masse injectée apparaît en un point quelconque de la surface d'amputation, le vaisseau ouvert doit être pincé ou lié.

En général, par ce procédé, les veines de l'oreille externe ne se remplissent pas ou se remplissent imparfaitement, parce que les valvules empêchent la masse de progresser vers la périphérie. Ce sont les veines auriculaires postérieures qui se remplissent en premier lieu (par l'émissaire mastoïdienne), lorsqu'on injecte les sinus ; on peut remplir les veines auriculaires antérieures par la veine temporale superficielle, que l'on doit chercher à la tempe et injecter vers le centre. Souvent le plexus veineux ptérygoïdien, dans la fosse sous-temporale, se trouve également injecté par ce procédé et la masse pénètre, de ce plexus, dans les veines auriculaires profondes. Si ce plexus ne s'est pas rempli pendant l'injection pratiquée dans les veines jugulaires communes et les temporales superficielles, on peut l'injecter le plus sûrement par la veine temporale moyenne. On cherche cette veine au-dessus de l'arcade zygomatique dans la couche adipeuse située entre le

feuillet superficiel et le feuillet profond de l'aponévrose temporale, on la coupe, on la lie vers la périphérie et on l'injecte vers le bas. En général, le plexus ptérygoïdien peut être injecté aussi, par la veine faciale antérieure, que l'on cherche au bord antérieur de l'insertion du masséter. Cela se fait par l'intermédiaire de la veine anastomotique faciale qui conduit de ce plexus à la veine faciale antérieure.

Pour l'injection des veines, les têtes d'individus âgés conviennent mieux que celles de sujets jeunes, parce qu'à un âge avancé les valvules veineuses sont assez souvent insuffisantes et aussi parce que les parois veineuses acquièrent une résistance plus grande, de sorte que des extravasations ne se produisent pas aussi facilement que sur des cadavres de personnes jeunes.

On injecte les vaisseaux lymphatiques de la région auriculaire externe soit avec le mercure métallique, soit avec le bleu de Berlin soluble. On se sert dans ce dernier cas d'une bonne seringue de Pravaz armée d'une canule bien pointue ; on l'enfonce obliquement dans le chorion de la conque au voisinage de l'entrée de l'oreille et l'on injecte en augmentant progressivement la pression. La substance injectée pénètre dans les espaces en fente du chorion et de là, dans les vaisseaux lymphatiques. L'injection ne réussit pas, si l'on enfonce la pointe de la canule jusque dans le tissu sous-cutané ; il se produit alors de nombreuses extravasations dans les mailles du tissu sous-cutané. Le Musée anatomique de Paris possède plusieurs injections mercurielles réussies des vaisseaux lymphatiques du pavillon de l'oreille.

Préparation des nerfs de l'organe auditif.

A cause de la mollesse et de la grande friabilité des fines divisions nerveuses, la préparation des nerfs de l'organe auditif est beaucoup plus difficile à l'état frais que sur des pièces dont les nerfs ont acquis, par l'action d'agents chimiques, le degré nécessaire de fermeté et de résistance. Dans ce but, suivant le procédé employé à l'Institut anatomique de Vienne par le Docent Dr Dalla Rosa, la tête détachée du tronc est injectée pendant plusieurs jours, par les carotides primitives, avec une solution aqueuse d'acide chromique 0,5 ‰ ; tous les jours on laisse couler d'un irrigateur, placé à 1 ½ mètre environ au-dessus de la tête, deux ou trois litres de cette solution. Après chaque injection, la tête est placée dans la même solution et le liquide est renouvelé tous les jours. Après quelques jours, la tête est placée dans l'eau courante, ou dans de l'eau renouvelée plusieurs fois par jour ; elle y reste pendant 2-3 jours. Pendant ce temps on laisse couler aussi plusieurs fois l'eau d'un irrigateur à travers les carotides. Enfin on injecte, à l'aide d'un irrigateur, dans la tête lavée, deux ou trois litres d'alcool (50 %) et, après avoir enlevé le cerveau, on conserve la tête pour la préparation, dans de l'alcool de même concentration.

Préparation du nerf grand auriculaire.

Pour la démonstration de ce nerf, on prépare la partie supérieure du *Platysma myoïdes*. Le nerf grand auriculaire apparaît au milieu du bord postérieur du muscle sterno-cleido-mastoïdien, se dirige obliquement sur ce

muscle en avant et en haut pour se diviser en deux branches : le rameau auriculaire antérieur et le rameau mastoïdien postérieur ; le rameau postérieur accompagne l'artère auriculaire postérieure et se ramifie dans la peau de l'apophyse mastoïde et de la partie supérieure du pavillon. Le rameau antérieur gagne la face postérieure du lobule, fournit en ce point les branches cutanées pour la moitié inférieure du pavillon, tant pour sa face postérieure (au moyen de rameaux perforants) que pour sa face antérieure et pour le conduit auditif externe. La partie inférieure du nerf grand auriculaire est recouverte par le *Platysma* ; elle n'apparaît donc que lorsque l'on a enlevé ce muscle.

Préparation des ramifications temporales du nerf auriculo-temporal.

On peut commencer la préparation de ce nerf, en préparant d'abord les rameaux périphériques, à la région auriculaire externe, ou en isolant la portion centrale du nerf. Dans le premier cas, on pratique devant le tragus une incision cutanée verticale ; partant de l'incision, on enlève le revêtement cutané de la tempe en respectant le tissu cellulaire sous-cutané. On réussit de cette manière à mettre à découvert la branche du nerf auriculo-temporal, qui s'élève au-dessus de l'arcade zygomatique et à poursuivre ses petites ramifications qui se répandent dans la peau du pavillon et vers le conduit auditif externe. Après avoir enlevé la partie supérieure de la parotide, on découvre dans les couches profondes, entre l'articulation temporo-maxillaire et la paroi antérieure du conduit auditif externe, les anastomoses du nerf auriculo-temporal avec le nerf facial.

Préparation de l'origine du nerf auriculo-temporal et de la corde du tympan.

Pour rechercher l'origine du nerf auriculo-temporal, on procède de la même manière que pour mettre à découvert l'artère maxillaire interne et l'artère auriculaire profonde qui s'en détache. Après avoir enlevé le muscle ptérygoïdien externe en même temps que la moitié supérieure de la branche de la mâchoire inférieure, on dégage la troisième branche du trijumeau à sa sortie du trou ovale. Immédiatement au-dessous, on trouve les deux branches d'origine du nerf auriculo-temporal, qui embrassent entre elles l'artère méningée moyenne avant son entrée dans le trou épineux et se réunissent latéralement par rapport à ce point en un tronc unique. Celui-ci se dirige en dehors à travers la partie supérieure de la parotide et monte vers la tempe, au-dessus de l'arcade zygomatique, entre l'articulation temporo-maxillaire et la paroi antérieure du conduit auditif.

La préparation de la corde du tympan peut être faite en même temps que celle de l'origine du nerf auriculo-temporal. Si l'on veut isoler le nerf en partant de l'extérieur, on peut, ou bien le rechercher à sa sortie de la fissure de Glaser, immédiatement derrière la cavité glénoïde, ou plus facilement encore le suivre en haut et en arrière, depuis son union à angle aigu avec le tronc du nerf lingual jusqu'à la fissure de Glaser. De même, la

préparation de la corde du tympan peut être faite en même temps que celle du ganglion otique ; d'après la manière indiquée par la figure 108, on suit la corde du tympan (ch) depuis son anastomose à angle aigu avec le nerf lingual (l), jusque dans la caisse tympanique et de là dans le canal facial.

Préparation du ganglion otique.

La préparation du ganglion otique compte parmi les plus difficiles. On l'entreprend de l'intérieur, sur une tête coupée verticalement en deux, car le ganglion se trouve placé au côté interne de la troisième branche du trijumeau (fig. 108 go).

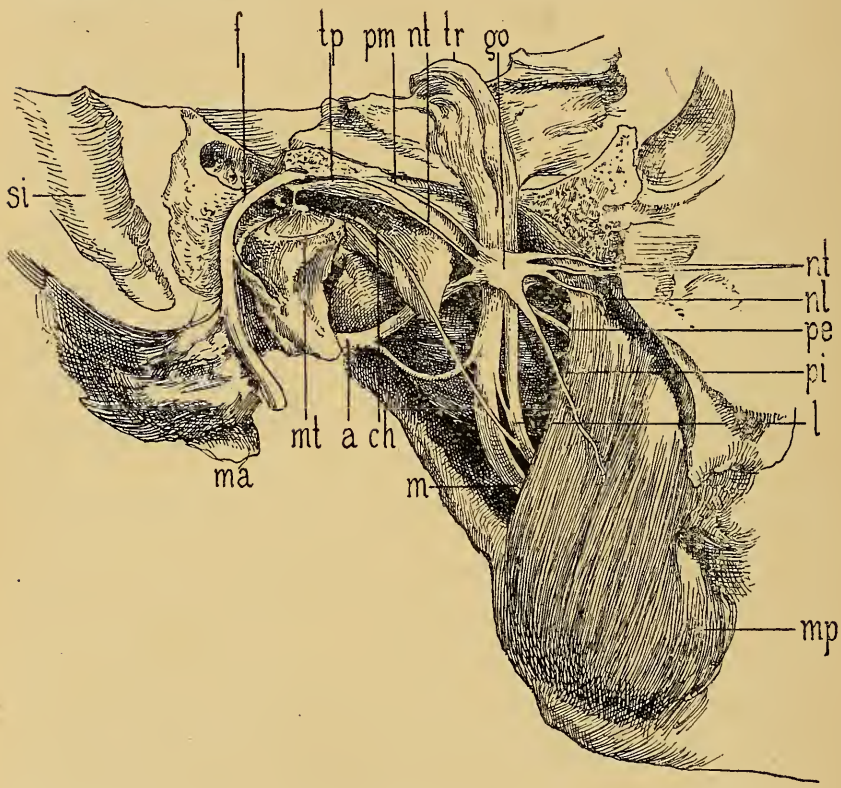

Fig. 108.

Préparation du ganglion otique et des rameaux nerveux qui en partent. tr = nerf trijumeau avec le ganglion de Glaser. go = ganglion otique. nt' = nerf du tenseur du voile du palais. nl = nerf de l'élévateur du voile du palais. pe = nerf ptérygoïdien externe. pi = nerf ptérygoïdien interne. tp = muscle tenseur du tympan. nt = nerf du tenseur du tympan. pm = petit nerf pétreux superficiel. m = nerf maxillaire inférieur. ch = corde du tympan. l = nerf lingual et son anastomose à angle aigu avec la corde du tympan. a = nerf auriculo-temporal. f = nerf facial mt = face interne de la membrane du tympan. ma = apophyse mastoïde. si = sinus transverse. mp = muscle ptérygoïdien interne. (D'après une pièce du Musée anatomique de Vienne.)

Pour rendre accessible le tronc de la troisième branche du trijumeau, on enlève le corps du sphénoïde avec la partie basilaire de l'os occipital, puis la trompe d'Eustache cartilagineuse avec le muscle élévateur du voile du palais ; par contre le muscle tenseur du voile est conservé en très grande partie. Ce travail préparatoire a mis à découvert le tronc de la troisième branche du trijumeau et l'on peut maintenant commencer à isoler le ganglion otique. Dans ce but on cherche le nerf ptérygoïdien interne, qui constitue un point de repère important pour découvrir le ganglion en question. Pour trouver ce nerf, après avoir détaché le reste de la langue, on prépare soigneusement le côté interne du muscle ptérygoïdien, on cherche le nerf qui entre au bord supérieur de ce muscle et on le suit dans la direction du centre vers le tronc principal. Lorsqu'on procède ainsi, le ganglion otique ne peut échapper au préparateur, car le bout central du nerf ptérygoïdien interne traverse le ganglion otique au moment de son épanouissement dans le tronc principal. On constate en faisant cette préparation que le ganglion otique est situé immédiatement au-dessus du trou ovale et qu'il est entouré de tissu cellulaire riche en vaisseaux. Il peut arriver facilement que des débutants prennent le ganglion pour du tissu adipeux et l'enlèvent en même temps que ce tissu cellulaire graisseux ; il paraît donc indiqué de se servir pour les premiers essais de pièces durcies dans l'alcool. On exécute le travail préparatoire jusqu'à l'excision du corps du sphénoïde, de la partie basilaire de l'occipital et de la trompe ; on met également à découvert le nerf ptérygoïdien interne, puis la pièce est bien lavée à l'eau (1-2 jours), durcie dans l'alcool et alors seulement on commence la préparation du ganglion otique.

Les rameaux du ganglion partent de son pôle antérieur et de son pôle postérieur. Des deux nerfs postérieurs, l'inférieur appartient au muscle tenseur du tympan, le supérieur s'appelle nerf petit pétreux superficiel. Les rameaux antérieurs innervent le muscle tenseur du voile du palais.

La préparation du nerf petit pétreux superficiel s'exécute en partant de sa sortie du ganglion otique, à travers la fissure sphéno-pétreuse. Après l'avoir traversée, il se dirige à côté du nerf grand pétreux superficiel et parallèlement à lui dans le canalicule tympanique, pénètre dans la caisse, au niveau de l'orifice supérieur de celui-ci et s'anastomose avec le nerf de Jacobson.

Préparation du rameau auriculaire du pneumo-gastrique.

La manière la plus convenable de commencer la préparation du rameau auriculaire du nerf pneumo-gastrique, c'est de mettre à découvert le bout périphérique de ce nerf. Dans ce but, on détache soigneusement la face postérieure du pavillon de son insertion à l'apophyse mastoïde et on cherche le bout périphérique qui passe dans le tissu conjonctif entre le pavillon et l'ouverture du canalicule mastoïdien et pénètre dans la fissure tympanico-mastoïdienne.

Pour préparer le nerf en partant de son origine, on enlève la partie condyloïdienne de l'occipital, on poursuit le nerf vague jusque dans la fosse jugulaire, on isole le ganglion jugulaire et l'on cherche le rameau auriculaire du pneumo-gastrique qui part du côté postérieur de ce ganglion.

Vient maintenant la partie la plus difficile de la préparation de ce nerf. Elle consiste à enlever à la gouge le canalicule mastoïdien, depuis la partie postérieure de la fosse jugulaire jusqu'au canal de Fallope, où le nerf s'anastomose avec le nerf facial et de ce point jusqu'à la sortie à la fissure tympanico-mastoïdienne. La préparation de ce nerf dans toute sa longueur ne réussit que rarement et après de nombreux essais ; aussi conseille-t-on d'enlever d'abord à la gouge le canal mastoïdien sur un temporal macéré.

Préparation du nerf auditif et du nerf facial.

Pour préparer le nerf auditif dans toute sa longueur, après avoir enlevé le cerveau et incisé la tente du cervelet au bord de la pyramide, on soulève légèrement le cervelet et la moëlle et l'on coupe le nerf acoustique exactement à sa sortie du côté de la moëlle allongée, ainsi que le nerf facial qui en est voisin. On enlève ensuite, à l'aide de la gouge et de la pince, la paroi

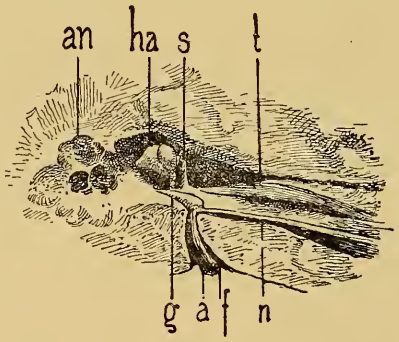

Fig. 109.

Vue de la cavité tympanique après enlèvement de la voûte du tympan. O. D. ha. = articulation malléo-incudéenne. t = muscle tenseur du tympan. s = tendon du muscle tenseur du tympan traversant transversalement la caisse tympanique. f = nerf facial. g = genou du nerf facial. n = nerf grand pétreux superficiel. a = nerf auditif. an = antre mastoïdien. (D'après une pièce de ma collection.)

supérieure du conduit auditif interne jusqu'au fond, on incise le revêtement fibreux du conduit, qui est un prolongement de la dure-mère et on met à découvert le nerf acoustique accompagné du nerf facial.

Le second, reconnaissable à sa consistance plus ferme (portion dure), est placé au-dessus du nerf auditif. Celui-ci, un peu plus mou (portion molle), se divise au fond du conduit auditif en une branche antérieure qui pénètre dans la columelle et le tour de spire inférieur du limaçon (rameau cochléaire) et en une branche postérieure qui entre dans le vestibule à travers la masse osseuse située entre le vestibule et le limaçon (rameau vestibulaire) et présente avant son entrée un léger renflement (intumescence ganglionnaire

de Scarpa). Avant son entrée dans le vestibule, le nerf vestibulaire envoie un petit rameau à l'ampoule inférieure.

La préparation du nerf facial se fait en même temps que celle du nerf auditif. Lorsque l'on a enlevé la paroi supérieure du conduit auditif interne et isolé les troncs des deux nerfs jusqu'au fond du conduit, on fixe la pièce dans l'étau, on enlève, à l'aide de la gouge, la masse osseuse située au-dessus du vestibule et du limaçon (4-5 millimètres en avant du canal demi-circulaire supérieur) et on met à nu jusqu'au genou du nerf facial, à la limite de la paroi interne de la caisse, la portion du nerf facial qui se dirige transversalement de dedans en dehors à travers la masse du rocher. Pour préparer le nerf dans la partie suivante de son trajet dans la caisse tympanique, la partie tympanique et la partie squammeuse doivent être séparées de la pyramide et de la partie mastoïdienne, de manière à maintenir réunies la partie postérieure et inférieure de la portion tympanique, située en dedans du trou stylo-mastoïdien et la portion pétreuse. La préparation du nerf, depuis le genou jusqu'à la partie descendante du canal facial, réussit le plus facilement; en effet, cette partie du canal, avec sa paroi osseuse mince, parfois déhiscente, fait saillie au-dessus de la niche de la fenêtre ovale, sous forme d'un bourrelet se dirigeant obliquement en arrière et en bas et une légère pression à l'aide d'un large poinçon suffit pour enlever la mince lamelle osseuse.

La mise à découvert de la partie descendante du nerf facial est un peu plus pénible. En effet, cette portion est recouverte d'une couche osseuse plus épaisse; il faut plus de temps pour l'enlever à la gouge. La direction qu'il convient de suivre en faisant cette préparation, est indiquée par le passage à angle obtus de la partie horizontale dans la partie descendante, sur la face postérieure de la caisse tympanique et par la sortie du nerf du trou stylo-mastoïdien.

La démonstration du trajet du nerf facial est notablement simplifiée sur des temporaux décalcifiés. Il suffit ici, pour trouver rapidement le nerf, d'enlever, couche par couche, à l'aide d'un scalpel, la paroi supérieure du conduit auditif interne en même temps que la masse osseuse recouvrant le facial à la face supérieure de la portion pétreuse. De la même manière, on met rapidement à nu la partie horizontale et la partie descendante du nerf dans la caisse tympanique; des préparations de ce genre, conservées dans l'alcool, conviennent parfaitement pour les démonstrations.

Parmi les nerfs qui s'unissent au nerf facial, il faudrait citer le nerf grand pétreux superficiel. Sa préparation est très facile. Il est, en effet, placé à la face supérieure de la portion pétreuse dans la dure-mère, dans ce sillon décrit page 32, qui s'étend depuis l'angle antérieur du temporal jusqu'à l'hiatus du canal de Fallope; on peut donc sans autre manipulation préparer son trajet sur l'os jusqu'au genou, à l'aide de la pincette et du scalpel. Sa direction répond, comme le montre la figure ci-dessus (fig. 109) à celle du muscle tenseur du tympan.

La question de savoir de quelle manière a lieu l'anastomose du nerf grand pétreux superficiel avec le facial a été tranchée par Frühwald (Sitzungsber. d. kais. Acad. d. Wiss. in Wien 1876, Bd 74) de la manière suivante : Le nerf facial envoie des

fibres au nerf grand pétreux superficiel, mais d'autre part, il reçoit également des fibres de ce dernier. Comme la méthode de recherche proposée par Frühwald peut être également utilisée pour déterminer la direction de faisceaux nerveux dans d'autres nerfs, nous allons la décrire ici brièvement : Placer le nerf dans l'alcool à 95 % jusqu'à ce qu'il ait perdu sa mollesse naturelle, puis le tremper dans l'huile de térébenthine. Pour détruire le tissu conjonctif, la pièce est chauffée au bain-marie dans 50 centimètres cubes d'une solution concentrée de chlorate de potasse et 3 ½ centimètres cubes d'acide nitrique fumant, jusqu'à ce que le nerf redevienne mou. Après ébullition, placer le nerf pendant un ou deux jours dans l'eau distillée, puis dans un mélange à parties égales d'une solution concentrée d'acide acétique et de glycérine ; ce mélange éclaircit le tissu conjonctif qui subsiste encore, mais les fibres nerveuses restent blanches. On les examine sur un fond de cire noire.

Il est difficile de mettre à découvert cette partie de la corde du tympan qui se dirige vers le facial dans le canalicule de la corde du tympan, à la face postérieure de la caisse tympanique, à cause de l'étroitesse de ce conduit et de la variabilité de sa situation dans la masse osseuse derrière le tympan ; cela arrive surtout lorsque l'on veut préparer dans leur continuité le nerf facial et la corde du tympan. En détruisant le canal à la gouge, il est difficile de ne pas léser la corde du tympan, mince comme un fil ; aussi arrive-t-on plus vite au but en faisant cette préparation sur des pièces décalcifiées.

Il faut citer encore en terminant une méthode proposée par Kiesselbach pour ouvrir tout le canal facial sur le temporal macéré. Kiesselbach commence la section le long d'une ligne qui réunit le milieu de l'hiatus de l'aqueduc du vestibule à la face postérieure de la pyramide et le bord postérieur du trou stylo-mastoïdien et qui rencontre l'apophyse mastoïde. Alors la section est dirigée vers le bord postérieur du conduit auditif interne, puis dans un plan mené par l'orifice d'origine du canal facial et l'épine au-dessus du méat ; la section est conduite ensuite vers le bord supérieur du genou du facial et de là dans une direction choisie à volonté, à travers le limaçon. La surface de section à la partie antérieure montre, outre tout le canal de Fallope, la partie inférieure du vestibule avec le trou ovale et le commencement du limaçon ; la surface de section de la partie postérieure laisse voir la situation de l'antre mastoïdien et la partie supérieure du vestibule avec les canaux demi-circulaires.

14. Préparation de coupes topographiques de l'organe auditif en vue de l'enseignement.

Pour l'étude de la topographie de l'organe auditif, il faut, outre les pièces de détail que nous avons décrites plus haut, une série de coupes de tout le temporal. Nous allons décrire les principales d'entre elles. Les préparations topographiques de l'organe auditif que renferme ma collection se divisent ainsi : *a.* coupes de temporaux simplement conservés dans l'alcool ; *b.* Coupes de temporaux décalcifiés ; *c.* Coupes topographiques de pièces sèches.

a) Coupes topographiques de temporaux conservés dans l'alcool.

Voici la technique à suivre pour préparer des pièces topographiques de l'oreille, destinées à être conservées dans l'alcool. Après avoir lavé la pièce et l'avoir suffisamment durcie dans l'alcool, on incise d'abord dans la direction voulue à l'aide d'un scalpel tranchant, autant que possible d'un seul trait, jusqu'au périoste les parties molles externes, le pavillon de l'oreille et le conduit cartilagineux ; on scie ensuite l'os dans la même direction à l'aide d'une scie courbe. Lorsque la section passe par le tympan, celui-ci doit être incisé par le conduit auditif externe à l'aide d'un petit couteau pointu, exactement dans la direction de la section (le tympan étant éclairé par le miroir réflecteur auriculaire).

Des coupes pratiquées sur des pièces congelées permettent de reconnaître d'une manière plus précise, la situation topographique des parties molles externes par rapport aux cavités du temporal. Sur des pièces de ce genre, on peut scier dans toutes les directions les parties molles et l'os, à l'aide de la scie courbe, sans grande difficulté et sans qu'il se produise un déplacement des parties molles, comme cela a lieu lorsqu'il s'agit de pièces conservées dans l'alcool. La congélation de la pièce s'obtient en l'exposant à l'air par un grand froid ou

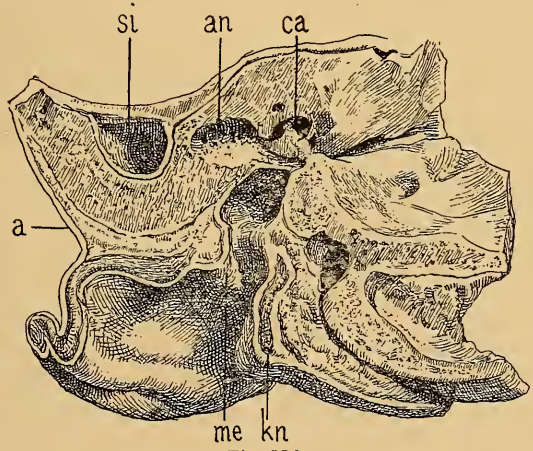

Fig. 110.

Section horizontale à travers le temporal à la hauteur de l'antre mastoïdien. a = insertion de la face postérieure du pavillon à l'apophyse mastoïde. me = méat auditif externe. kn = coupe du tragus et de la paroi antérieure cartilagineuse du conduit auditif. ca = caisse du tympan avec les osselets. an = antre mastoïdien. si = sinus transverse. (D'après une pièce de ma collection.)

artificiellement. Dans ce dernier cas la pièce enveloppée d'un simple morceau de toile est entourée d'un mélange de deux tiers de neige ou de glace pilée et d'un tiers de sel de cuisine, puis placée pendant 2-3 heures

à l'air libre froid ou dans un endroit frais. Les coupes congelées sont rapidement lavées et immédiatement plongées dans l'alcool concentré ; après 24 heures l'alcool doit être renouvelé : les parties molles conservent ainsi leur consistance et leur situation naturelle.

Parmi les préparations topographiques de pièces dans l'alcool, les plus importantes pour l'enseignement sont les suivantes :

1. Une coupe horizontale à travers tout le temporal ; elle est menée à travers le pavillon, de manière que le plan de section passe par la partie de l'antre mastoïdien, située derrière la caisse du tympan (fig. 110).

Pour bien déterminer sur la pièce dans quelle direction il faut pratiquer la coupe, après avoir détaché le temporal à la scie d'après les règles, en laissant le pavillon in situ, on enlève d'abord la voûte de la caisse tympanique et de l'antre mastoïdien ; on peut alors voir l'antre mastoïdien. Puis à l'aide d'un compas, dont une pointe est placée dans l'antre, l'autre à la partie correspondante de la conque du pavillon, on détermine le point par lequel il faut faire passer la section horizontale. Le point de la face antérieure du pavillon, qui répond à l'antre, se trouve situé dans la partie de la conque appliquée sur l'apophyse mastoïde, derrière le bord supérieur de l'orifice auditif externe ou un peu plus haut, au-dessus de la crête transversale de la conque, constituée par le prolongement de l'anthélix. Cependant en préparant des coupes, on rencontre de nombreuses exceptions, dues en partie à une forte convexité du sinus transverse en avant et en dehors, en partie à la situation anormalement élevée ou basse du pavillon.

Pour préparer les coupes horizontales dont nous nous occupons, on sectionne le pavillon au point marqué par le compas jusqu'à l'os, à l'aide d'un scalpel tranchant (on se sert de la scie pour les pièces congelées). On scie ensuite l'os, de préférence d'arrière en avant, dans la direction de l'incision pratiquée sur les parties molles et l'on obtient ainsi, comme le montre la figure ci-jointe, une coupe horizontale sur laquelle se voient fort nettement les rapports réciproques de situation de l'oreille externe et de l'oreille moyenne. Pour éviter de léser l'articulation malléo-incudéenne, en préparant cette coupe, le plan de section doit être dirigé un peu en haut, au point où il passe de l'antre mastoïdien dans la caisse du tympan.

La section horizontale à travers le temporal, que nous venons de décrire, se prête à l'étude de la direction du conduit auditif externe depuis l'orifice externe jusqu'au tympan. Mais on n'obtient une image complète des courbures anguleuses du conduit auditif qu'en plaçant à côté l'une de l'autre une coupe horizontale et une coupe transversale (fig. 110 et 111). Des coupes de ce genre nous montrent, en outre, la façon dont la paroi postérieure cartilagineuse du conduit auditif est fixée à la face antérieure de l'apophyse mastoïde, le rapport de la paroi antérieure du conduit auditif avec l'articulation temporo-maxillaire et le mode d'insertion de la face postérieure du pavillon à l'apophyse mastoïde,

rapport important à considérer au point de vue de l'ouverture chirurgicale de cette dernière. C'est seulement en examinant des pièces de ce genre que nous reconnaissons la nécessité de détacher en partie le pavillon de cette surface d'insertion, pour arriver par le plus court chemin à l'antre mastoïdien, au cours des interventions chirurgicales.

2. Une coupe transversale à travers le pavillon, le conduit auditif externe, le tympan, la caisse du tympan et le labyrinthe.

La section est pratiquée de manière à passer par le milieu de l'orifice auditif externe et par la partie antérieure du lobule. Après avoir incisé le pavillon, les aponévroses et le muscle temporal jusqu'à l'os, on prolonge l'incision à l'aide d'un plus petit scalpel, sur les paroi supérieure et inférieure membrano-cartilagineuse du conduit auditif jusqu'au point d'union du conduit cartilagineux avec le conduit osseux. Puis à l'aide d'une scie courbe, on continue la section à travers la paroi supérieure et la paroi inférieure du conduit auditif osseux jusqu'au voisinage du tympan. Pour mettre celui-ci à l'abri d'une déchirure par la scie, on éclaire convenablement le conduit auditif externe et l'on incise le tympan à l'aide d'un petit couteau étroit, de haut en bas, immédiatement au-devant du manche du marteau; le trait de scie est alors prolongé de manière à passer devant le manche du marteau en se dirigeant vers la caisse du tympan et le labyrinthe.

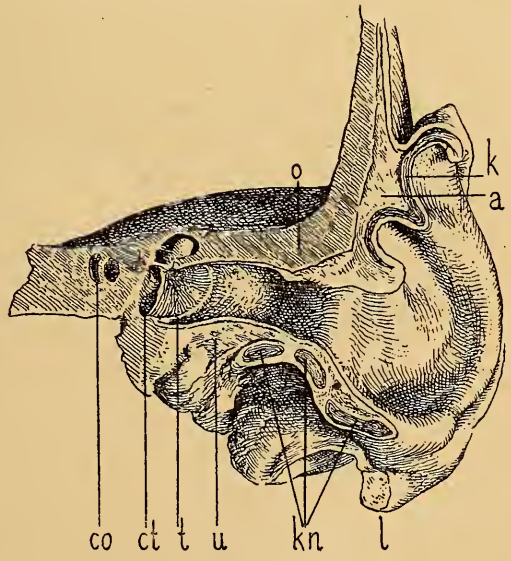

Fig. 111.

Coupe transversale à travers le temporal. k = partie supérieure du cartilage du pavillon. a = insertion du pavillon à la région temporale. l = lobule. kn = coupe de la partie inférieure du pavillon et de la paroi inférieure cartilagineuse du conduit auditif. o = paroi supérieure. u = paroi inférieure du conduit auditif osseux. t = membrane du tympan. ct = caisse du tympan. co = limaçon.

De telles coupes transversales (fig. 111) de l'organe auditif démontrent le mode d'attache de la partie supérieure du pavillon (k) au muscle temporal, le rapport de la paroi supérieure membraneuse du conduit auditif avec la partie horizontale de l'écaille du temporal, puis la direction du conduit auditif externe dans le plan transversal et les rapports de voisinage entre la paroi inférieure du conduit auditif et la parotide.

3. Une série de coupes antéro-postérieures à travers le conduit auditif externe, l'apophyse mastoïde et l'articulation temporo-maxillaire.

On emploie le plus avantageusement dans ce but des pièces congelées, sur lesquelles on a laissé intacts, in situ, le pavillon et le conduit auditif cartilagineux, ainsi que la branche montante du maxillaire inférieur. La première coupe (fig. 112), à 2 millimètres en dedans de l'orifice auditif externe, passe à travers le conduit membrano-cartilagineux (g), la partie externe de l'apophyse mastoïde (ma) et atteint l'extrémité externe du condyle de la branche montante du maxillaire (c). Outre les rapports de l'articulation temporo-maxillaire avec le conduit auditif, cette coupe fait voir le mode d'attache du conduit cartilagino-membraneux à la face antérieure de l'apophyse mastoïde. Lorsque le sinus transverse présente une forte convexité en dehors, il est déjà atteint par la scie à ce niveau (s).

Fig. 112.

Coupe antéro-postérieure à travers le temporal, à 2 millimètres en dedans de l'orifice auditif externe. g = coupe du conduit membrano-cartilagineux. ca = section de la paroi inférieure de la gouttière cartilagineuse. ma = cellules mastoïdiennes. s = sinus transverse ouvert. c = section de l'extrémité externe du condyle de la mâchoire inférieure.

Une deuxième coupe antéro-postérieure (fig. 113) pratiquée à 4 millimètres plus en dedans, divise le conduit auditif osseux (g), la fossette articulaire de

l'articulation temporo-maxillaire (fm), puis toute la tête articulaire de la mâchoire inférieure (c) et son ménisque (me). L'espace compris entre l'articulation temporo-maxillaire, le conduit auditif et l'apophyse mastoïde est

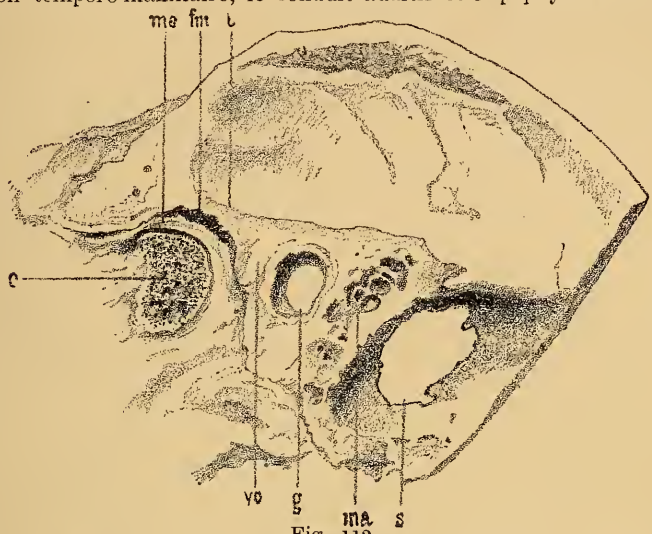

Fig. 113.

Coupe antéro-postérieure à travers le temporal, à 4 millimètres en dedans de la précédente. g = lumière du canal auditif osseux. vo = paroi antérieure du canal osseux. ma = cellules mastoïdiennes. s = sinus transverse ouvert. c = coupe du condyle de la mâchoire inférieure. me = ménisque de l'articulation temporo-maxillaire. fm = fosse mandibulaire.

rempli par la parotide et du tissu adipeux. On trouve souvent déjà sur cette coupe, à côté des cellules mastoïdiennes en nombre fort variable, la cavité la plus externe de l'antre mastoïdien (ma) et une grande ouverture dans le sinus transverse.

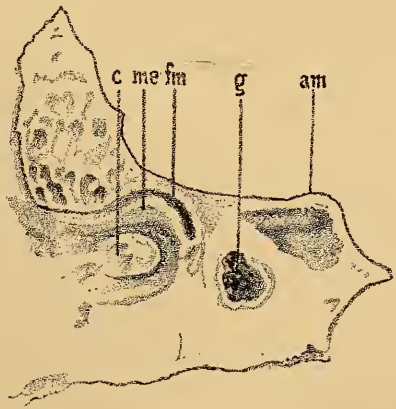

Fig. 114.

Coupe antéro-postérieure à travers le temporal, à l'extrémité interne du conduit osseux. g = conduit auditif osseux. am = antre mastoïdien. c = section de l'extrémité interne du condyle de la branche montante de la mâchoire. me = ménisque. fm = fosse mandibulaire.

Enfin une troisième coupe antéro-postérieure à travers le conduit auditif osseux, immédiatement au-devant du pôle supérieur du tympan (fig. 114) montre, outre la section ovalaire allongée du conduit auditif osseux (g), la section transversale de l'extrémité interne du condyle de la mâchoire inférieure avec la fossette articulaire (fm) et le ménisque (me) et en arrière, la section de l'antre mastoïdien (am) dans ses dimensions les plus étendues.

4. Une coupe transversale à travers le crâne pour faire voir la situation des deux trompes d'Eustache cartilagineuses, à la base du crâne.

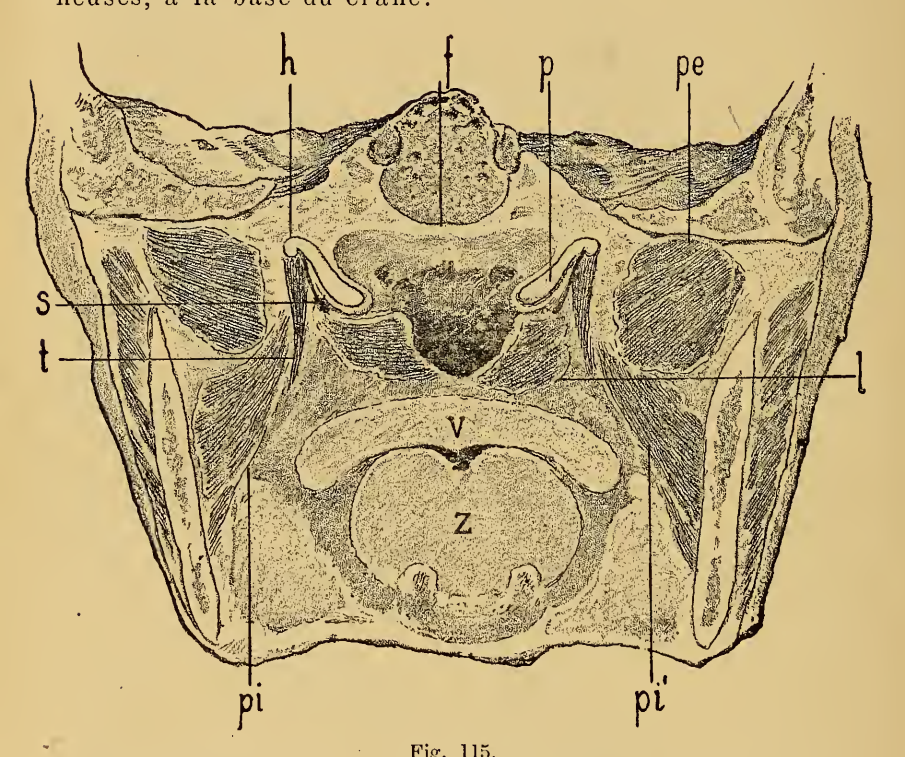

Fig. 115.

Coupe transversale à travers un crâne congelé, au niveau des deux trous ovales, aux deux tiers de la grandeur naturelle. f = fibro-cartilage basilaire. p = section de la lame cartilagineuse médiane. h = crochet cartilagineux latéral de la trompe. s = fente de la trompe. l = coupe du muscle élévateur du voile du palais. t = coupe du muscle tenseur du voile du palais. pe = muscle ptérygoïdien externe. pi, pi' = muscle ptérygoïdien interne. v = voile du palais. z = langue.

Dans ce but, une tête durcie par la congélation convient le mieux ; on la place dans sa position naturelle et on la scie dans un plan vertical passant par les deux trous ovales. La partie postérieure de cette coupe (fig. 115) montre la partie médiane de la cavité naso-pharyngienne (R) ; sur la face latérale de cette cavité, paraît, symétriquement placée, la lame cartilagineuse médiane du cartilage tubaire (t). Le cartilage tubaire, obliquement

placé par rapport au plan de la base du crâne et uni au fibro-cartilage basilaire (f) se recourbe en haut autour du crochet cartilagineux latéral (h h'); ce crochet surplombe la fente tubaire (sp, sp') qui est dirigée presque perpendiculairement en bas. Outre la situation des deux trompes d'Eustache, on peut voir sur cette coupe la situation topographique des muscles tenseur (ts) et élévateur (l) du voile du palais, ptérygoïdien interne (pi) et ptérygoïdien externe (pe). Il va de soi que la forme de la section de la trompe et la grandeur de la lumière tubaire varient suivant que le plan de la coupe est plus rapproché de l'orifice pharyngien ou de l'orifice tympanique.

Pour cette raison, il est bon, pour se représenter avec exactitude la section de la trompe, de diviser la base crânienne au moins par trois coupes transversales parallèles. La première passe immédiatement derrière l'orifice pharyngien de la trompe, la deuxième dans la direction transversale de la trompe d'Eustache cartilagineuse, au niveau du trou ovale et la troisième dans celle de la trompe osseuse, à 4 ou 5 millimètres plus en arrière.

5. Une coupe transversale à travers tout le crâne et le cerveau, dans le plan transversal passant par les deux conduits auditifs externes.

Les résultats favorables obtenus récemment par Thomas Baar et Mac-Ewen, de Glasgow, grâce à l'ouverture chirurgicale d'abcès cérébraux dus à des maladies de l'oreille, doivent être considérés comme un nouveau et important progrès dans le traitement des affections auriculaires qui mettent la vie en danger. En vue de ces interventions opératoires, la connaissance exacte des rapports topographiques des parties du cerveau, situées au-dessus du conduit auditif externe et de l'oreille moyenne, est de la plus extrême importance.

Pour se rendre compte de l'étendue et du volume du lobe temporal dans lequel les abcès cérébraux ont le plus souvent leur siège, il faut diviser tout le crâne et le cerveau dans la direction transversale, en faisant passer le plan de section par le conduit auditif externe et la voûte du tympan des deux côtés. On emploie le plus avantageusement dans ce but la tête entière d'un sujet d'âge moyen. S'il ne fait pas suffisamment froid, on la fait congeler dans un mélange frigorifique composé de deux tiers de neige ou de glace pilée et d'un tiers de sel marin. Au bout de 8 à 10 heures, la tête est si bien durcie par la congélation qu'on peut la scier à l'aide d'une scie de menuisier ordinaire, sans que la position naturelle du cerveau dans la boîte crânienne soit modifiée. Pour que la section soit pratiquée dans la direction voulue, on fait bien d'indiquer celle-ci en pratiquant sur le sommet de la tête dans le cuir chevelu débarrassé des cheveux, une incision transversale réunissant les deux orifices auditifs externes.

Après avoir pratiqué la première coupe, on en fait une deuxième à travers le crâne, à 2-2 $^1/_2$ centimètres derrière la première et parallèlement à celle-ci, dans le but de rendre la pièce plus petite pour la conserver. Les éclats osseux, attachés à la surface sciée, sont enlevés à l'aide d'un long couteau ; on arrose rapidement la pièce d'eau glacée et on la plonge immédiatement

dans l'alcool concentré. Après 24 heures la pièce est placée dans de l'alcool concentré frais, entièrement déshydraté: elle y conserve sa consistance dure. Dans cette méthode de préparation, l'action de l'alcool amène en général un ratatinement de tout le cerveau. Les différentes parties de celui-ci sont ainsi reportées quelque peu vers la ligne médiane ; il faut tenir compte de ce fait en appréciant les rapports des diverses parties du lobe temporo-sphénoïdal avec l'organe auditif.

Des coupes topographiques du cerveau peuvent être faites aussi sur des têtes durcies dans l'alcool, mais pour diviser le cerveau il ne faut pas recourir à la scie. Voici comment on procède : On scie d'abord la voûte crânienne d'un pavillon à l'autre jusqu'à la dure-mère, dans la direction indiquée plus haut, absolument comme pour l'ouverture habituelle de la cavité crânienne puis on coupe les enveloppes cérébrales et le cerveau depuis le haut jusqu'à la base du crâne, à l'aide d'un couteau long, mince et pointu dans la direction indiquée par le trait de scie, enfin on introduit une scie fine et l'on achève la section de la base du crâne.

Nous nous rendons bien compte des rapports topographiques exacts du lobe temporo-sphénoïdal avec l'os temporal, en pratiquant à travers tout le crâne plusieurs coupes transversales parallèles, dont l'antérieure passe par la pointe de la pyramide, la moyenne par la cavité tympanique et la postérieure par l'antre mastoïdien. La figure ci-jointe (fig. 116) reproduit une préparation sur laquelle la coupe a traversé du côté gauche, le conduit auditif externe et la cavité tympanique, du côté droit, l'antre mastoïdien et la partie postérieure du vestibule avec les canaux demi-circulaires. Sur cette coupe, nous voyons au-dessus du conduit auditif osseux, la circonvolution inférieure (gi) du lobe temporo-sphénoïdal ; cette circonvolution s'accuse par une dépression digitale très marquée au point de passage de l'écaille du temporal à la portion horizontale de la fosse cérébrale moyenne. Plus en dedans, répondant à la caisse tympanique (t), se trouvent les parties les plus antérieures de la circonvolution fusiforme (la circonvolution située entre gi et fh) ; cette circonvolution s'étend partiellement encore au-dessus du labyrinthe et présente une dépression profonde (dépression pétreuse) produite par l'éminence arquée de la surface supérieure de la pyramide. Les parties interne et antérieure de la pyramide enfin, répondent à la circonvolution de l'hippocampe (gh), qui s'appuie latéralement à la tente du cervelet.

En vue de l'ouverture chirurgicale des abcès cérébraux d'origine auriculaire, il nous paraît important de connaître les diamètres du lobe temporo-sphénoïdal au-dessus de l'oreille moyenne. Nous donnons ici les mensurations que nous avons obtenues sur plusieurs préparations. D'après ces mensurations, le diamètre transversal du lobe temporo-sphénoïdal, immédiatement au-dessus du conduit auditif externe, donc depuis le bord externe de l'hémisphère cérébral jusqu'au bord interne de la circonvolution de l'hippocampe, est de 5 centimètres. La largeur de la coupe cérébrale à 4 centimètres plus

haut, c'est à-dire à la hauteur de la scissure temporale supérieure, est de 6 à 6 ½ centimètres, depuis la face externe du lobe temporo-pariétal jusqu'au troisième ventricule. Le diamètre transversal de l'hémisphère à la hauteur de la scissure de Sylvius jusqu'au ventricule latéral, mesure 5 centimètres.

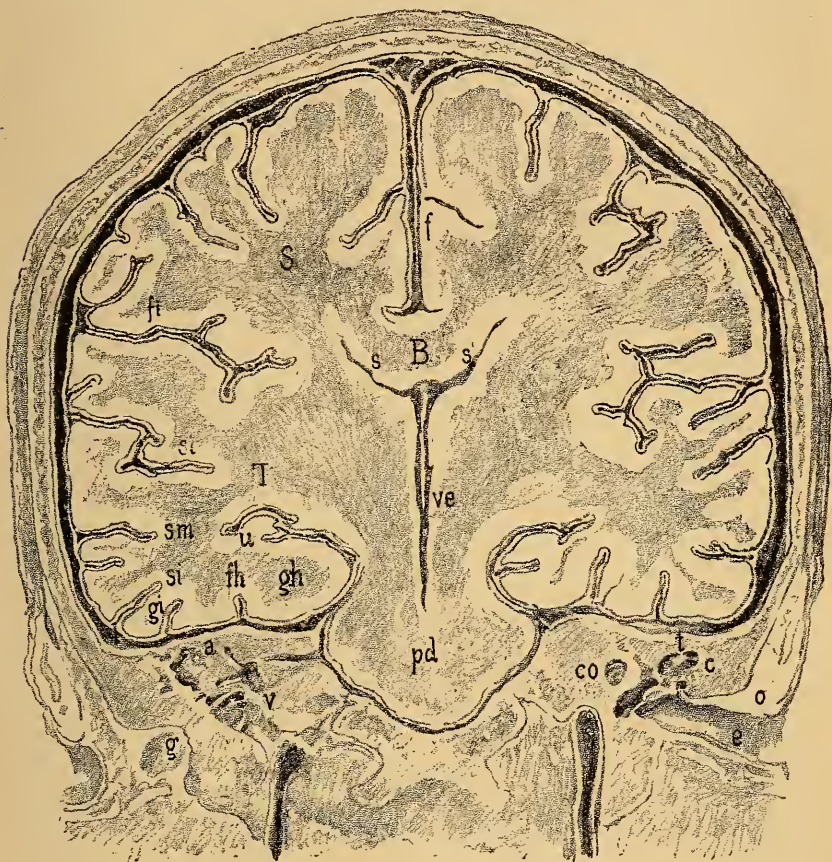

Fig. 116.

Coupe transversale à travers le crâne et le cerveau congelés, à gauche dans un plan vertical au conduit auditif externe et à la caisse tympanique, à droite à travers l'antre mastoïdien. Gauche. e = méat auditif externe. o = paroi supérieure du conduit auditif osseux. c = caisse du tympan. t = voûte de la caisse tympanique. co = limaçon. Droite. a = antre mastoïdien. v = vestibule avec des fragments des canaux demi-circulaires supérieur et horizontal. T = lobe temporo-sphénoïdal. S = lobe pariétal. f = faux de la dure-mère, ss' = ventricules latéraux. V = troisième ventricule. B = pont. pd = pédoncule cérébral. fi = scissure de Sylvius. st = sillon temporal supérieur. sm = sillon temporal moyen. si = sillon temporal inférieur. gi = circonvolution temporale inférieure. gi-fh = circonvolution fusiforme. fh = scissure de l'hippocampe. gh = circonvolution de l'hippocampe. u = corne inférieure.

La hauteur du lobe temporo-sphénoïdal, au-dessus de la cavité tympanique est de 4 à 4 ½ centimètres; la hauteur des lobes temporo-sphénoïdal et pariétal au-dessus de la caisse tympanique est de 7 à 7 ½ centimètres.

b) Coupes topographiques de l'organe auditif sur des temporaux décalcifiés.

Cette méthode de préparation présente de grands avantages pour l'étude de la topographie de l'organe auditif et il faut s'étonner de ne pas la voir employer plus souvent jusqu'ici dans les Instituts anatomiques. Pour décalcifier tout le temporal, on peut employer l'acide chlorhydrique (5 à 10 %) ou bien un mélange formé de 100 parties d'eau, 3 ½ % d'acide nitrique et ¾ % de chlorure de sodium. La quantité de liquide nécessaire pour la décalcification régulière d'un temporal ou de deux temporaux, varie de 1 à 1 ½ litre; elle doit être renouvelée au moins tous les deux jours. La décalcification, qui prend deux ou trois semaines, peut être considérée comme complète, lorsqu'une aiguille enfoncée dans la pyramide, derrière le trou auditif interne et au-dessous de lui, ne rencontre plus aucun noyau osseux (Moos). La pièce décalcifiée est débarrassée de l'acide restant, soit en l'arrosant d'eau pendant quelques heures, soit en la plongeant dans une solution faiblement alcaline; enfin la pièce est placée pendant plusieurs semaines dans l'alcool (à 50-60 %) pour être durcie. Si l'on plonge l'os décalcifié dans l'alcool rectifié, il devient très vite tellement dur que les coupes ne réussissent que très difficilement et incomplètement.

La préparation des coupes peut être entreprise immédiatement sur les pièces décalcifiées, conservées dans l'alcool, sans autre manipulation préalable, ou bien sur des organes auditifs décalcifiés et pénétrés par la celloïdine. Cette dernière méthode (voyez : « Montage dans la celloïdine » dans la partie histologique) convient surtout, lorsque l'on désire que les saccules du vestibule, les ampoules, les canaux et le limaçon membraneux conservent sur les coupes topographiques leur situation naturelle. Si la celloïdine empêche de voir clairement les détails sur la coupe, on peut la dissoudre en plongeant la pièce dans un mélange d'alcool et d'éther. Si l'on opère avec prudence, les organes labyrinthiques ne subissent aucun déplacement du fait de cette manipulation, surtout si la pièce a été placée avant la décalcification dans un liquide à fixation et à durcissement approprié (comp. le paragraphe « Méthodes préparatoires » dans la partie histologique).

Pour faire des coupes de temporaux décalcifiés, on se sert d'un couteau étroit, plat et long; on fait la coupe à travers la pièce dans un même plan et autant que possible d'un seul trait, après s'être bien orienté au préalable sur la direction de la coupe. Mais si l'on veut rendre visibles sur une pièce diverses parties de l'organe auditif situées dans des plans différents, la section doit être faite en plusieurs traits.

Énumérer toutes les coupes que l'on peut faire sur un temporal décalcifié nous mènerait trop loin. Qu'il nous suffise de faire remarquer que sous bien des rapports, la situation topographique des diverses parties de l'organe auditif se voit bien plus clairement sur des coupes, tant transversales qu'horizontales de tout le temporal, que sur des pièces congelées. En effet, tandis qu'en sciant des temporaux non

décalcifiés, la scie lèse souvent le tympan, désarticule les osselets, détruit les organes labyrinthiques, la section peut être faite sur une pièce décalcifiée, dans un plan quelconque à travers le tympan, les osselets et le labyrinthe, sans qu'il se produise une lésion d'organes importants pouvant altérer l'image anatomique. Citons parmi les préparations le plus particulièrement instructives de ce genre :

1. Trois coupes horizontales à travers le temporal, dont la première coupe la paroi supérieure du conduit auditif osseux, la cavité supérieure de la caisse tympanique, l'articulation malléo-incudéenne, la périphérie supérieure du limaçon et le canal demi-circulaire supérieur. La deuxième, faite un peu plus bas, passe au travers du conduit auditif externe, immédiatement au-dessous de sa paroi osseuse supérieure, coupe le marteau au-dessus de la courte apophyse et de l'insertion du tendon du muscle tenseur du tympan, atteint le limaçon au niveau de son plus long diamètre et ouvre la partie supérieure du vestibule. La troisième, faite encore un peu plus bas, correspond à l'axe du conduit auditif osseux, coupe l'extrémité inférieure du manche du marteau, l'articulation de l'enclume avec l'étrier, la platine de l'étrier dans la fenêtre ovale, atteint la partie inférieure du limaçon et ouvre le vestibule au niveau de sa plus grande circonférence.

2. Deux à trois coupes transversales, dont la plus antérieure atteint la cavité antérieure de la caisse, immédiatement derrière l'orifice tympanique de la trompe d'Eustache et coupe le limaçon à peu près dans son axe. La deuxième, à 3-4 millimètres en arrière, est pratiquée le plus avantageusement au niveau du point où l'ombilic du tympan est le plus rapproché de la paroi du promontoire. La coupe transversale de cette région est surtout instructive lorsqu'elle passe exactement par le grand axe du marteau et que celui-ci se trouve ainsi divisé en deux parties depuis son extrémité supérieure jusqu'à l'ombilic. De telles coupes font voir clairement les dimensions de la caisse tympanique en hauteur et en largeur, la convexité du tympan et de la paroi du promontoire, la situation des osselets dans la cavité tympanique. Une troisième coupe transversale faite à 2 ou 2 ½ millimètres derrière celle-ci, atteint la partie postérieure du tympan, le corps de l'enclume et sa longue branche, coupe les niches des fenêtres ovale et ronde et met à découvert la paroi postérieure du vestibule dans toute son étendue.

3. Une coupe transversale à travers le tympan, détaché de la pyramide et resté en rapport avec le marteau et l'enclume, destinée à démontrer la situation de la membrane de Shrapnell, le système de cavités compris entre les corps du marteau et de l'enclume et la niche latérale de la paroi externe de la caisse tympanique, enfin le système de ligaments du marteau et de l'enclume (v. fig. 69, p. 88). (Pour la méthode détaillée de la préparation de cette région voir p. 88 et 89.)

Deux coupes horizontales, dont la première intéresse les corps du marteau et de l'enclume dans un plan passant par la courte apophyse de

l'enclume et le ligament antérieur du marteau, dont la seconde un peu plus profonde atteint le marteau et l'enclume au-dessus de la courte apophyse du marteau, constituent des préparations complémentaires, indispensables pour l'étude des dispositions anatomiques de cette région, si importante au point de vue pathologique.

4. Une série de coupes horizontales et verticales à travers la pyramide décalcifiée, déshydratée par l'alcool et montée dans la celloïdine, pour faire voir la situation topographique des saccules du vestibule, des ampoules, des canaux demi-circulaires ainsi que le limaçon membraneux. Pour la direction à donner à la section, en préparant ces coupes, nous renvoyons au chapitre précédent : « Préparation du labyrinthe membraneux » page 128.

c) Préparation de pièces topographiques sèches de l'organe auditif.

Pour préparer des pièces sèches de l'organe auditif, on emploie des pièces conservées dans l'esprit de vin, que l'on fait sécher à la température ordinaire dans des récipients à l'abri de la poussière et munis de plusieurs trous d'aérage. Ceci ne s'applique qu'aux pièces de l'oreille dont on a enlevé toutes le parties molles, à l'exception du tympan, des muscles intrinsèques de l'oreille et des fenêtres labyrinthiques. Comme il arrive facilement que le tympan se fendille par la dessication de la pièce, il faut appliquer sur le tympan lorsqu'il est encore humide, un mélange de glycérine au sublimé (3 parties de glycérine, 7 parties d'eau, 0,01 de sublimé corrosif). La membrane conserve ainsi sa souplesse et se trouve, grâce à l'addition de sublimé, à l'abri de la destruction par les larves d'insectes.

D'autre part, les pièces où l'on désire conserver les parties molles : cartilages auriculaires, conduit auditif cartilagineux, trompe d'Eustache, muscles tubaires et dure-mère, sont imbibées d'une solution à 5 % d'acide phénique dans la glycérine, d'après l'excellente méthode de conservation bien connue du professeur Laskowski, puis séchées et sciées.

Parmi les préparations topographiques de l'organe auditif, les coupes suivantes conviennent pour l'enseignement et la démonstration.

1. Une pièce sur laquelle on voit la face externe du tympan, la partie antérieure de la cavité tympanique avec la chaîne des osselets et le tendon du tenseur du tympan, le vestibule et le conduit auditif interne (fig. 117). Voici le mode de préparation :

Après avoir enlevé, d'après la méthode indiquée plus haut, (voyez page 62), la paroi antérieure et en partie la paroi inférieure du conduit auditif osseux, on fait, à l'aide d'une scie courbe, une coupe transversale à travers le milieu de la paroi supérieure du conduit auditif osseux, jusque dans le voisinage du tympan.

Le trait de scie est dirigé ici en avant et un peu en bas et contourne la périphérie antérieure du tympan, à 1 ou 1 ½ millimètre au-devant du sillon tympanique jusqu'à la paroi inférieure de la caisse. En enlevant cette partie de la paroi externe de la trompe osseuse, on n'obtient qu'une vue insuffisante de la cavité tympanique. Pour mettre à découvert la partie moyenne de cette cavité avec la chaîne des osselets, on divise dans la direction transversale

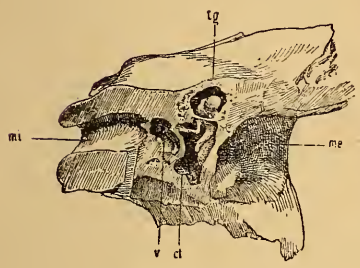

Fig. 117.

Coupe transversale à travers le conduit auditif externe, la cavité tympanique et le labyrinthe de l'adulte; l'anneau tympanique et le tympan sont entièrement conservés. me = méat auditif externe. ct = cavité tympanique avec le tympan, la chaîne des osselets et le tendon du muscle tenseur. tg = voûte de la caisse du tympan. v = vestibule. mi = méat auditif interne. (O. G.) (D'après une pièce de ma collection.)

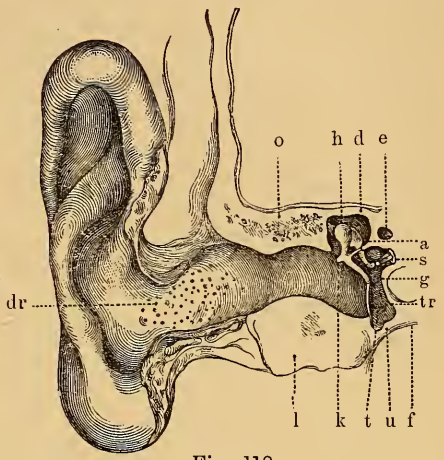

Fig. 118.

Coupe transversale à travers le conduit auditif externe, le tympan et la cavité tympanique. o = espaces cellulaires de la paroi supérieure du conduit auditif externe, en communication avec l'oreille moyenne. d = voûte de la cavité tympanique. u = paroi inférieure de la cavité tympanique. tr = tympan. h = tête du marteau. g = manche du marteau. a = enclume. s = étrier. c = canal de Fallope. f = fosse jugulaire. dr = orifices glandulaires dans le conduit auditif externe. (O. D.)

la voûte de la caisse (tg) immédiatement en avant du tendon du muscle tenseur transversalement tendu et l'on prolonge d'ici le trait de scie en avant de la fenêtre ovale, à travers le vestibule (v) et le conduit auditif interne (mi).

2. Tout aussi instructives, surtout pour l'étude des rapports réciproques de courbure du tympan et du promontoire, sont les pièces, sur lesquelles (fig. 118), après avoir divisé dans le plan transversal les parois supérieure et inférieure du conduit auditif osseux, on divise le tympan à l'aide d'un petit couteau étroit et tranchant, immédiatement au-devant du manche du marteau jusqu'à sa périphérie inférieure; on prolonge alors le trait de scie à travers la caisse tympanique et le labyrinthe de la même manière que dans la préparation précédente.

3. Une coupe horizontale à travers le conduit auditif

externe, la cavité tympanique et le labyrinthe (fig. 119). Elle passe par le conduit auditif externe, un peu au-dessus de son axe, atteint le

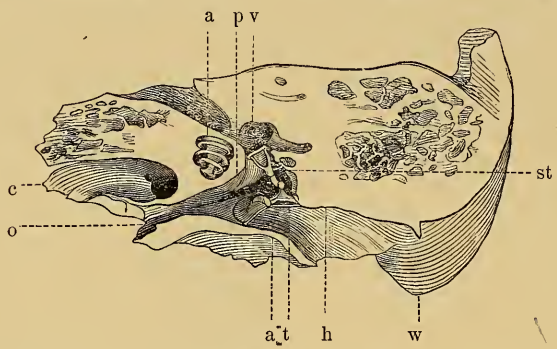

Fig. 119.

Coupe horizontale à travers l'organe auditif. a = paroi antérieure du conduit auditif osseux. h = sa paroi postérieure. t = section du tympan, du manche du marteau et de la poche postérieure. p = promontoire. o = orifice tympanique de la trompe. st = étrier en rapport avec l'extrémité inférieure de la longue branche de l'enclume et le tendon du muscle de l'étrier. w = apophyse mastoïde. s = limaçon. v = vestibule. c = canal carotidien.

tympan (t), à 2 millimètres au-dessus de l'ombilic, divise le manche du marteau et l'extrémité inférieure de la longue branche de l'enclume et traverse ensuite le labyrinthe, de manière à ouvrir le vestibule (v) au-dessus de la fenêtre ovale et à mettre à découvert le limaçon (s) avec la columelle et la membrane spirale.

4. Une coupe horizontale sur laquelle la cavité tympanique et le labyrinthe sont mis à découvert par en bas (fig. 120).

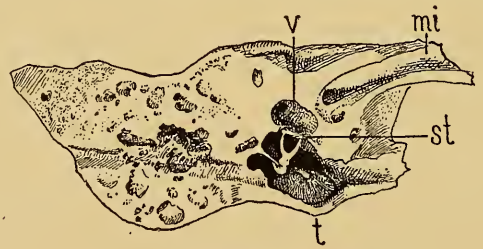

Fig. 120.

Vue de la cavité tympanique par en bas. t = membrane du tympan. st = étrier avec le tendon du muscle de l'étrier. v = vestibule. mi = méat auditif interne. (D'après une pièce de ma collection.)

Après avoir mis à découvert la face externe du tympan, en enlevant la paroi antérieure et inférieure du conduit auditif, on enlève la paroi antérieure et la paroi inférieure de la caisse tympanique, en les brisant prudemment à l'aide de la pince, puis avec la scie courbe la plus fine, on contourne la périphérie inférieure et antérieure du cadre osseux du tympan ; la face externe et la face interne du tympan sont ainsi rendues parfaitement accessibles aux regards. Puis l'on divise la pyramide

par une section horizontale, qui commence à la paroi inférieure du conduit auditif interne et se termine à la face interne de la caisse tympanique immédiatement au-dessous de la fenêtre ovale. En enlevant la moitié inférieure de la pyramide, on peut se rendre compte des rapports de situation des osselets dans la cavité tympanique, surtout de la courbure du tympan, de l'inclinaison de l'extrémité inférieure du manche du marteau sur la paroi interne de la caisse tympanique et de la réunion de l'enclume avec l'étrier.

5. Une coupe transversale qui atteint la partie la plus interne du conduit auditif osseux, la partie postérieure du tympan et la cavité tympanique postérieure (fig. 121). Ces coupes montrent sur la face postérieure de la section la situation de l'antre mastoïdien (an) par rapport à la paroi postéro-supérieure du conduit auditif et sur la face antérieure, la situation du tympan par rapport à la partie interne du conduit auditif osseux. Elles permettent de plus de voir librement la cavité tympanique par derrière; on peut y reconnaître la situation topographique de la chaîne des osselets, les niches des fenêtres ovale et ronde.

Les coupes de pièces sèches qui intéressent le tympan et les osselets, doivent être faites à l'aide des scies les plus fines, sur des pièces durcies dans l'alcool, puis parfaitement séchées. Je possède un certain nombre de pièces de cet ordre, sur lesquelles

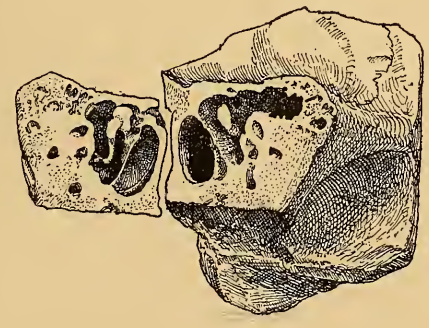

Fig. 121.

Coupe transversale à travers la partie la plus interne du conduit externe et la partie postérieure du tympan. me = méat auditif externe. mt = membrane du tympan. h = articulation malléo-incudéenne sciée. a = surface de section à la scie du corps de l'enclume. st = étrier. an = antre mastoïdien. si = sinus transverse. ma = apophyse mastoïde. (D'après une pièce de ma collection.)

les corps du marteau et de l'enclume, ou le tympan, le manche du marteau et la longue branche de l'enclume ont été sciés sans la moindre dislocation des osselets. Sur des pièces humides ou imbibées de glycérine, on produit presque toujours la dislocation des osselets en sciant l'organe auditif.

6. Une coupe horizontale sur laquelle apparaissent nettement la face externe du tympan, la caisse tympanique avec les osselets, le tendon du tenseur du tympan, le vestibule, le canal demi-

circulaire supérieur (cs), le limaçon (co) et le conduit auditif interne (fig. 122).

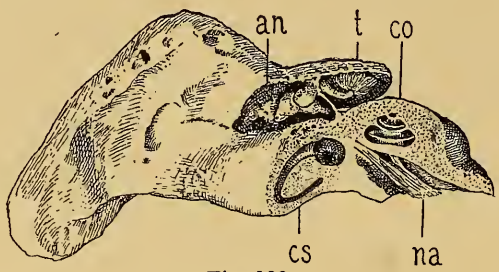

Fig. 122.

Topographie de la cavité tympanique et du labyrinthe, d'après une pièce se trouvant dans ma collection. t = membrane du tympan avec le marteau et l'enclume. an = antre mastoïdien. co = limaçon. cs = canal demi-circulaire supérieur avec le vestibule. na = nerf auditif.

Voici le mode de préparation : on met d'abord à découvert, de la manière indiquée au paragraphe 1 de ce chapitre, le tympan et son cadre osseux, puis on enlève à la pince la voûte de la caisse tympanique ensuite on ouvre la cavité labyrinthique, à l'aide d'une fine scie courbe de la manière suivante : le trait de scie est appliqué verticalement dans la direction transversale au-dessus de l'éminence arquée, au point correspondant au canal demi-circulaire supérieur et s'enfonce dans la profondeur, en s'inclinant très légèrement en avant jusqu'à la hauteur du conduit auditif interne et du tendon du tenseur. A ce niveau, le trait de scie se dirige en avant, en formant un angle presque droit, pour diviser la pyramide jusqu'à son sommet dans le sens horizontal. Lorsque l'on est quelque peu exercé, on réussit par cette combinaison de traits de scie, à représenter tout le canal demi-circulaire supérieur (cs) avec sa dilatation ampulaire, le vestibule, le conduit auditif interne avec le nerf auditif (na) et le limaçon (co).

On obtient une pièce topographique intéressante, en divisant la pyramide perpendiculairement à la direction de son grand axe, après avoir mis à découvert, de la manière indiquée plus haut (v. paragraphes 1 et 6), le tympan et les osselets. Si le trait de scie est mené à travers le milieu du vestibule, parallèlement à la face interne de la caisse tympanique, la face latérale de la section laisse voir cette paroi externe du labyrinthe que nous avons déjà décrite, avec la face interne de la platine de l'étrier, le commencement de la lame spirale et en avant le limaçon coupé perpendiculairement à son axe.

7. Des pièces très instructives pour la topographie de l'organe auditif sont celles sur lesquelles, comme l'indique la figure ci-jointe (fig. 123), on a préparé en une seule pièce, le tympan, la chaîne des osselets avec le tendon du tenseur et le labyrinthe osseux. Ces préparations comptent parmi les plus difficiles de toute la technique des préparations anatomiques ; il faut une adresse manuelle et un entraînement spéciaux pour dégager de la masse osseuse dure du temporal d'adulte, les canaux demi-circulaires osseux et

la coque du limaçon, sans léser les osselets et le tympan. La préparation d'une pièce de ce genre exige environ 15 jours, en travaillant deux heures par jour.

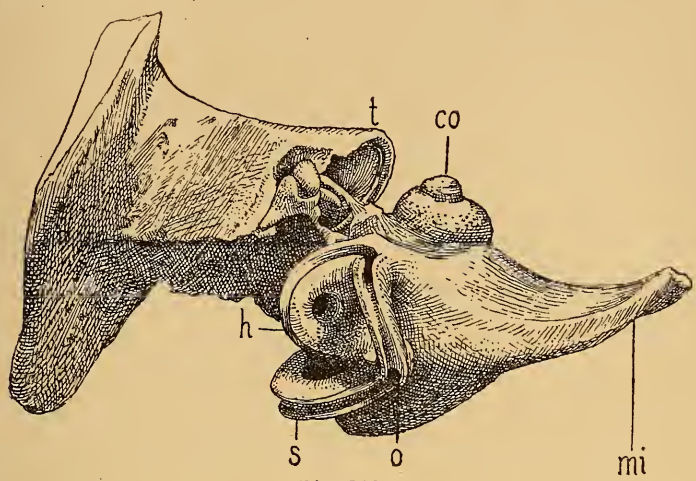

Fig. 123.

Pièce topographique sur laquelle on a isolé en maintenant leurs rapports la cavité tympanique et le labyrinthe osseux. Double grossissement. t = tympan. o = canal demi-circulaire supérieur. s = canal demi-circulaire postérieur. h = canal demi-circulaire horizontal. co = limaçon. mi = conduit auditif interne. (D'après une pièce de ma collection.)

Une description détaillée du mode de préparation nous semble superflue ; la préparation du tympan et de la caisse tympanique se confond avec la préparation décrite aux paragraphes 5 et 6. Même remarque pour la préparation du labyrinthe osseux, pour laquelle nous renvoyons au chapitre (p. 119) qui traite de cette préparation. La mise à découvert du canal demi-circulaire horizontal et de la partie postérieure des tours de spire du limaçon constitue la partie la plus difficile de la préparation. Les burins et les limes à l'aide desquels on travaille la masse osseuse extrêmement dure, se trouvent dans le voisinage immédiat du tympan, qui est détruit pour peu que ces instruments glissent légèrement.

8. Pièces topographiques pour démontrer l'inclinaison du tympan et la situation respective des trompes d'Eustache.

Après avoir enlevé d'un crâne la voûte et le cerveau et divisé par la cavité tympanique supérieure le tendon du tenseur et l'articulation de l'enclume avec l'étrier, on enlève de la base du crâne les deux pyramides, d'après la méthode décrite à la page 20. L'examen de la face interne des deux tympans, découverte des deux côtés, rend évidente la forte inclinaison de ces membranes sur le plan horizontal. Pour démontrer sur la même pièce la situation des trompes d'Eustache dans le crâne et leurs rapports avec la caisse tympanique, on enlève à la gouge et à la pince la partie de la grande aile du sphénoïde qui recouvre la partie cartilagineuse de la trompe, puis l'apophyse ptérygoïdienne, par le procédé exposé aux pages 75 et 76 et l'on fend ensuite le canal tubaire dans le sens de sa longueur (p. 107).

Voici une autre méthode pour démontrer la situation de la trompe d'Eustache dans le crâne : on divise en deux moitiés, dans la direction antéro-postérieure, un crâne privé de la mâchoire inférieure et sur lequel on conserve la cloison nasale ; puis on met à découvert le tympan, en enlevant la paroi antéro-inférieure du conduit auditif et l'on dégage la trompe membrano-cartilagineuse des parties qui l'entourent de la manière suivante : on introduit par l'orifice pharyngien de la trompe, vers la partie la plus rétrécie de ce canal, un cône de bois terminé en pointe, long de 3 à 4 centimètres, dans le but de pouvoir reconnaître la situation du canal au cours de la préparation et d'éviter de léser la partie membraneuse. Laissant la partie membraneuse de la trompe en rapport avec la paroi latérale des choanes, on enlève, à l'aide du scalpel et des ciseaux, tout le tissu adipeux et musculaire situé autour de la trompe, ainsi qu'une partie du fibro-cartilage basilaire jusqu'au point d'union de la trompe cartilagineuse avec la trompe osseuse ; la trompe se trouve ainsi dégagée de tous les côtés.

Signalons encore ici la préparation de quelques pièces anatomiques importantes pour l'otoscopie.

1. Une pièce, sur laquelle on isole de l'os temporal le conduit auditif osseux en rapport avec le tympan, sous forme d'un tube. Dans ce but, on enlève de la pièce les parties molles externes, on la lave dans l'eau, on la déshydrate par l'alcool, puis, soit à l'état humide, soit à l'état sec, on détache le tympan de la partie tympanique et de la partie squammeuse, à l'aide d'une fine scie courbe. La paroi antérieure mince du conduit auditif n'étant limitée que par des parties molles, on ne scie dans cette manipulation que les parois supérieure, postérieure et inférieure du conduit. Des pièces de ce genre servent à montrer clairement, dans un but d'enseignement, l'inclinaison du tympan par rapport à l'axe du conduit auditif osseux ; elles conviennent aussi pour l'étude de ces dispositions des diverses parois du conduit par rapport au tympan, dont il importe de tenir compte lorsqu'il s'agit d'extraire des corps étrangers du conduit auditif osseux.

2. Un temporal entier dont les parties molles ont été enlevées par la macération, mais dont le tympan est resté intact. Dans ce but, suivant la méthode proposée par Schwalbach (1), le temporal frais, enlevé du cadavre, est placé dans une solution de potasse caustique (5-8 %) (méthode de macération de Partsek) et le liquide est renouvelé tous les jours au commencement. A la température ordinaire de la chambre, on réussit à détruire, en peu de temps, par la macération toutes les parties molles du temporal, tandis que le tympan résiste à la solution de potasse indiquée et reste parfaitement intact sur le temporal macéré. Dans des pièces de ce genre, séchées, la membrane présente presque absolument l'aspect du tympan sur le vivant, convient donc tout particulièrement pour des démonstrations avant de s'exercer à l'examen du tympan sur le vivant.

---

(1) Centralblatt für medicinische Wissensch. 1885, n° 39.

3. Une pièce pour démontrer les rapports topographiques du tympan avec la paroi interne de la caisse tympanique. La préparation consiste simplement à exciser le tympan sans désarticuler le marteau et l'enclume. Le tympan étant convenablement éclairé par le miroir réflecteur, on détache d'abord le bord supérieur de la membrane de son insertion à l'aide d'un petit couteau pointu, tranchant, puis on pratique deux incisions, l'une devant, l'autre derrière le manche du marteau, jusqu'à son extrémité inférieure, enfin on incise la membrane dans toute l'étendue de son pourtour ; ce qui en reste encore est brûlé à l'aide d'un fil métallique rougi (fig. 124). Le regard pénètre librement dans la caisse tympanique et l'on peut voir la projection de la face interne de la caisse tympanique sur le tympan, projection dont la connaissance est si importante

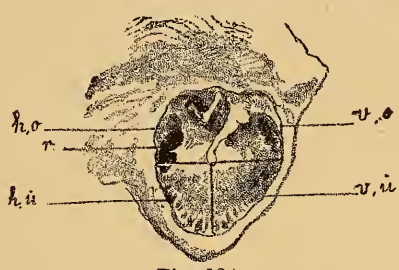

Fig. 124.

Projection de la paroi interne de la caisse tympanique sur le tympan. vo = segment antéro-supérieur. vu = segment antéro-inférieur. ho = segment postéro-supérieur. hu = segment postéro-inférieur. r = niche de la fenêtre ronde.

pour l'appréciation des altérations pathologiques de cette membrane et pour les manœuvres opératoires à pratiquer sur elle et dans la cavité tympanique. Pour s'orienter sur la situation des diverses parties du tympan, par rapport à la paroi interne de la caisse, on divise le plan de la membrane en quatre segments, en prolongeant vers le bas la ligne de direction du manche du marteau et en coupant cette ligne par une horizontale passant par l'extrémité inférieure du manche.

Si nous considérons maintenant le tympan, la tête en position normale, au segment antéro-supérieur (vo) correspondent : la partie antéro-supérieure de la paroi interne de la caisse, touchant à l'orifice tympanique de la trompe d'Eustache ; il est rare que l'on voie une partie du canal du tenseur du tympan ; au segment antéro-inférieur (vu) correspondent : la partie antéro-inférieure de la paroi interne de la caisse voisine de l'orifice tympanique de la trompe et une partie de la paroi rugueuse antéro-inférieure de la caisse ; au segment postéro-supérieur (ho) correspondent : en haut, l'articulation incudéo-stapédienne, derrière cette articulation, la pointe de l'éminence stapédienne et le tendon du muscle de l'étrier ; en dessous de ce tendon, la partie supérieure, la plus grande de la niche de la fenêtre ronde (r) ; au segment postéro-inférieur (hu) répondent : en haut, la partie inférieure, la plus petite de la niche de la fenêtre ronde (r) ; en bas, une partie de la paroi inférieure de la caisse tympanique.

Pour ce qui concerne la préparation de coupes topographiques de pièces anatomo-pathologiques, nous devons, pour éviter des redites, renvoyer aux méthodes de préparation de ce genre de pièces de l'oreille, exposées aux pages 55 et suivantes. Bornons-nous à faire remarquer ici qu'il faut absolument rejeter la méthode, souvent employée encore à l'heure actuelle dans plusieurs instituts anatomiques et qui consiste à scier le temporal dans tous les cas d'otites moyennes purulentes ayant amené la mort, sans examen précis préalable de l'oreille externe et de l'oreille-moyenne; non-seulement on détruit ainsi les parties molles de l'oreille externe et de l'oreille moyenne, mais on rend encore impossible l'examen du labyrinthe, parce qu'il est rempli d'éclats osseux. C'est seulement dans des cas rares, notamment dans la nécrose de la pyramide, qu'il paraît utile de mettre à découvert par un trait de scie convenablement dirigé, le canal osseux établissant une communication entre le temporal et la cavité crânienne ; les limites du foyer osseux morbide intra-temporal apparaissent ainsi plus nettement. On se rend suffisamment compte de l'étendue du processus qui atteint l'os dans les affections accompagnées de carie et de nécrose du temporal, sur des pièces macérées; l'étendue et les limites de l'affection osseuse se reconnaissent à l'aspect carié, rongé ou poreux de l'os et à la formation d'ostéophytes qui se produisent souvent dans le voisinage du foyer de la maladie. Il ne faut se décider à faire macérer le temporal atteint de carie ou de nécrose qu'après avoir examiné avec soin les parties molles du conduit auditif externe, le tympan, la muqueuse de l'oreille moyenne, le labyrinthe et la dure-mère et dans le cas où cet examen n'a pas fait reconnaître des altérations qui indiqueraient de conserver la pièce dans l'alcool.

Après m'être élevé ainsi, pour les raisons indiquées, contre la préparation de coupes topographiques de pièces pathologiques, il me faut, d'autre part, signaler l'importance de ces coupes dans certains cas. Je veux parler de ceux d'adhérences étendues entre le tympan et la paroi interne de la caisse tympanique, d'autres où des granulations conjonctives enveloppent les osselets dans la cavité tympanique supérieure, etc.; les contours, la situation topographique de ces lésions se voient beaucoup plus clairement sur des coupes que par la préparation ordinaire. Mais dans ces cas il ne faut pas se servir de la scie qui détruit les parties molles; il faut décalcifier la pièce par la méthode décrite à la page 160 et pratiquer la coupe à l'aide du couteau.

V.

Préparations par corrosion de pièces de l'organe auditif.

Les préparations de l'oreille par corrosion constituent un moyen d'étude secondaire et complémentaire pour l'anatomie de l'organe auditif. Comme les trois districts de cet organe sont formés de cavités de structure plus ou moins compliquée, nous obtenons par les préparations par corrosion, une représentation plus précise de la forme réelle et de l'étendue de l'oreille externe, moyenne et interne que par des coupes pratiquées dans diverses directions sur des temporaux macérés et non macérés. L'anatomie par corrosion de l'oreille est plus importante encore pour l'étude de la situation topographique des diverses parties de l'organe auditif et des rapports de leur situation respective. C'est par ce moyen seulement que l'on peut se rendre compte d'une manière suffisamment claire de l'étendue des cavités pneumatiques de l'oreille moyenne spécialement, des rapports qu'elles ont entre elles et avec l'oreille externe et interne, avec les gros vaisseaux voisins, etc. La représentation matérielle de ces espaces peut seule mettre en pleine lumière la signification de leurs maladies inflammatoires si fréquentes.

Historique. Les premiers essais de préparation de pièces de l'oreille par corrosion étaient limités à l'oreille interne ; ils remontent à la deuxième période décennale de notre siècle. D'après Bezold, les premiers moules en cire du labyrinthe osseux ont été faits par le médecin-vétérinaire Gerder, sur les conseils d'A. Meckel (1). Hyrtl (Medicinische Jahrbücher 1873) a vu des moulages du labyrinthe dans le Musée de Meckel, à Halle, et chez Valentin, à Berne. Ilg, dans son travail sur la structure du limaçon, reproduit un moulage métallique du limaçon. Hyrtl fut cependant le premier qui utilisa sur une grande échelle l'anatomie par corrosion du labyrinthe osseux pour l'étude de l'anatomie comparée du labyrinthe osseux chez les vertébrés. Il publia les résultats obtenus dans son célèbre ouvrage enrichi de nombreuses gravures : « Vergleichend anatomische Untersuchungen über das innere Gehörorgan. Prag. 1845 ». De même Rüdinger a reproduit des moulages du labyrinthe dans son Atlas de l'organe auditif. D'après une communication de Sapolini (troisième congrès otologique de Bâle 1884), il y a au Musée anatomique de Turin de très beaux moulages métalliques du labyrinthe préparés par le professeur Tommassi.

L'intérêt des anatomistes pour l'anatomie par corrosion de l'oreille externe et de l'oreille moyenne semble ne s'être éveillé que plus tard. En effet, bien que Sömmering en 1806 reproduise dans ses planches anatomiques de l'organe auditif un moulage du pavillon et du conduit auditif externe, c'est seulement chez Hyrtl que nous trouvons les premières préparations de l'oreille

moyenne par corrosion. Dans son ouvrage « Die Corrosions-anatomie und ihre Ergebnisse 1873 » il donne une description, éclaircie par plusieurs gravures, de préparations de l'oreille moyenne par corrosion.

A Bezold appartient le mérite d'avoir étudié l'anatomie de l'oreille par corrosion à tous les points de vue et de l'avoir rendue utile pour l'étude de l'anatomie de l'oreille et pour l'otologie pratique par son travail « Die Corrosions-anatomie des Ohres mit 6 Tafeln in Lichtdruck, München 1882 ». Nous renvoyons à ce remarquable ouvrage pour la description des détails anatomiques que l'anatomie par corrosion a fait connaître ; nous ne traitons ici que le côté technique de l'anatomie par corrosion.

On fait les préparations de l'oreille par corrosion, soit à l'aide de temporaux macérés (corrosion sèche), soit à l'aide de pièces fraîches (préparation des parties molles par corrosion).

Les deux modes de préparation sont indispensables pour l'étude anatomique. Les préparations des parties molles par corrosion nous permettent de voir d'un coup d'œil les cavités principales de l'oreille moyenne, la trompe cartilagineuse et osseuse, la caisse tympanique, l'entrée de l'antre mastoïdien, l'antre mastoïdien, le commencement des cellules pneumatiques et par la préparation simultanée de l'oreille externe, le rapport de situation de l'oreille moyenne avec l'oreille externe. Les préparations de l'os par corrosion, d'autre part, montrent tout le système des espaces pneumatiques, non-seulement dans leurs rapports avec le conduit auditif externe osseux mais aussi avec le labyrinthe, l'aqueduc et les gros vaisseaux.

1. Préparations osseuses par corrosion.

Pour faire des préparations par corrosion du temporal macéré, il faut choisir des os bien séchés, débarrassés de toutes les parties molles. Pour détruire les restes de tissu demeurés dans les espaces intérieurs du temporal, qui sont souvent un obstacle à la réussite des préparations par corrosion, on laisse l'os pendant plusieurs heures dans une solution de potasse caustique à 5 %, chauffée à 60°, puis on le lave dans l'eau pure, on l'irrigue à l'aide d'une seringue puissante et on le fait bien sécher.

Pour relier plus solidement entre eux les moules des diverses parties du temporal, dans les préparations osseuses par corrosion, avant de placer le temporal dans la masse à corrosion fondue, on enfonce une aiguille à travers le conduit auditif interne, le vestibule, la fenêtre ovale jusque dans le conduit auditif externe et de même deux courtes aiguilles à partir du sillon transverse à travers les cellules mastoïdiennes. Pour que le moulage du sillon transverse reste en rapport avec celui des cavités internes du temporal, ces dernières aiguilles, une fois la masse à corrosion durcie dans la pièce, ne peuvent pas être enlevées mais sont coupées. Pour faciliter la sortie de l'air de la cavité labyrinthique, il est recommandable de pratiquer une petite ouverture dans la paroi du canal demi-circulaire supérieur.

a) Préparations par corrosion avec cire et résine.

Les temporaux parfaitement séchés sont bouillis dans une masse fondue composée de quatre parties de colophane et d'une partie de cire, jusqu'à ce que l'air contenu dans toutes les cavités soit sorti. Pour donner à la masse à corrosion une coloration homogène, on y ajoute soit du bleu d'outremer, du minium ou toute autre matière colorante que l'on triture au préalable avec un peu de baume de copahu (Rüdinger). Par l'addition de cette dernière substance, la masse à corrosion devient aussi un peu moins cassante.

Après durcissement du liquide, on enlève la masse résino-cireuse qui recouvre la face externe de la pièce osseuse, en la grattant à l'aide d'une lame de couteau chauffée, puis on place l'os dans l'acide chlorhydrique ; les parties osseuses sont ainsi détruites plus ou moins rapidement.

Pour obtenir l'aqueduc du vestibule, on laisse subsister un pont de masse à corrosion entre son ouverture à la paroi postérieure de la pyramide (fig. 105, p. 135) et la masse placée dans le sillon transverse. En outre, il paraît utile de laisser adhérer à la face inférieure de la pyramide une plus grande quantité de la substance à corrosion, qui sert pendant tout le cours de la préparation de poignée solide facile à saisir.

Les temporaux de nouveau-nés ou d'enfants dans la première année de la vie sont déjà corrodés au bout de six à huit jours, tandis que les os d'adultes doivent être soumis pendant 2-3 semaines et plus à l'action de l'acide chlorhydrique, pour que tous les restes osseux adhérant encore à la pièce soient détruits.

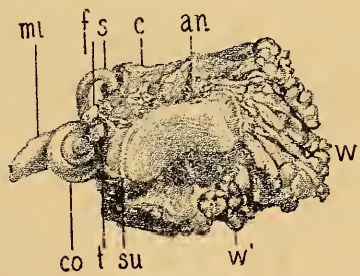

Fig. 125.

Préparation par corrosion résino-cireuse du temporal macéré de l'adulte, vu par en dehors et en avant. O. G. su = conduit auditif externe avec le sillon tympanique. c = caisse du tympan et antre mastoïdien. w w' = cellules mastoïdiennes. t = moulage du canal du tenseur du tympan. f = canal facial. s = canal demi-circulaire supérieur. co = limaçon. mi = méat auditif interne. (D'après une pièce de ma collection.)

Après macération complète il reste dans les enfoncements de la pièce des parties friables de l'os détruit. Lorsqu'on essaie de les enlever à l'aide de pincettes ou d'aiguilles, les parties plus délicates de la pièce se brisent et la pièce perd ainsi sa valeur scientifique. Pour obtenir une pièce aussi intacte que possible, on verse prudemment l'acide chlorhydrique hors du récipient et on lave la pièce qui se trouve au fond du vase, à l'aide d'une seringue ou d'un jet d'eau plus fort.

Les moulages en forme de mousses des cavités de la substance spongieuse qui entourent de tous côtés le moule par corrosion, doivent être enlevés avec prudence. Cela se fait en général très facilement dans le voisinage des espaces pneumatiques du conduit auditif externe, plus difficilement dans celui du labyrinthe et des aqueducs ; il faut ici que l'on soit quelque peu exercé et familiarisé avec la situation des diverses parties. Les moulages spongieux au sommet de la pyramide sont si compacts qu'on ne peut en général les enlever qu'à l'aide d'un petit couteau étroit et tranchant.

Le moulage par corrosion du temporal macéré (fig. 125) lorsqu'il est achevé, nous montre plus clairement que ne peuvent le faire les coupes osseuses, les cavités du conduit auditif osseux dans ses diverses parties, la longueur de ses diverses portions depuis l'orifice d'entrée de l'oreille jusqu'au sillon tympanique, la forme de sa coupe transversale qui varie de dehors en dedans, la courbure de chacune des parois du conduit, ainsi que la direction de ce dernier jusqu'au tympan. A la limite qui sépare le conduit de l'oreille moyenne, se dessine à la périphérie inférieure et latérale le moule du sillon tympanique sous forme d'un trait bien accusé. Le moule de la cavité tympanique s'élève plus haut que celui du conduit auditif externe, correspondant à la baie supérieure de la cavité tympanique. La surface supérieure du moulage de la cavité tympanique paraît tantôt lisse, tantôt, en raison de la structure rugueuse

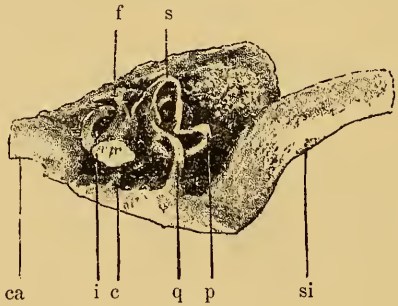

Fig. 126.

Préparation par corrosion résino-cireuse du temporal. Vue de son côté interne avec le moulage du labyrinthe. i = méat auditif interne. s = canal demi-circulaire supérieur. p = canal demi-circulaire postérieur. q = aqueduc du vestibule. c = aqueduc du limaçon. f = canal facial. ca = canal carotidien. si = sinus transverse. (D'après Bezold.)

de la paroi supérieure de la caisse, irrégulièrement fendillée ; il faut, entre autres, regarder comme constante une fente dirigée suivant le diamètre transversal de la cavité tympanique. Elle répond, d'après Bezold, à une crête transversale constante de la paroi supérieure de la caisse *(Crista transversa tympani)*. (Voy. p. 33.) En outre, on trouve sur diverses préparations par corrosion, fort variables en nombre et en

étendue, les moulages des espaces pneumatiques, qui ont des rapports intimes de voisinage, en dehors, avec la paroi supérieure du conduit auditif externe, en dedans, avec les espaces pneumatiques du labyrinthe. A la face inférieure du moulage, on peut, par la situation des espaces cellulaires irréguliers de la paroi inférieure de la caisse, démontrer beaucoup mieux que par des coupes transversales du temporal, jusqu'à quel point le plancher de la cavité tympanique est situé plus bas que la périphérie inférieure du tympan, en d'autres termes que le plancher du conduit auditif osseux.

La face supéro-interne du moulage bien réussi (fig. 126) laisse voir les trois canaux demi-circulaires, le limaçon, le conduit auditif interne (i) et le canal facial (f). Ce dernier, avec toutes ses courbures, en conformité avec sa situation anatomique dans le temporal, peut être suivi à travers tout le moule jusqu'au trou stylo-mastoïdien On voit, en outre, l'aqueduc du vestibule (q) qui part de la paroi labyrinthique interne, sous forme d'un fin arc filiforme, dont l'extrémité inférieure élargie répond à l'hiatus de l'aqueduc du vestibule à la face postérieure de la pyramide. Plus souvent encore on voit le moulage de l'aqueduc du limaçon (c); au niveau du bord postéro-inférieur de la pyramide, au-dessous du commencement du conduit auditif interne, il est relié à l'origine du tour de spire inférieur, sous forme d'un coin court, se terminant en pointe vers le haut.

Les préparations par corrosion avec une masse résino-cireuse, doivent être traitées et conservées avec le soin le plus extrême, tant la masse à corrosion est cassante et fragile. Hyrtl recommande, pour les rendre plus résistantes, d'enduire plusieurs fois les pièces avec une solution d'ichthyocolle.

Des essais que j'ai entrepris récemment pour recouvrir les moules résino-cireux d'une couche galvanoplastique de cuivre, ont donné un résultat favorable.

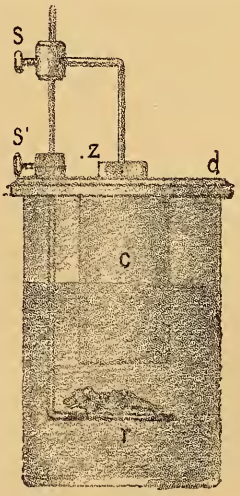

Fig. 127.

Je me sers à cet effet d'un petit appareil galvanoplastique contenant environ un litre de liquide que les amateurs emploient pour obtenir des copies galvanoplastiques de monnaies anciennes. L'appareil (fig. 127) consiste en un cylindre de verre renfermant environ un litre et demi de liquide et fermé par un couvercle de bois (d). Au couvercle de bois, est fixé un cylindre poreux d'argile (c) dans lequel plonge une masse de zinc étoilé, attaché à un support de cuivre. Le support en cuivre de cette masse, fixé au couvercle de l'appareil, se prolonge à travers le couvercle dans le cylindre de verre et se termine en un disque de cuivre, brillant à sa

surface supérieure (r). Celui-ci comme la masse de zinc dans le cylindre, peuvent être élevés et abaissés par des vis de rappel (ss'). L'appareil constitue un élément galvanique dont le pôle négatif est formé par le zinc, le positif par le cuivre dans le cylindre de verre. Pour remplir celui-ci, on verse jusqu'aux deux tiers de sa hauteur de l'eau distillée et on y fait dissoudre 250 grammes de sulfate de fer et 50 grammes de bisulfate de potasse.

Après avoir rempli le cylindre de verre, on place dans le verre le couvercle avec le cylindre poreux, le support de cuivre, la masse de zinc, on verse de l'eau pure dans le cylindre poreux jusqu'à ce que les deux liquides soient au même niveau dans les deux cylindres et on fait dissoudre dans le liquide 10 grammes de sel de cuisine (chlorure de sodium) ; aussitôt l'appareil entre en activité.

Pour recouvrir maintenant le moule obtenu par corrosion d'une couche galvanique de cuivre, on la couvre à diverses reprises, à l'aide du pinceau, de graphite de Sibérie finement pulvérisé, jusqu'à ce que chaque dépression, quelque petite qu'elle soit, soit revêtue d'une couche de cette substance. Puis la pièce est fixée sur la plaque de cuivre (r) et à l'aide de la vis de rappel (s') on rapproche cette plaque à 1 ou 2 centimètres de la paroi inférieure du cylindre. Quand, après quelques heures, la face de la pièce dirigée en haut, paraît colorée en rouge cuivre, on retourne la pièce et on la laisse pendant plusieurs heures encore dans l'appareil. La pièce recouverte d'une couche de cuivre rougeâtre est alors rincée à l'eau et nettoyée à l'aide d'une fine brosse. La mince couche de cuivre donne à la pièce un degré suffisant de fermeté, sans en altérer sensiblement la forme. Pour mettre le cuivre à l'abri de l'oxydation, des moules de ce genre peuvent être argentés ou dorés à peu de frais.

Pour obtenir des préparations par corrosion à la cire, du labyrinthe seul, les pyramides bien macérées de temporaux d'adultes conviennent de préférence. La préparation de moulages du labyrinthe à l'aide de rochers de nouveau-nés est plus difficile; en effet, la masse de corrosion pénètre ici dans l'os poreux jusque dans le voisinage immédiat de la capsule labyrinthique et il est difficile d'isoler le moule du labyrinthe des masses réticulaires qui l'enveloppent de toutes parts. On remplit la cavité labyrinthique de la masse à corrosion en faisant bouillir la pièce dans la masse résino-cireuse, ou en l'injectant au moyen d'un tube de verre chauffé. Le moulage réussit d'autant plus sûrement, que l'on a suffisamment dégagé la capsule labyrinthique de l'os de revêtement, pour pouvoir pratiquer, au point le plus convexe de chaque canal demi-circulaire et au bord antérieur du tour de spire inférieur, un orifice de la grandeur d'une piqûre d'aiguille; ces orifices permettent à l'air contenu dans la cavité labyrinthique de s'échauffer et à la masse de corrosion d'y pénétrer complètement. On peut encore obtenir des moulages de cavités, où l'air a été raréfié, méthode qui sera exposée plus en détail, à propos de la description des appareils pour la corrosion métallique.

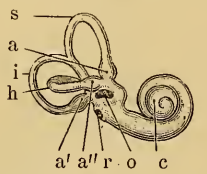

Fig. 128.

Moulage du labyrinthe osseux. o = fenêtre ovale. r = fenêtre ronde. s = canal demi-circulaire supérieur. a = son ampoule. i = canal demi-circulaire postérieur. a' = son ampoule. h = canal demi-circulaire horizontal. a'' = son ampoule. c = limaçon.

Si l'on chauffe la pièce, lorsque la masse de corrosion s'est durcie jusqu'à ce qu'une partie de celle-ci s'écoule de nouveau de la cavité labyrinthique, on obtient, après la corrosion, un moulage creux, qui, d'après ce qu'affirme Hyrtl, peut simuler le labyrinthe osseux naturel.

b) Préparation par corrosion métallique de l'organe auditif.

En raison de leur longue durée, les pièces par corrosion métallique conviennent spécialement pour les besoins de l'enseignement. Dans l'ensemble cependant, la proportion de moulages métalliques réussis est moins élevée que l'orsqu'on emploie la masse résino-cireuse qui pénètre beaucoup plus facilement que l'alliage métallique fondu dans les fins canaux du temporal.

Pour la préparation de pièces par corrosion métallique, on se sert de divers alliages métalliques qui deviennent liquides à des températures relativement basses. Les plus appropriés sont : 1. le métal d'Arcet, composé de : une partie de plomb, deux parties d'étain, deux parties de bismuth ; 2. le métal de Rose composé de : deux parties de bismuth, une partie de plomb et une partie d'étain ; 3. l'alliage de Wood composé de huit parties de plomb, quatre parties d'étain, seize parties de bismuth et trois parties de cadmium. Ce dernier alliage convient surtout pour les moulages du labyrinthe à cause de sa grande fusibilité.

La manière de procéder pour préparer des moulages métalliques du temporal diffère notablement de celle à laquelle on a recours pour les pièces par corrosion résino-cireuse. En plongeant le temporal dans l'alliage liquide, on n'obtient presque toujours que des moulages mal réussis. En versant simplement l'alliage fondu dans le conduit auditif externe, on n'arrive pas au but, parce que le métal liquide s'échappe par les nombreuses ouvertures de communication du temporal.

Aussi a-t-on proposé pour la préparation de moulages métalliques du temporal, des méthodes spéciales dont nous donnons ici une courte description.

Le professeur V. Brunn, de Rostock, montra à la Réunion des naturalistes et des médecins allemands à Berlin, en 1886, une série de moulages métalliques bien réussis du temporal, obtenus par la méthode suivante, dont nous devons la communication à M. le docent docteur Lemcke.

Pour obtenir des moulages métalliques réussis de l'oreille externe, moyenne et interne, sur des temporaux macérés, on bouche le conduit auditif externe à l'aide d'un bouchon, on ferme le trou auditif interne à l'aide d'un morceau de papier et on entoure tout le temporal de gypse, de manière à ne laisser libre que l'ouverture de la trompe osseuse. Le tout est alors placé dans l'étuve, pendant 3-4 heures, à 100° C. environ. Le métal est alors versé par la trompe, puis en secouant et en agitant la pièce à diverses reprises, on fait pénétrer la masse de corrosion fondue dans toutes les cavités. Le plus souvent toutes les cavités du temporal se remplissent complètement.

Après refroidissement de la pièce, le gypse est enlevé, le temporal est plongé dans une lessive de potasse à 8 % et le récipient placé dans des étuves (50° C.). Au bout de quelques jours, après avoir fait disparaître les restes de substance osseuse par un jet d'eau, on obtient le moulage métallique.

Au Congrès otologique de Bruxelles, le docteur Siebenmann démontra une série de moulages métalliques réussis de l'organe auditif, obtenus par une méthode personnelle différant en plusieurs points importants de celle du professeur V. Brunn. Nous décrirons donc brièvement la méthode de Siebenmann.

Pour préparer des moulages de temporaux macérés, on choisit de préférence en général des os qui ne soient pas trop lourds ; il faut les faire macérer avec grand soin. Avant d'y introduire le métal, il faut faire subir à la pièce les préparations suivantes : les canalicules carotico-tympaniques sont élargis à l'aide d'une aiguille ; on fait aussi dans la trompe une forte piqûre par le canalicule carotidien. Puis à l'aide d'une lime, on ouvre un peu le canal demi-circulaire supérieur derrière la crête. Le sillon transverse et en même temps la base du temporal sont recouverts par des bandelettes de toile collées, afin qu'ils se recouvrent plus tard d'une couche plus épaisse du métal introduit. De même on établit un canal recouvert, allant depuis l'orifice externe de l'aqueduc du vestibule jusqu'au sinus vers le bas, pour que le moulage du canal de l'aqueduc ait un soutient plus ferme ; on doit boucher, à l'aide de toile, les orifices des conduits auditifs externe et interne. Au sommet de la pyramide on introduit dans le canal carotidien un entonnoir de carton, à orifice d'écoulement qui ne soit pas trop étroit et on le ferme également en collant du papier ou des bandes de toile.

Lorsqu'on veut introduire le métal dans l'os préparé de cette manière, on doit bien le chauffer immédiatement avant ; il est aussi indispensable que pendant l'introduction le temporal soit étroitement enveloppé par une substance permettant la sortie de l'air, mais s'opposant au suintement du métal versé. Dans la préparation des pièces montrées à Bruxelles, ces deux conditions furent ainsi remplies : l'os chauffé sur un gril dans un poêle fermé fut rapidement enveloppé dans de la toile, puis entouré d'ouate et enfin recouvert de toutes parts, à l'exception de l'entonnoir, d'une couche d'argile à modeler de 5 centimètres d'épaisseur au moins. L'argile fut appliquée aussi intimement que possible sur l'os et comprimée en la roulant énergiquement entre les mains.

On obtient des moulages réellement irréprochables par le procédé suivant, employé sans exception dans ces derniers temps : l'os pourvu d'un revêtement de toile et placé de manière à ce que l'entonnoir soit dirigé en haut, est entouré de gypse jusqu'au niveau du bord de celui-ci, puis abandonné pendant quelques jours dans une chaleur modérée, l'entonnoir étant dirigé vers le bas. L'introduction du métal dans ce bloc de gypse ne peut se faire que lorsqu'il est sec de part en part, laisse bien passer l'air et ne se fendille plus, quand on le chauffe au préalable comme cela est nécessaire.

Lorsque la pièce a été bien nettoyée et suffisamment chauffée, le métal

versé par l'entonnoir remplit toutes les cavités, même les plus fines, depuis l'écaille jusqu'à l'extrême pointe de la pyramide. Sur les pièces préparées en dernier lieu, non-seulement les canaux des deux aqueducs, mais même les veines qui accompagnent les premiers étaient représentées de la manière la plus complète.

Pendant qu'on introduit par l'entonnoir le métal liquide d'une façon continue et en aussi grande quantité que possible, on frappe doucement le bloc de gypse contre le plan de support. On ne cesse de verser qu'au moment où le niveau du métal introduit dans l'entonnoir ne baisse plus; on attend ensuite quelques minutes et on place alors le bloc de gypse droit dans l'eau. Le jour suivant on casse le gypse, on nettoie l'os à l'aide d'une brosse, on enlève le métal avec la gouge ou une lame rougie, aux points où il aurait, sans qu'on le voulût, atteint la surface de l'os.

Les rochers dans lesquels le métal a été introduit, sont corrodés d'abord dans une lessive de potasse (ou de soude) à 10-30 % à une température de 40-50° C. Après un mois, on baigne la pièce dans l'eau pendant 24 heures, puis on la plonge dans l'acide chlorhydrique pur, dilué (1 : 6). Après quelques heures, les derniers restes des parties osseuses adhérentes (capsule labyrinthique, etc.) sont dissous et l'on n'a plus autre chose à faire que de débarrasser la pièce de l'acide en la plaçant dans l'eau distillée. Pendant toute la durée de l'opération de la corrosion, la pièce n'a pas été soumise une seule fois au jet d'eau, ce qu'il faut considérer comme un avantage considérable de cette méthode sur toutes celles que l'on emploie.

Pour conserver la pièce et pouvoir la démontrer, on la fixe sur un pied à deux branches, muni d'une petite base lourde de fonte. Dans ce but, les pointes de la fourche, chauffées à blanc sont enfoncées dans la plaque métallique qui se trouve à la face inférieure de la pièce, de façon que la position de la pièce ainsi montée réponde aussi exactement que possible à la situation naturelle du rocher dans un crâne placé droit.

Pour rendre les moulages osseux plus clairs pour l'étude, il est bon de peindre les moulages des diverses parties de l'organe auditif à l'aide de diverses couleurs à l'huile peu épaisses ou à la laque; par exemple, le conduit auditif en jaune couleur d'os, les canaux nerveux en jaune clair, l'oreille moyenne en rose clair, le labyrinthe en jaune verdâtre, la carotide en carmin cinabre, le sinus du bulbe jugulaire et les veines des aqueducs en bleu clair, le diploë en couleur brunâtre. Ces préparations dites d'orientation sont d'abord dépouillées de la couche spongieuse. Les pièces que l'on ne veut pas peindre sont vernies à l'aide de « fixatif ».

Le procédé de préparation des pièces par corrosion métallique des parties molles (moulages de l'oreille moyenne) d'après Siebenmann est identique à celui de Bezold (emploi de la masse résino-cireuse). Siebenmann aussi entoure la pièce de gypse pour que le temporal humide se chauffe mieux et que la trompe cartilagineuse soit mieux fixée; seuls l'orifice tubaire et l'ouverture artificielle dans l'apophyse mastoïde sont laissés libres. Mais ici le bloc de gypse est chauffé et l'on y introduit le métal aussitôt qu'il s'est solidifié. La seringue dont on se sert doit être

en acier ou en laiton et il faut la chauffer très bien avant de l'employer. La fermeture hermétique du trou osseux de l'apophyse mastoïde par la seringue est obtenue simplement, en glissant au-dessus de la pointe de la seringue, de façon que celle-ci ne dépasse que de trois millimètres environ, un court fragment d'un drain de caoutchouc noir, à paroi épaisse et à lumière étroite. Le choix d'os appropriés, les autres manipulations préparatoires et l'injection ne sont pas différents des manœuvres correspondantes du procédé de Bezold. Par contre, pour la corrosion, l'os bien nettoyé est placé dans une lessive de potasse à 20 % seulement ; la destruction du temporal s'y achève si rapidement, surtout par des températures de 40 à 50° C., que déjà après deux semaines, au plus tard après 3-4 semaines, la pièce par corrosion à éclat métallique brillant, peut être enlevée de la lessive. Pour la corrosion de temporaux « humides » d'enfants, il suffit en général de quelques jours.

On obtient des pièces d'orientation très instructives en faisant macérer ces temporaux « humides », dans lesquels on a introduit le métal, dans une lessive très faible, pendant quelques jours jusqu'à ce que les parties molles et le diploë se laissent enlever facilement. Lorsqu'il est dans cet état, l'os est de nouveau lavé dans l'eau pendant un à deux jours et débarrassé des parties molles. On respecte cependant la trompe et l'on enlève ensuite la table osseuse externe de la face latérale du rocher ; on découvre également avec soin les espaces pneumatiques des faces antérieure et postérieure de la pyramide et on les débarrasse du tissu spongieux qui les enveloppe. Du canal tubaire on enlève, en la brisant, la paroi antéro-externe dans toute sa longueur ; sur quelques pièces on enlève aussi la moitié interne de la paroi antéro-inférieure du conduit auditif. Si l'os a été trop fortement corrodé, après avoir dégagé à la gouge et au burin les tissus de remplissage de l'oreille moyenne, on le plonge encore une fois dans un peu d'eau mucilagineuse ou de gélatine pour lui rendre sa fermeté et empêcher le métal de tomber.

J'ai obtenu quelques pièces par corrosion métallique bien réussies du temporal par le procédé suivant qui est fort simple : sur un temporal bien séché, fortement pneumatique, on fore un petit orifice dans l'apophyse mastoïde à $^1/_2$-1 centimètre derrière l'orifice auditif externe. Ensuite on bouche avec du mastic de vitrier l'orifice antérieur de la trompe osseuse et l'hiatus du canal de Fallope ; la pièce est placée dans du sable sec, fortement chauffé, de telle façon que seuls l'orifice externe du conduit auditif osseux et l'orifice foré dans l'apophyse mastoïde, dirigés en haut, restent libres de sable. Une petite quantité de l'alliage liquéfié est ensuite versé à l'aide d'une cuiller de tôle chauffée, terminée en pointe, dans le conduit auditif, de manière que le métal pénètre tout d'abord dans la cavité labyrinthique à travers les fenêtres ronde et ovale ; puis on introduit le métal dans la cavité tympanique et le conduit auditif externe, jusqu'à ce que l'alliage se montre à l'orifice de l'apophyse mastoïde. Des essais que j'ai entrepris récemment pour obtenir des pièces par corrosion métallique, en injectant l'alliage par le conduit auditif interne, ont donné un résultat favorable. Dans ce but, on perfore

à l'aide d'un instrument pointu, en forme de poinçon, la lamelle osseuse qui sépare le fond du conduit auditif interne et la cavité labyrinthique et l'on pratique également une ouverture dans l'apophyse mastoïde derrière le conduit auditif externe. La pièce est ensuite entourée de gypse, de manière à ne laisser libres que les conduits auditifs externe et interne et l'orifice de l'apophyse mastoïde. L'injection de l'alliage se fait de bas en haut au moyen d'une seringue métallique chauffée, dont l'extrémité pointue est hermétiquement enfoncée dans le conduit auditif interne, grâce à un tube de caoutchouc. L'injection est continuée jusqu'à ce que la masse vienne sourdre à l'orifice de l'apophyse mastoïde.

On peut obtenir des moulages métalliques du labyrinthe en injectant simplement l'alliage par la fenêtre ovale ou dans la cavité privée d'air, d'après la méthode de Gottfried. Ce procédé, dont j'ai eu l'occasion de reconnaître l'excellence par des préparations du labyrinthe parfaitement réussies du docent docteur Dalla Rosa, consiste en ceci : la pyramide, dont on a diminué le volume jusqu'à ne laisser pour ainsi dire que la capsule labyrinthique, est placée dans une éprouvette de grande capacité avec plusieurs petits morceaux du métal de Wood. L'éprouvette est fermée à l'aide d'un bouchon de caoutchouc perforé; dans l'ouverture du bouchon on introduit un court tube de verre. Pour raréfier ensuite autant que possible l'air contenu dans l'éprouvette et faciliter la pénétration du métal fondu dans la cavité labyrinthique, on fait bouillir de l'eau à la flamme d'une lampe à alcool, dans une corne de verre, munie d'un tube bifurqué, jusqu'à ce que la vapeur d'eau s'échappe avec une grande rapidité par les orifices du tube. Si l'on réunit maintenant une des extrémités du tube de verre bifurqué à l'orifice du tube de l'éprouvette, à l'aide d'un tube de caoutchouc, la vapeur d'eau ne peut plus s'échapper que par la branche commune aux deux tubes. L'air de l'éprouvette est ainsi tellement raréfié que le métal que l'on y a fait fondre en même temps à l'aide d'une lampe à alcool, pénètre dans tous les canaux du labyrinthe.

Dans la macération des pièces par la lessive de potasse, il faut observer les mêmes précautions que dans la méthode de Siebenmann.

2. Préparation des parties molles par corrosion.

Sur les préparations des parties molles du temporal par corrosion, on ne montre que les espaces pneumatiques de l'oreille externe et moyenne. Le procédé est variable suivant que l'on veut obtenir un moulage du pavillon et du conduit auditif externe ou celui de l'oreille moyenne (caisse, cellules mastoïdiennes et trompe) ou enfin celui des oreilles externe et moyenne réunies.

Les plus faciles à préparer sont les moulages qui font voir les dépressions du pavillon, la longueur et la direction du conduit auditif externe et la courbure de la surface externe du tympan. On emploie dans ce but une oreille normale, dont le conduit auditif externe a été débarrassé par la seringue du cérumen et des masses épidermiques et dont le tympan présente

à l'examen au miroir un aspect absolument normal. Avant de verser la masse à corrosion, la pièce doit être chauffée dans l'eau chaude et lorsqu'on l'en a retirée, le conduit doit être séché autant que possible en se servant à diverses reprises d'une seringue métallique chauffée. Comme masse à corrosion, on peut employer la masse résino-cireuse décrite plus haut ou (Löwenberg) un des alliages indiqués. D'après le professeur Brunn, ces derniers ne doivent pas être versés trop chauds, car alors la peau du conduit auditif et le tympan sont souvent brûlés et ratatinés et le moulage devient informe et mince. Pendant que l'on verse la masse à corrosion, on veille surtout à ce que le conduit auditif et le pavillon gardent leur position normale et que leurs rapports de situation réciproque ne subissent pas de modification par une traction exercée sur le pavillon. Lorsqu'on emploie des alliages métalliques, par suite du poids du métal liquide qui remplit le pavillon dirigé vers le haut, les coudes anguleux du conduit auditif sont trop prononcés sur le moulage, l'empreinte du tympan se marque incomplètement.

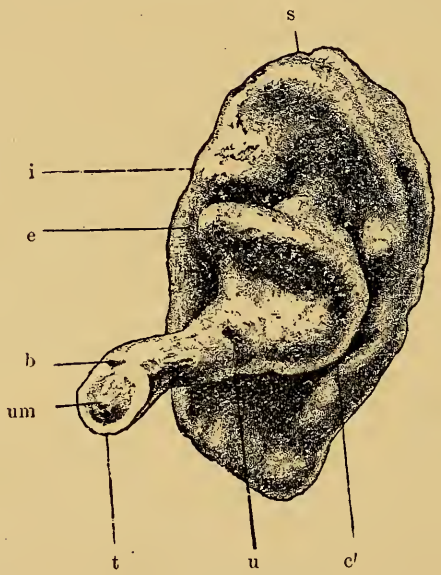

Fig. 129.

Moulage par corrosion du pavillon de l'oreille et du conduit auditif externe (d'après Bezold). s = fosse scaphoïde. i = fosse intercrurale. c = partie supérieure de la conque. c' = sa partie inférieure u = deuxième courbure du conduit auditif externe. t = bord du tympan. um = ombilic. b = dépression de la membrane de Shrapnell et de la courte apophyse.

Après durcissement de la masse de corrosion résino-cireuse, la pièce est placée dans l'acide chlorhydrique concentré et la corrosion pratiquée de la même manière que pour les temporaux macérés. Pour les moulages métalliques, après refroidissement de l'alliage liquide, on sectionne le pavillon et le conduit cartilagineux et l'on peut déjà, d'après le professeur

Brunn, faire sortir le moule. Quand cela n'est pas possible, il faut enlever la partie tympanique à l'aide de la gouge ou la détruire par la lessive de potasse à 8 %.

La manière de procéder pour la corrosion de l'oreille moyenne, est un peu plus difficile. La pièce employée dans ce but doit être enlevée du crâne de telle sorte qu'en avant la trompe soit intacte, tandis que la section osseuse postérieure doit être dirigée de manière à ne pas ouvrir les cellules mastoïdiennes. D'après Bezold, l'injection dans les cavités de l'oreille moyenne se fait le plus sûrement par un orifice pratiqué dans l'incisure mastoïdienne car, surtout dans les temporaux pneumatiques, il y a souvent dans le voisinage de cette incisure, une ou plusieurs grandes cavités communiquant avec l'antre mastoïdien. Après avoir enfoncé hermétiquement dans cette ouverture la canule destinée à l'injection, on fait pénétrer par là de l'air chauffé à travers l'oreille moyenne, à l'aide d'une grande seringue métallique fortement chauffée ; on peut se convaincre de la communication qui existe dans les cavités de l'apophyse mastoïde et les autres cavités de l'oreille moyenne, par l'air qui s'échappe de l'orifice pharyngien de la trompe.

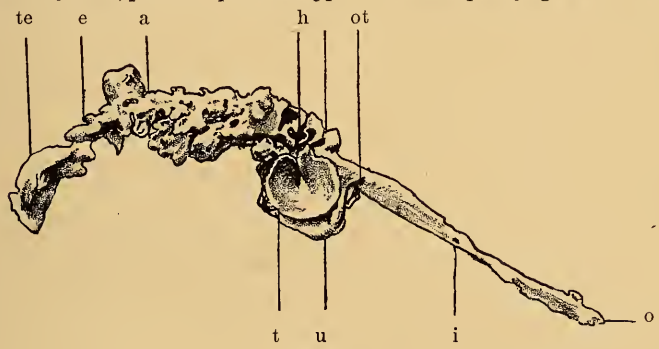

Fig. 130.

Moulage par corrosion de l'oreille moyenne (d'après Bezold). o = orifice pharyngien de la trompe. i = isthme de la trompe. ot = orifice tympanique de la trompe. u = cavité tympanique inférieure. t = tympan avec la gouttière du marteau et l'ombilic. h = cavité pour les corps du marteau et de l'enclume. a = extrémité postérieure de l'antre mastoïdien. e = cellules de passage. te = cellule terminale.

Avant l'injection de la masse de corrosion dans l'oreille moyenne, on enfonce dans le canal tubaire jusque dans la caisse, une aiguille entomologique ; lorsque l'injection est faite, cette aiguille enveloppée par la masse de corrosion empêche le moule de se briser au niveau de l'isthme de la trompe. La masse de corrosion est chauffée et ensuite injectée sous forte pression par la canule au niveau de l'incisure mastoïdienne, jusqu'à ce qu'elle s'écoule sans mélange de bulles d'air par l'orifice pharyngien de la trompe dirigé vers le haut. La pièce est maintenue dans cette position jusqu'endurcissement de la masse de corrosion, puis on la place pour l'opération dans l'acide chlorhydrique concentré ou dans la lessive de potasse, si on a employé un alliage métallique. Lorsque sur des pièces par corrosion des parties molles, on veut obtenir l'oreille externe et l'oreille moyenne réunies,

on enfonce plusieurs fortes aiguilles entomologiques par le conduit auditif à travers le tympan.

L'injection des cavités de l'oreille moyenne se fait de la manière décrite plus haut. Après que la masse de corrosion s'est refroidie dans les espaces de l'oreille moyenne, la pièce est placée de manière que le conduit auditif externe soit dirigé verticalement vers le haut et l'on remplit ensuite celui-ci et le pavillon de la masse liquide. Les cavités de l'oreille externe et de l'oreille moyenne sont maintenues ensemble par les aiguilles introduites à travers le tympan.

Le moulage par corrosion des parties molles de l'oreille moyenne diffère sous beaucoup de rapports du moule de l'oreille moyenne du temporal macéré. Dans les premiers, nous obtenons une empreinte fidèle de la face interne du tympan, empreinte qui fait naturellement défaut dans les pièces osseuses obtenues par corrosion. Dans les pièces des parties molles par corrosion, se trouvent de plus les cavités qui restent après la corrosion du marteau, de l'enclume et de l'étrier, puis le canal traversant transversalement le moulage de la caisse tympanique, canal formé par le tendon du tenseur et les incisures que des replis muqueux accusés laissent dans la masse de corrosion. Tous ces détails manquent sur les pièces osseuses par corrosion, mais par contre nous obtenons sur ces pièces osseuses le moule du canal facial, qui fait défaut dans les moulages des parties molles, comme d'ailleurs le moule d'autres fins canalicules du temporal.

De l'apophyse mastoïde on ne voit sur les moules des parties molles que les espaces pneumatiques; sur les moules de l'os macéré on voit de plus les espaces diploétiques. Enfin sur l'os macéré, nous ne voyons que le moule de la partie osseuse de la trompe d'Eustache ; sur le moule des parties molles, toute la trompe. Ce dernier moulage ne répond pas à la lumière du canal tubaire à l'état de repos, mais bien à l'état de distension maxima.

La celloïdine, si souvent employée dans ces derniers temps pour le montage de préparations microscopiques, a été aussi recommandée par le professeur Steinbrügge pour la préparation de pièces par corrosion du labyrinthe (1).

Steinbrügge ouvre la caisse tympanique par la voûte, divise le tendon du muscle tenseur du tympan et l'articulation incudéo-stapédienne, puis, à l'aide d'un trait de scie à travers l'antre mastoïdien, sépare la partie labyrinthique de la paroi externe de l'oreille moyenne. On enlève alors prudemment l'étrier de la fenêtre ovale et l'on place l'os pendant 48 heures dans un mélange à parties égales d'éther et d'alcool absolu, puis dans une solution légèrement fluide de celloïdine; lorsque la solution a agi pendant huit jours, on la laisse évaporer en enlevant le couvercle. Les os montés dans la celloïdine sont soumis pendant trois jours à l'alcool à 50 %, puis débarrassés par raclage de la celloïdine en excès et placés dans l'acide chlorhydrique pur. Après trois fois 24 heures, on peut enlever du moule, par un jet d'eau faible, les tissus macérés. De cette manière, Steinbrügge a obtenu de très bonnes préparations des

(1) Zur Corrosionsanatomie des Ohres (Centralbl. f. d. med. Wissenschaft, 1885, n° 31).

espaces périlymphatiques du labyrinthe, en même temps que les organes membraneux; il n'a pas réussi encore à préparer ces organes membraneux dans leur ensemble, en faisant de nouveau dissoudre la celloïdine.

Une autre méthode de préparation de pièces par corrosion est due à Barth (1).

Par les divers essais qu'il fit pour monter l'oreille, Barth découvrit une méthode permettant de mouler les cavités du labyrinthe, en conservant les parties molles. Le temporal non macéré et non ouvert, après avoir été durci et coloré (acide osmique) est placé dans l'alcool dilué, puis dans l'alcool absolu, enfin dans le chloroforme. Il est laissé quelques jours dans chacun de ces liquides. Puis on fait fondre de la paraffine à une température aussi basse que possible et l'on y plonge rapidement la pièce retirée du chloroforme; on l'y maintient jusqu'à ce qu'il ne se dégage plus de vapeurs de chloroforme — 5 à 6 heures pour un temporal d'adulte. Après avoir laissé rapidement refroidir la paraffine, on enlève la pièce à l'aide du couteau, tout en laissant un petit bloc de paraffine pour adhérence ultérieure au méat auditif interne ou à la fenêtre ovale et ronde. Dans ce dernier cas, il faut naturellement, avant de placer la pièce dans la paraffine, enlever l'étrier et perforer la membrane du tympan secondaire. Partout ailleurs on gratte la paraffine jusque sur l'os. Le temporal est placé alors dans l'acide chlorhydrique brut, concentré ou presque concentré; on l'y laisse de 8 à 14 jours, d'après sa grandeur. Il est nécessaire maintenant de porter prudemment dans l'eau la pièce sur laquelle le moule de l'oreille interne est déjà visible en grande partie et d'y détacher le tissu encore adhérent, à l'aide d'une seringue à long orifice d'écoulement.

On obtient ainsi un moulage de toute l'oreille interne, y compris les parties molles; tantôt le périoste de la rampe est conservé, tantôt il ne l'est pas et l'on voit sur ce moulage tout ce que l'on peut voir sur un moulage du labyrinthe osseux et de plus, bien qu'il ne soit pas tout à fait transparent, la situation du nerf facial par rapport au nerf auditif, l'arrivée des troncs nerveux aux ampoules et leur épanouissement à ce niveau, les divisions du rameau cochléaire, le trajet du canal cochléaire, le trajet des canaux demi-circulaires membraneux dans les canaux osseux. Sur des organes auditifs d'enfants jusque vers l'âge de 10 ans environ, on obtient l'oreille interne assez intimement unie aux troncs nerveux, de sorte que l'on peut fort bien joindre en terminant la pièce pour la conserver, à un moulage du conduit auditif interne. Chez l'adulte, les points de passage des nerfs vers l'oreille interne sont tellement rétrécis par l'ossification progressive que l'on doit manier la pièce avec le plus grand soin pour que les appendices ne se brisent pas. Barth n'a pas réussi encore à éclaircir la pièce montée dans la paraffine, c'est-à-dire à la rendre tout à fait transparente; par contre, elle acquiert un peu plus de fermeté, résiste mieux aussi lorsqu'on la chauffe modérément, quand on la place pendant quelque temps dans du silicate de potasse et qu'on la sèche, puis qu'au besoin on la frotte encore consécutivement à quelques endroits plus faibles. Il est à recommander d'essayer dans les tentatives ultérieures d'enduire prudemment la pièce de résine dissoute dans le chloroforme. Ces moulages ne conviennent plus pour l'examen microscopique, bien que les arcs de soutien de l'organe de Corti se voient très bien en général et que souvent on

(1) Beiträge zur Anatomie des Ohres, Z. f. O., Bd. XVII. S. 261-266.

distingue encore des cellules et des noyaux. Par contre, on peut préparer le labyrinthe membraneux en faisant dissoudre la paraffine et en l'enlevant. Cette manipulation, dissolution dans le chloroforme, transport successif dans l'éther, l'alcool, la glycérine, doit être faite très prudemment, pour éviter le ratatinement des organes du vestibule et plus encore des canaux, leur déplacement ou leur déchirure. On réussit cependant souvent à obtenir de fort bonnes préparations. On peut encore les peindre ensuite, afin qu'elles soient plus nettement visibles dans la glycérine. Barth croit que cette méthode conviendra mieux pour l'examen d'autres cavités. Les moulages de celloïdine deviennent plus résistants lorsqu'on place la pyramide dans l'huile ou dans une solution alcoolique de résine.

VI.

Montage et conservation de pièces anatomiques et pathologiques de l'oreille.

Méthodes préparatoires.

1. Lessivage des pièces.

Toutes les pièces destinées à être conservées dans une collection anatomique doivent être lessivées à l'état frais, avant ou après la préparation, dans de l'eau pure à renouveler souvent, pour faire disparaître le sang retenu dans l'os et dans les parties molles. Le temps nécessaire pour débarrasser le temporal du sang varie de un à trois jours. Cela se produit d'autant plus vite que l'eau est renouvelée plus souvent et plus d'une fois la pièce peut être débarrassée de sang déjà au bout d'un jour, quand on l'expose au courant d'une conduite d'eau. Ce dernier procédé est surtout recommandable pour éviter une décomposition rapide, surtout pendant la saison chaude.

Lorsque la pièce est entièrement débarrassée de sang, ce que l'on peut reconnaître à ce que l'eau renouvelée plusieurs fois ne se colore plus en rouge, on la place dans l'alcool ordinaire pour la déshydrater; on peut à n'importe quel moment l'enlever de l'alcool pour la préparation. Cette manière de faire n'est cependant recommandable que pour la dissection d'organes auditifs normaux. Les pièces pathologiques doivent, au contraire, être toujours préparées à l'état frais, parce que les parties de l'organe auditif qui ont subi des altérations, les néo-formations qui s'y sont développées sont modifiées par le lessivage dans l'eau. Malgré cela, il paraît nécessaire de faire lessiver également dans l'eau, avant de les mettre dans l'alcool, les pièces pathologiques de l'organe auditif que l'on désire conserver comme pièces microscopiques et que l'on a, au préalable, préparées et examinées complètement, car les détails apparaissent moins nettement sur des pièces conservées dans l'alcool, lorsqu'elles n'ont pas été débarrassées du sang.

2. Blanchiment des pièces de l'oreille destinées à être conservées.

Les temporaux macérés sont le plus avantageusement blanchis au soleil quand les circonstances de lieu sont favorables. On trouve cependant souvent des temporaux très riches en graisse, qui malgré une longue exposition aux rayons solaires, ne perdent pas leur coloration jaune. Le meilleur agent pour blanchir ces pièces est la benzine. Cette manipulation exige cependant un appareil spécial. Il consiste en une boîte métallique de dimensions appropriées, hermétiquement close, dans laquelle est fixé, dans le voisinage du fond, un treillis destiné à recevoir les temporaux. Si l'on verse maintenant sur le fond du récipient une quantité de benzine et que l'on ferme bien la boîte, l'os est débarrassé de la graisse par les vapeurs de benzine qui se dégagent et les temporaux sont ainsi complètement blanchis.

Un autre moyen plus simple de blanchir les os jaunes, consiste à les placer dans une solution aqueuse d'ammoniaque à 10 %; mais les temporaux doivent rester soumis pendant plusieurs semaines à l'action du liquide qu'il faut renouveler souvent. Le blanchiment des temporaux dans l'eau de chlore ou la solution de chlorure de chaux, conduit, il est vrai, plus rapidement au but, mais le tissu osseux, surtout s'il s'agit de sujets jeunes, est trop fortement atteint par l'action destructive du chlore et de l'acide chlorhydrique. De plus petites pièces osseuses, comme le labyrinthe osseux, le tympan avec son cadre osseux et les osselets peuvent être blanchis, dans un endroit aussi obscur que possible ou bien dans un mélange d'éther sulfurique et d'alcool ou dans une solution d'eau oxygénée à 6 % avec addition de quelques gouttes d'ammoniaque.

Pour ce qui concerne le blanchiment de préparations de l'oreille non macérées, il suffit, dans la plupart des cas, de les débarrasser parfaitement du sang qu'elles renferment et de les placer ensuite dans l'alcool, pour donner aux parties osseuses une coloration blanchâtre. C'est seulement pour des os exceptionnellement jaunes ou jaune brunâtre qu'on peut recourir à un agent de blanchiment ; le mieux est alors de placer la pièce dans de l'eau faiblement acidulée par l'acide nitrique ($^1/_2$: 1000).

Montage des préparations.

En montant des pièces anatomiques et anatomo-pathologiques de l'organe auditif, il faut en tout premier lieu faire en sorte que le détail important de chaque pièce spéciale puisse être vu aussi clairement, aussi distinctement que possible. Le montage se divise en montage des pièces conservées dans l'alcool et en montage des pièces sèches.

1. Montage des pièces conservées dans l'alcool.

Les pièces que l'on conserve dans l'alcool doivent presque toujours être retirées du récipient pour l'étude des détails anatomiques. Néanmoins, il est à recommander, lorsqu'on place la pièce dans l'alcool, de lui donner une

position telle que l'on puisse sans ouvrir le vase, voir le détail principal à travers le verre. Aussi le vase de verre destiné à la conservation de la pièce, ne doit pas être plus large que ne l'exige la grandeur de la pièce, pour s'opposer aux changements de position de celle-ci qui empêchent de la voir et qui se produisent si souvent lorsque les vases sont trop larges.

La plupart des préparations anatomiques et anatomo-pathologiques de ma collection sont conservées dans des vases de verre bouchés à l'émeri, qui ont 9 centimètres de hauteur, 6 centimètres de largeur et une ouverture mesurant 4 centimètres. Ce sont les pièces sur lesquelles se voient ensemble le conduit auditif osseux ouvert, la surface externe du tympan, la cavité tympanique et la pyramide sur les coupes les plus diverses. Les pièces sur lesquelles, outre les parties de l'organe auditif que nous venons de nommer, on a conservé encore le pavillon, l'apophyse mastoïde et la trompe, doivent être placées dans des vases plus grands de 12 centimètres de haut et 7 centimètres de large.

Des pièces encore plus volumineuses, telles que la moitié du crâne avec l'organe auditif préparé, les deux organes auditifs réunis, les coupes transversales à travers tout le crâne et l'organe auditif, doivent, cela va de soi, être conservées dans des vases de dimension appropriée. Des vases de verre plats, ayant la forme d'un ovale allongé pouvant être fermés par un couvercle de verre (au moyen de mastic de vitrier), de 17 centimètres de longueur, 7 centimètres de largeur et 18 centimètres de hauteur conviennent surtout dans ce but.

Des coupes en surface de tout l'organe auditif, surtout les coupes horizontales et transversales de pièces auriculaires décalcifiées, sur lesquelles les détails se voient plus clairement dans l'alcool que lorsqu'on les examine hors du liquide, sont conservées dans des vases plus simples, de 6 ½ centimètres de hauteur, 5 centimètres de largeur, fermés à l'aide d'une plaque de verre ronde et hermétiquement bouchés aux bords de contact avec du bon mastic de vitrier.

Les minces coupes en surface d'organes auditifs décalcifiés, qui s'enroulent sur elles-mêmes dans le verre à cause de leur flexibilité, sont fixées sur des plaques de verre colorées (bleues, jaunes, noires) ou non colorées, de grandeur proportionnée à celle du récipient. L'agent de fixation le plus durable, qui ne se dissout pas dans l'alcool, est la colle de poisson ou la colle de gélatine dissoute. Quelques gouttes de la solution fortement épaissie suffisent pour fixer à la plaque de verre les bords supérieur et inférieur de la pièce, placée au préalable dans l'eau pendant peu de temps, de telle façon qu'en plongeant avec soin la plaque dans l'alcool, la pièce reste fixée dans sa position.

L'énumération de toutes les pièces et coupes possibles de l'organe auditif qui conviennent pour être conservées dans l'alcool en vue de l'enseignement nous mènerait trop loin. Cela me paraît d'ailleurs superflu, puisque les préparations de l'oreille, nécessaires pour l'étude et l'enseignement, s'indiquent d'elles-mêmes par les descriptions faites

jusqu'ici de la préparation anatomique. Qu'il nous suffise de faire ici cette remarque générale, que pour l'enseignement, les préparations dans l'alcool et les préparations sèches se complètent heureusement, certains détails se dessinant plus nettement sur les préparations dans l'alcool, d'autres se voyant mieux sur les préparations sèches. Pour la démonstration des parties molles de l'organe auditif surtout, toute collection anatomique destinée à l'enseignement doit disposer d'une grande série de préparations dans l'alcool, qui fait voir, dans les rapports réciproques les plus variés, le pavillon, le conduit cartilagineux, le tympan avec ses poches et la corde du tympan, la muqueuse et les ligaments de l'oreille moyenne, les muscles intrinsèques de l'oreille, la trompe d'Eustache avec son appareil musculaire, le labyrinthe membraneux, le nerf auditif et le nerf facial.

Pour les pièces anatomo-pathologiques, il faut préférer, dans la plupart des cas, la conservation dans l'alcool à l'état sec. Certaines altérations, par exemple, les opacités du tympan, les cicatrices non adhérentes et les enfoncements atrophiques du tympan disparaissent presque complètement quand les pièces sont séchées. Par contre, les plaques calcaires du tympan se détachent plus nettement à l'état sec que sur des pièces conservées dans l'alcool ; il en est de même de certaines adhérences entre le tympan, la face interne de la caisse et les osselets.

Les pièces plus petites sont le plus utilement conservées, pour la démonstration, dans de petits verres à préparation spécialement fabriqués à cet effet, tels que les figures IV et VI de la planche (page 194) les reproduisent en grandeur naturelle. Ici se rangent : les coupes transversales du conduit auditif membrano-cartilagineux, le tympan avec l'anneau tympanique, le tympan enlevé du sillon tympanique et divisé en ses diverses couches, les coupes le long du grand axe du marteau décalcifié et du tympan avec la vue en profil de la membrane de Shrapnell et la cavité de Prussak, des coupes longitudinales et transversales de la trompe d'Eustache isolée, le marteau avec le muscle tenseur du tympan préparé, l'étrier avec le muscle de l'étrier, le fragment de la paroi interne de la caisse tympanique, sur lequel on a préparé l'étrier avec le muscle de l'étrier, la fenêtre ronde et le nerf facial, puis la paroi externe du labyrinthe avec la platine de l'étrier et le commencement de la lame spirale, le saccule avec les canaux demi-circulaires membraneux, le limaçon membraneux, des coupes de rocher durci et décalcifié, etc. Les coupes colorées de la caisse tympanique avec la section transversale de l'articulation malléo-incudéenne. Celles du marteau dans sa longueur avec le profil de la membrane de Shrapnell et la cavité de Prussak, celles du limaçon et du vestibule avec les sections des saccules et des ampoules sont particulièrement claires et belles. Des coupes microscopiques de ces organes, qui se trouvent être trop épaisses pour l'examen histologique, peuvent être conservées dans de petits verres et constituent,

examinées à la loupe et à la lumière directe du jour, de très beaux et de très instructifs objets d'étude. Pour fixer des coupes de ce genre dans un plan droit, on les attache par les deux extrémités, à l'aide d'une goutte de gélatine liquide, à une petite plaque de verre allongée, colorée en jaune ou en bleu et après quelques minutes, on la plonge dans un petit verre à préparation anatomique rempli d'alcool ordinaire.

Parmi les pièces pathologiques que l'on conserve dans de petits vases de verre, il faut signaler : les plaques calcaires, les perforations, les cicatrices tympaniques, les granulations et polypes du tympan (1), les polypes de l'organe auditif, les osselets cariés, la capsule labyrinthique partiellement ou totalement exfoliée par nécrose, le limaçon éliminé, etc.

Le liquide dont je me sers pour la conservation des préparations de l'oreille est l'alcool à 50 % pour préparations anatomiques ; par exception, pour les petits objets (limaçon membraneux, canaux demi-circulaires, tympan, etc.), j'emploie la glycérine phéniquée 1 à 5 % de Laskowski.

Un point important, lorsque l'on forme une collection anatomique, est d'employer des verres à préparations bien fermés ; en effet, beaucoup de préparations se dessèchent par évaporation de l'alcool, au point de ne plus pouvoir être utilisées. Les flacons imparfaitement bouchés, qui munis de leur bouchon de verre et renversés laissent échapper le liquide, fût-ce goutte à goutte, doivent être écartés et remplacés par des flacons bien bouchés. Pour obtenir une fermeture hermétique, on enduit légèrement la circonférence du bouchon de verre d'un mélange de stéarine et de cérésine. L'évaporation du liquide de conservation est le plus sûrement empêchée par l'emploi du mastic de vitrier comme moyen obturateur ; mais ce mode de fermeture (voyez plus haut) n'est recommandable que pour les pièces qui ne doivent pas toujours être enlevées du verre pour la démonstration. Les pièces, qui faute d'attention suffisante, se sont desséchées par évaporation de l'alcool, sont placées pendant un ou deux jours dans l'eau fortement acidulée par l'acide nitrique (2-3 %) pour les faire gonfler, puis portées de nouveau dans l'alcool. Il va de soi que le liquide employé pour la conservation doit être remplacé par de l'alcool frais dans les préparations anatomiques lorsqu'il est devenu brun ou trouble.

2. Montage des pièces sèches.

Le montage et l'exposition des pièces sèches sont de grande importance pour leur bonne conservation. En les montant, il faut surtout veiller à ce que les parties de la pièce destinées à être vues, se présentent librement et clairement à l'examen. Les préparations de la caisse tympa-

(1) Comparez la gravure dans mon « Lehrbuch der Ohrenheilkunde » 2e édition, page 188.

nique et du labyrinthe en particulier, doivent être montées de manière à permettre de voir de tous côtés les cavités. Il est inutile d'insister sur ce point, qu'il faut, outre le montage approprié de la pièce auriculaire, tenir compte du gout esthétique, en donnant à la préparation une forme élégante.

De petites pièces, telles que les faces externe et interne du tympan tendu dans le sillon tympanique, les osselets de l'ouïe, les coupes à travers le vestibule et le limaçon sont le plus avantageusement fixées à l'aide d'une gouttelette de colle sur de petites planchettes noires de quatre centimètres de hauteur et deux centimètres de largeur. De petites plaques de verre (porte-objets plus petits) offrent cet avantage que l'objet fixé sur elles peut être examiné des deux côtés. Pour mettre la pièce à l'abri de la poussière et des insectes, la planchette (ou la plaque de verre) est fixée sur un pied rond de quatre centimètres de diamètre et recouverte d'un couvercle de verre arrondi de cinq centimètres de hauteur (p. 194, fig. I et III, grandeur naturelle).

De la même manière, les petites pièces peuvent être enfermées dans une capsule profonde, arrondie, supportée par un pied, et fermée à sa face antérieure par un verre de montre (p. 194, fig. II). Une méthode de moulage encore plus simple, représentée par la figure VII, consiste à fixer les petites pièces à l'aide d'une goutte de colle sur une planchette de bois noire, polie ou vernissée, de 8 centimètres de longueur et 4 $^1/_2$ centimètres de largeur et de les couvrir, à l'aide d'un verre de montre, en enduisant de colle le bord et en l'appliquant sur la planchette.

Je monte, pour ma collection, de plus grandes pièces sèches de deux manières différentes. Si la pièce est préparée de telle sorte que les parties destinées à être exposées ne peuvent être vues que d'un côté, comme par exemple la vue de la caisse tympanique par en haut, la même par en bas, les coupes horizontales à travers tout l'organe auditif, etc., elle est percée d'un orifice à ses deux extrémités opposées, ou à l'un ou l'autre point approprié, à l'aide d'un foret et fixée par un clou de laiton ou de fer sur une planchette polie ou enduite de vernis noir. Il est évident que les orifices pratiqués dans la pièce pour la fixer, doivent être faits en dehors des parties importantes au point de vue anatomique et dans les cas où la chose est possible, à des endroits où le clou qui la fixe n'attire pas immédiatement les regards. Pour éviter tout à fait cet inconvénient, on enfonce à moitié dans la planchette un clou métallique de 1 $^1/_2$ à 2 centimètres de longueur; on enduit de colle la partie libre du clou et on l'introduit dans un canal foré à la face inférieure de la pièce. La grandeur de ces planchettes à fixation, varie, d'après les dimensions de la pièce, de 9 centimètres de longueur et 6 centimètres de largeur, à 14 centimètres de longueur et 8 centimètres de largeur. Pour de petits objets, des planchettes de 6 centimètres de longueur et de 4 de hauteur sont suffisantes. Au lieu de planchettes de bois, on peut employer aussi des plaques de verre carrées ou allongées, sur lesquelles on fixe les pièces à l'aide de colle ou de ciment à porcelaine (Syndektikon). Pour mettre les pièces à l'abri de la poussière et des insectes, on en conserve quatre à huit dans des boîtes de grandeur appropriée, dont le couvercle

peut être muni, pour faciliter l'examen, d'une plaque de verre. Une fermeture aussi hermétique que possible est absolument indispensable, surtout pour ces pièces sèches, dont les parties molles ont été imprégnées du liquide de conservation de Laskowski (glycérine, 100 grammes, acide phénique, 5 grammes, acide borique, 1 gramme); car ces pièces, imparfaitement abritées, sont tellement souillées à la longue par la poussière, que l'on ne peut guère réussir à les nettoyer complètement.

Les pièces qui doivent être examinées de tous les côtés, par exemple, une préparation composée du tympan, de la chaîne des osselets et du labyrinthe, sont fixées, comme le montre la gravure de la page 194, figure V, sur un pied fermé par une cloche de verre de grandeur appropriée. Le diamètre du support rond mesure 10 centimètres, la hauteur de la colonne supportant la préparation est de 4 centimètres et la hauteur de la cloche de verre qui s'applique dans un enfoncement en forme de fente du support est de 8 à 9 centimètres (1). Ce mode de montage est recommandable aussi, à cause de la possibilité d'examiner l'objet de tous les côtés, pour les pièces par corrosion résino-cireuse que la cloche de verre protège de la poussière et des actions mécaniques.

De petites pièces sèches : tympan, osselets, moulage du labyrinthe peuvent être montées aussi sur une planchette de bois noire et encadrées sous verre. On peut citer comme les plus belles des préparations anatomiques de l'organe auditif réunies de cette manière, les deux planches faites de main de maître par Hyrtl, qui représentent l'anatomie comparée des osselets et du labyrinthe osseux.

Moyen de mettre les pièces sèches à l'abri de la destruction par les insectes.

Toutes les pièces sèches, destinées à être conservées, doivent être enduites pour être protégées contre l'action destructive des larves d'insectes, d'une solution de sublimé dans la glycérine (3 parties de glycérine, 7 parties d'eau, 0,01 de sublimé). Au lieu de sublimé, on peut employer aussi l'acide arsénieux (0,10). On enduit les parties molles (pas l'os) à l'aide d'un fin pinceau à aquarelle. Les surfaces externe et interne du tympan, l'organe le plus souvent détruit par les larves, doivent surtout être enduites avec soin et pénétrées par le liquide. Pour que la membrane reste souple et pour éviter la production de fentes dues à la sécheresse, il est recommandable de répéter le badigeonnage du tympan après 3-4 ans. Les pièces qui ont

(1) J'ai monté de cette manière une collection composée de 60 pièces que j'ai préparées, collection acquise en 1876 par le Musée du « Collège of physicians » de Philadelphie.

été imbibées du liquide conservateur de Laskowski (glycérine à l'acide phénique à 5 % avec addition de 1 % d'acide borique) ne sont pas en général atteintes par les larves d'insectes. Il est bon cependant, ce pour plus de sûreté, de badigeonner également le tympan avec la glycérine au sublimé.

Malgré cette imprégnation qui met les pièces à l'abri de la destruction, je considère comme utile, au début de la saison chaude, de placer dans chaque armoire de la collection anatomique, un morceau de camphre enveloppé de tulle ; son odeur empêche les insectes de se fixer.

Les pièces sur lesquelles se montrent les traces de fixation d'insectes sous forme de grains gris brunâtres, doivent être rejetées de la collection ou placées dans l'alcool au sublimé (1 : 300) pour détruire les larves. Si l'on voit sur plusieurs pièces de la collection des signes indiquant que les insectes s'y sont fixés, toutes les pièces sèches doivent être placées dans une armoire hermétiquement close et exposées pendant 5-6 heures à l'action des vapeurs de sulfure de carbone pour tuer les larves.



I.

II.



III.

IV.



V.

VI.

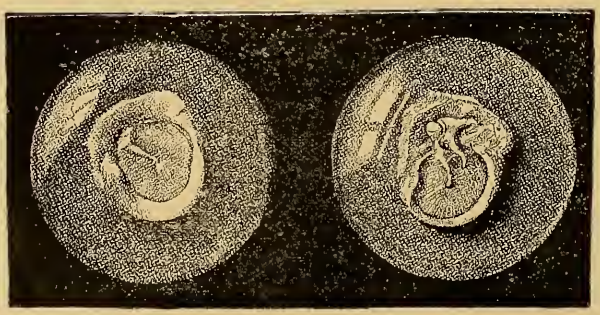

VII.

DEUXIÈME PARTIE.

L'examen histologique de l'organe auditif à l'état normal et à l'état pathologique.

Introduction.

L'examen histologique des tissus de l'organe auditif fait partie intégrante de la technique de la dissection de l'oreille. En effet, bien que la dissection de pièces pathologiques de l'oreille suffise souvent pour reconnaître au seul examen macroscopique la base anatomique des troubles de l'audition, dans bien des cas, c'est l'examen histologique seul qui nous permet d'interpréter les troubles fonctionnels, liés à des altérations délicates de structure de l'organe auditif, qu'il serait impossible de reconnaître à l'œil nu.

L'histologie de l'organe auditif est entourée de difficultés autrement considérables que celle d'autres organes. Cela résulte de ce qu'il est constitué par la réunion de tissus à particularités fort diverses. C'est ainsi que nous voyons l'appareil de transmission et les terminaisons délicates du nerf auditif dans le labyrinthe, entourés de toutes parts d'une enveloppe osseuse, compacte, qui ne permet une étude d'histologie pathologique ou d'anatomie topographique que lorsque tous les tissus sont rendus également susceptibles d'être sectionnés, grâce à des méthodes appropriées de décalcification et de montage. Mais ces méthodes préparatoires exigent la plus grande prudence et la plus grande circonspection, pour éviter l'action altérante nuisible des liquides décalcifiants sur les organes délicats conjonctifs, épithéliaux et nerveux de l'oreille moyenne et de l'oreille interne.

L'organe auditif destiné à l'examen microscopique, tant à l'état normal qu'à l'état pathologique, doit donc presque toujours être soumis à l'action d'agents chimiques déterminés ; ils ont pour but de conserver aussi intacts que possible les cellules et les tissus (fixation), d'empêcher le développement après la mort de processus de décomposition qui pourraient altérer les tissus délicats (conservation) et de donner à des tissus divers une consistance telle que l'on puisse les sectionner tous également (durcissement, décalcification). S'il s'agit seulement de l'examen des parties molles de l'oreille (tympan, revêtement du conduit auditif et de la caisse, trompe d'Eustache, labyrinthe membraneux) on peut en général atteindre les différents buts signalés plus haut par l'emploi d'un liquide de conservation déterminé (sels chromiques, alcool), qui produit en même temps le durcissement, la fixation et empêche la décomposition. Dans quelques cas cependant, lorsqu'on se propose d'examiner des formes d'organisation déterminées (noyaux cellulaires, fibres nerveuses, etc.), on doit recourir à des méthodes combinées de fixation et de conservation. Il est évident que dans les cas où il s'agit d'un examen topographico-histologique de l'organe auditif, la partie de l'organe que l'on a en vue ou tout l'organe, avec ses enveloppes osseuses, doit être décalcifié, pour pouvoir le soumettre in toto à l'analyse microscopique.

Méthodes préparatoires.

1. Fixation et durcissement.

Le but de la fixation est de conserver absolument la structure cellulaire naturelle. L'histologie normale de l'organe auditif et surtout les dispositions anatomiques compliquées du labyrinthe membraneux, ne peuvent en aucune façon être étudiées avec fruit, sans que la pièce soit traitée au préalable par les moyens de fixation. C'est surtout ici, où il s'agit de faire ressortir aussi nettement que possible, dans l'image microscopique, des éléments cellulaires protoplasmatiques bien déterminés, qu'il faut recourir aux méthodes les plus délicates de la technique histologique, non-seulement pour faire voir la structure microscopique des organes extrêmement délicats de l'oreille, mais encore tout particulièrement pour faire ressortir les éléments protoplasmatiques plus importants. Outre les méthodes de fixation habituelles des pièces, leur imprégnation par des sels métalliques (osmique, or) trouve ici un emploi étendu ; les éléments nerveux de l'oreille interne, les terminaisons cellulaires du nerf auditif surtout, grâce à leur réaction chimique particulière se présentent ainsi à l'examen sous un autre aspect et avec une coloration tout à fait spéciale.

Plus la pièce est fraîche, plus les images obtenues par le traitement fixateur, sont fidèles à la nature Les imprégnations métalliques surtout, pour donner des résultats, doivent être faites sur des organes auditifs absolument frais. Les méthodes d'aurification des coupes employées en neurohistologie (Freud) ne trouvent en oto-histologie qu'un usage très limité, car la décalcification préalable et indispensable de la pièce, enlève d'habitude au protoplasme cellulaire ses propriétés réductrices.

Il faut adopter comme règle générale, que les organes auditifs dont il s'agit, doivent être placés directement dans le liquide fixateur, sans avoir été lavés à l'eau et après avoir été débarrassés des parties inutiles fixées à l'extérieur. Comme la plupart des substances employées peuvent servir en même temps comme agents de durcissement, de conservation et même de décalcification, il faut laisser les organes auditifs soumis à la préparation dans la solution en question, jusqu'à ce que l'on ait pu s'assurer que le durcissement des parties molles ou la décalcification a atteint le degré suffisant.

1. Acide chromique et ses sels. L'acide chromique en solution aqueuse de 0,1 à 1 % possède aussi bien des propriétés de fixation que de durcissement, de conservation et de décalcification et constitue par conséquent un agent précieux pour notre but. Le seul désavantage qu'il présente, mais seulement lorsqu'on l'a employé pendant fort longtemps, c'est que les pièces prennent souvent une coloration verdâtre foncée d'oxyde chromique réduit; les parties molles de l'organe auditif perdent ainsi en partie leur propriété et se laissent imprégner par les couleurs de carmin, d'hématoxyline et d'aniline.

Les plus employés comme agents fixateurs, sont le bichromate de potasse et d'ammonium en solution à 2 % et le liquide de Müller ou mélange de deux parties de bichromate de potasse, une partie de sulfate de soude et cent parties d'eau. En renouvelant tous les jours ces liquides, dont il faut employer de grandes quantités, on obtient au bout d'une à trois semaines, souvent déjà en peu de jours, une fixation durable des tissus de l'organe auditif et l'on procède ensuite à la décalcification.

2. Le liquide fixateur de Tafani jouit en oto-histologie d'une réputation particulière. Il est formé de 80 parties d'une solution aqueuse de bichromate de potasse à 0,4 % et de 20 parties d'une solution aqueuse d'acide hyperosmique à 1 %. Les deux liquides ne doivent être mélangés qu'au moment de l'emploi. Après que la pièce, placée dans la solution, y est restée 24 heures, la fixation et la réduction de l'acide osmique sont suffisantes.

3. Le liquide fixateur à l'acide chromique et à l'alcool, moins coûteux, proposé par Vlakovits, que j'emploie souvent pour la fixation de pièces pathologiques, rend également de bons services; il est composé d'une partie d'une solution aqueuse d'acide chromique à 5 % et de 16 parties d'alcool à 90° ; en 24 heures il produit une fixation suffisante. Le durcissement consécutif doit se faire dans l'alcool.

Le mélange suivant, proposé par Urban Pritchard, constitue un liquide fixateur fort recommandable pour les organes auditifs normaux et patholo-

giques : acide chromique cristallisé 1 gramme, eau distillée 20 grammes, alcool à 90° 180 grammes ; l'objet y est laissé pendant sept à huit jours.

4. Avec le liquide de Zencker, le durcissement dure 24 heures. Il est composé d'un mélange de sublimé 5,0, bichromate de potasse 2,5, sulfate de soude 1,0, eau distillée 100,0, acide acétique glacial 5,0. Quand la fixation est complète, les pièces sont lavées à fond dans de l'eau et durcies dans de l'alcool à 30, 60, et 90°. Ce liquide permet la coloration avec toutes les substances colorantes en usage, de même que celle des bactéries. La coloration des gaînes de la moelle, suivant Weigert et Biondi, n'est cependant obtenue que si le sublimé en excès a été enlevé soigneusement par l'alcool iodé.

5. La formaline est actuellement le liquide le plus en usage en oto-histologie et le moyen de durcissement le plus pratique. Elle est employée en dilution à 10 % et elle durcit en 4-5 jours. Après un lavage à fond dans l'eau, la préparation est durcie dans de l'alcool à 30, 60 et 70 %.

Les avantages de cette méthode de durcissement sont : 1° la rapidité du procédé ; 2° le maintien exact de la coloration naturelle de toutes les parties.

6. L'acide picrique doit encore être mentionné ; il est employé comme moyen de durcissement dans une solution aqueuse, à saturation ; dans les examens oto-histologiques, il n'est pas recommandable, parce qu'il ne peut être employé que pour de très petites pièces.

7. Dans mon laboratoire, j'emploie le plus souvent comme liquide de fixation un mélange de deux parties de formaline et d'une partie de liquide de Müller. Les résultats de cette méthode dépassent ceux de toutes les autres.

8. Pour les recherches d'histologie pathologique, surtout lorsqu'il s'agit de l'étude de prolifération cellulaire pathologique, la méthode de fixation de Flemming, généralement employée pour démontrer la division des noyaux, doit être spécialement recommandée. La solution de Flemming est composée de 15 parties d'une solution d'acide chromique à 1 %, 4 parties d'une solution d'acide osmique à 2 %, et une partie d'acide acétique glacial. Les tissus à l'état aussi frais que possible y sont laissés pendant 2-3 jours, puis décalcifiés après avoir été bien lavés, enfin durcis dans l'alcool ; alors on fait des coupes et on les colore à l'aide de couleurs d'aniline colorant les noyaux. (Voyez technique de la coloration.)

9. La fixaton par le sublimé donne aussi de bons résultats dans certains cas, où il s'agit de figurer la division des noyaux. Les pièces ne restent que quelques heures dans un mélange d'une solution de sublimé à 8,5 %, à saturation par la chaleur et d'une autre de chlorure de sodium à 0,5 %. Alors elles sont lavées à fond et durcies dans l'alcool à 30,70 et 90 %. Après avoir enlevé le mercure de la préparation, il faut prendre de très grandes précautions avant la décalcification.

10. La solution d'acide nitrique à 3 %, recommandée par Altmann, donne aussi de bons résultats ; en raison de ses remarquables propriétés décalcifiantes elle paraît surtout appropriée à des recherches oto-histologiques. (La coloration consécutive doit se faire par l'hématoxyline.)

11. Imprégnation par des sels métalliques. Pour les études oto-histologiques, on traite surtout les pièces par l'or et l'acide osmique. En effet, l'action des combinaisons d'or et d'acide osmique sur les tissus ne se borne pas à fixer parfaitement les éléments de structure, mais de plus, et ceci est d'une importance toute spéciale pour l'examen histologique du labyrinthe et de l'appareil de transmission, le métal se dépose sous forme de fines granulations dans certains éléments des tissus (nerfs, cellules épithéliales, etc.), grâce à leurs propriétés réductrices ; ces éléments apparaissent alors dans l'image microscopique fort bien différenciés. Aussi employons-nous surtout les imprégnations métalliques pour la préparation des vaisseaux et des nerfs du tympan, de la muqueuse de la caisse et de la trompe et des terminaisons nerveuses dans les saccules, les ampoules et l'organe de Corti. Les parties de tissus, que l'on veut soumettre à l'imprégnation métallique, doivent être placées dans le liquide fixateur en question, à l'état aussi frais que possible, sans avoir été soumises au préalable à un autre traitement (alcool, acide chromique, etc.). Le liquide fixateur doit être conservé dans une bouteille brune et dans un endroit obscur, pour être soustrait à l'action altérante de la lumière du jour.

I. Aurification. Comme réactif on emploie exclusivement le chlorure d'or en solution aqueuse à $^1/_2$-1 %. Pour activer la réduction, après que la solution métallique a produit son action, on emploie un acide organique faible (acide formique ou acide acétique).

L'effet le plus caractéristique du chlorure d'or, c'est de colorer les cylindres-axes des nerfs et les terminaisons nerveuses du labyrinthe en violet foncé jusqu'au rouge noir foncé. Les vaisseaux et les nerfs du tympan et de la muqueuse de la caisse, le protoplasme cellulaire des divers épitheliums et endothéliums (muqueuse, tympan, labyrinthe membraneux, etc.) se colorent de même ; il faut cependant pour cela qu'on les examine à l'état absolument frais.

Méthodes : *a*) Les organes auditifs frais ou des parties de ces organes sont d'abord placés dans une solution de chlorure d'or à 0,5 %. La durée du séjour dans cette solution dépend de la nature du tissu auquel on a affaire et du volume de la pièce. Les membranes, le tympan, la muqueuse de la caisse tympanique et de la trompe, les saccules et les canaux demi-circulaires y sont laissés pendant un quart d'heure ; les tissus plus volumineux, la trompe d'Eustache, la cavité tympanique, la pyramide, pendant une demi-heure jusqu'à une heure entière. Ensuite les pièces traitées par l'or sont exposées à la lumière, conservées pendant 24 heures dans un liquide qui renferme 10 goutte d'acide formique pour 10 grammes d'eau. Pour les tissus riches en sels de chaux, la solution de sel d'or doit être plus forte ; pour l'organe de Corti, elle doit être environ à 5 %. Les pièces prennent à la surface une teinte violette foncée.

b) Une autre méthode consiste à placer les parties de l'organe auditif dans une solution de chlorure d'or à 0,5 %, à laquelle on ajoute une petite quantité d'acide acétique et à les y laisser pendant un quart d'heure à une heure, jusqu'à ce qu'elles aient pris une coloration jaune paille. On lave ensuite la pièce dans l'eau distillée et on la conserve pendant 24 à 48 heures dans de l'eau acidulée par l'acide acétique, dans

un endroit clair, jusqu'à ce que la réduction voulue ait été obtenue. La couleur de la pièce est alors devenue bleu rouge foncé, violet, bleu ou gris foncé. Durcissement consécutif dans l'alcool.

c) Le docent docteur E. Berger, à Paris, suit le mode d'aurification suivant, que j'ai employé avec avantage pour les organes de Corti de jeunes animaux fraîchement tués. Les organes auditifs frais sont placés dans une solution dont la composition est la suivante : 1 °/o de chlorure d'or, 1 °/o d'acide chlorhydrique, 23 °/o de glycérine et 75 °/o d'eau distillée. Les pièces y demeurent de 6 à 8 heures jusqu'à coloration bleu foncé, puis on les lave à l'eau et on les durcit consécutivement dans l'alcool. Je décalcifie ensuite les pièces à l'aide d'une solution saturée d'acide picrique.

d) On obtient aussi une bonne réduction par l'emploi de l'alcool amylique (une goutte pour 10 grammes d'eau) ; on l'emploie comme moyen de réduction seul ou combiné avec l'acide acétique ou formique, après imprégnation par l'or.

Stöhr fait bouillir 8 centimètres cubes d'une solution de chlorure d'or à 1 °/o avec 2 centimètres cubes d'acide formique dans une éprouvette et laisse refroidir ensuite. L'objet est placé dans l'obscurité pendant une heure dans ce mélange, puis lavé à l'eau distillée et exposé à l'air dans un mélange de 10 centimètres cubes d'acide formique et 40 centimètres cubes d'eau distillée. La réduction est accomplie après 24 à 48 heures. Conservation de la pièce dans l'obscurité, dans l'alcool à 70 °/o puis à 90 °/o pendant huit jours.

L'imprégnation par l'or, de même que celle par l'acide osmique n'atteint que les couches superficielles, car les modifications chimiques qui résultent des réactions spéciales des tissus empêchent les solutions de sels métalliques de pénétrer plus avant dans la profondeur. Aussi, si l'on veut obtenir de bonnes images par réduction, on doit, avant tout, veiller à ce que le tissu à traiter par l'or soit suffisamment en contact avec la solution de chlorure d'or. Pour l'examen du revêtement de la cavité tympanique et des organes membraneux du labyrinthe, il faut donc ouvrir ces cavités d'une manière convenable, sans léser les parties importantes. Cela se fait, pour la cavité tympanique, à la voûte de la caisse du tympan ; pour le labyrinthe, au canal demi-circulaire supérieur, éventuellement par une piqûre dans la membrane de la fenêtre ronde.

S'il s'agit simplement de traiter par l'or le tympan ou la muqueuse isolée de la cavité tympanique et de la trompe, la surface libre de ces organes, pour rendre possible l'action directe de la solution métallique, doit être d'abord débarrassée des sécrétions et des dépôts épithéliaux accidentels, en y appliquant à l'aide du pinceau une solution indifférente de chlorure de sodium (0,6 °/o).

Le durcissement consécutif des tissus traités par l'or se fait dans l'alcool ; la décalcification éventuelle des rochers moins consistants (animaux jeunes, embryons) par l'acide picrique, des rochers résistants par l'alcool ou l'acide nitrique (voyez méthodes de décalcification).

II. Traitement par l'acide osmique. L'acide osmique en solution à 0,5-2 °/o, pour la fixation et la réduction de tissus frais de l'organe auditif, est employée lorsqu'il s'agit de démontrer des vaisseaux

sanguins, des fibres nerveuses à moelle et la dégénérescence graisseuse pathologique d'éléments cellulaires. Comme les corpuscules rouges sont colorés en brun foncé par l'acide osmique, les vaisseaux qui en sont remplis se détachent du reste des tissus sous l'aspect de cordons d'un brun noir foncé. Tous les tissus contenant de la graisse prennent, par la réduction à l'acide osmique, une coloration bleu noirâtre ; la moelle des nerfs et les cellules contenant de la graisse doivent être rendues ainsi parfaitement reconnaissables. Comme dans le traitement par le chlorure d'or, la réduction par l'acide osmique se borne principalement aussi à la surface de la préparation ; il faut donc observer ici aussi toutes les précautions que l'on prend en traitant par l'or. Le changement de coloration se produit le mieux sur les pièces fraîches, beaucoup moins bien sur les pièces durcies, surtout sur celles traitées par l'alcool, parce que celui-ci enlève aux tissus une partie de leur contenu graisseux.

Règle : Les parties de l'organe auditif en question ou tout l'organe sont placés dans une petite quantité (1 à 8 centimètres cubes) proportionnée au volume de l'objet à examiner, d'une solution aqueuse d'acide osmique à 1-2 %, et y restent, dans un endroit obscur, jusqu'à ce que le durcissement et la coloration en bleu se soient produits (1-24 heures). Ensuite pendant quelques heures, lavage répété et intensif dans de l'eau distillée, à renouveler souvent, à laquelle on ajoute quelques gouttes d'acide acétique ; puis lavage d'égale durée dans une solution à 6 % de sel marin. Les parties molles sont ensuite conservées dans de l'alcool graduellement plus concentré, les parties osseuses sont décalcifiées d'après une des méthodes à décrire plus tard.

III. Le chlorure de palladium agit sur les nerfs et le protoplasme de la même manière que le chlorure d'or. Le docteur Schönlein, de Halle, a proposé une méthode combinée par l'acide osmique et le palladium pour la fixation et la coloration par réduction du labyrinthe membraneux.

Voici la méthode : Le limaçon isolé par la préparation, est placé dans une solution d'acide osmique à ½ %, après qu'on a enlevé l'étrier de la fenêtre ovale et y reste pendant 24 heures. Il est ensuite lavé et placé dans une solution de chlorure de palladium à 0,1 ‰, à laquelle il faut ajouter 10 gouttes d'acide chlorhydrique. Cette solution sert en même temps à la décalcification. La solution doit être bien agitée plusieurs fois par jour et additionnée tous les jours d'une goutte d'acide nitrique, jusqu'à ce que la décalcification soit parfaite. La durée de l'opération varie de trois à six semaines, d'après la dureté de l'os. Ensuite lavage à fond, durcissement dans l'alcool absolu, montage dans la celloïdine et préparation de coupes microscopiques.

Les sels d'acide chromique, décrits plus en détail au commencement de ce chapitre, donnent en même temps aux parties molles de l'organe auditif la dureté nécessaire pour que l'on puisse pratiquer des coupes. Plus la quantité de liquide employée est grande, plus on renouvelle rapidement celui-ci, plus aussi le durcissement est complet. On se sert rarement, en oto-histologie, du durcissement rapide par l'alcool absolu qui produit des coagulations gênantes ; en renouvelant deux à trois fois le liquide, la pièce est absolument durcie et se laisse couper après un seul jour.

Après fixation suffisante, la pièce est lavée à fond dans l'eau distillée et placée pour achever de la durcir et la conserver, soit dans l'alcool de plus en plus concentré, soit dans un liquide à décalcification pour être décalcifiée éventuellement. (Voyez « Décalcification ».)

2. Décalcification.

Pour la décalcification du squelette de l'organe auditif, on se sert exclusivement de solutions aqueuses de différents acides métalliques à des degrés variables de concentration.

On distingue une méthode de décalcification de plus longue durée et plus conservatrice et une méthode de décalcification rapide (méthode rapide), dans laquelle on a besoin de degrés de concentration plus élevés des acides. Chacune de ces méthodes a ses avantages et ses inconvénients propres, que nous examinerons à fond à la suite de la description de chacune d'elles.

Toute pièce à décalcifier, après avoir été soumise à un procédé de fixation approprié, doit être lavée dans l'eau fraîche avant d'être placée dans le liquide décalcifiant, jusqu'à ce que l'eau de lavage ne se colore plus et s'écoule pure. Puis la pièce osseuse doit être absolument débarrassée de toutes les parties molles encore adhérentes, surtout la dure-mère doit être détachée du rocher, pour que la solution décalcifiante puisse atteindre directement l'os. La pièce elle-même doit être réduite au plus petit volume possible en enlevant les parties osseuses inutiles, à la scie et à la pince à os; elle doit être placée dans une grande quantité du liquide décalcifiant, car la décalcification s'opère d'une manière d'autant plus homogène et plus rapide que la pièce est plus petite et la quantité de liquide décalcifiant plus grande.

La décalcification doit être prolongée, jusqu'à ce que la pièce ait acquis une consistance molle, homogène, permettant de la couper. Le meilleur moyen de reconnaître si l'on en est là, c'est d'enfoncer dans le rocher, en divers points, une fine aiguille à préparer. Si l'aiguille pénètre en beaucoup de points sans que l'on doive faire un effort particulier, surtout si l'on ne découvre pas de noyau osseux dans la masse osseuse située derrière le trou auditif interne (Moos), on doit admettre que le rocher se trouve déjà dans un état qui permet de le couper. Mais si l'aiguille enfoncée rencontre dans la profondeur une résistance un peu sérieuse, cela indique qu'il existe encore des noyaux osseux non décalcifiés; il faut laisser la pièce dans le liquide décalcifiant jusqu'à ce qu'il soit prouvé que la décalcification est complète.

Méthodes de décalcification.

1. Le liquide de Müller que nous avons cité différentes fois et dont nous avons déjà reconnu plus haut les propriétés de fixation et de durcissement des tissus, peut être aussi employé avantageusement pour la décalcification, parce qu'il renferme de l'acide chromique libre; cela n'est vrai cependant que pour la décalcification d'organes osseux petits (osselets)

ou de temporaux relativement mous (embryons, nouveau-nés, jeunes animaux, etc.). On ne peut l'employer pour la décalcification de rochers d'adultes, parce que la quantité d'acide chromique libre qu'elle renferme est petite. Même pour les os petits, ou pauvres en sels de chaux, il faut employer une grande quantité de liquide et le renouveler fréquemment (au début tous les jours, plus tard tous les 3-4 jours). En ajoutant 5 à 10 gouttes d'acide nitrique concentré à un demi-litre du liquide de Müller après la première semaine et chaque fois que l'on renouvelle la solution, on diminue notablement la durée de l'opération sans nuire aucunement par là à la préparation. Cependant l'opération dure toujours des semaines, même pour des rochers peu résistants d'individus tout jeunes.

Cette méthode est avantageuse pour l'examen histologique d'organes auditifs provenant d'embryons d'enfants ou de jeunes animaux, parce que les éléments conjonctifs et nerveux sont ainsi absolument conservés et qu'après la décalcification les éléments nerveux de l'appareil de perception des sacs dans le labyrinthe peuvent souvent encore être distingués par les méthodes connues de coloration des nerfs. (Hématoxyline de Weigert.)

2. Méthode à l'acide chromique (Waldeyer, Gottstein, Moos). Waldeyer a recommandé pour décalcifier le rocher, l'acide chromique en solution aqueuse et a indiqué le procédé suivant; après que l'on a enlevé les parties molles et osseuses inutiles, la pièce est placée dans une faible solution d'acide chromique (1 : 600), y est laissée quelques jours; on la place ensuite dans une solution d'acide chromique à 1 : 400 eau, pendant le même espace de temps et on la porte dans une solution à 1 : 200 eau. Cette solution est maintenant employée comme le liquide réellement décalcifiant, on la renouvelle tous les 5-6 jours et pour diminuer la durée de l'opération, on ajoute 2 grammes d'acide nitrique concentré officinal par 100 grammes de la solution chromique.

Quand le tout est bien décalcifié, ce qui prend encore trois mois pour les rochers d'adultes, on lave rapidement la pièce et on la place pour quelques heures dans l'alcool pur à préparations anatomiques. Alors seulement on la lave à fond et on la débarrasse de l'acide en l'arrosant d'eau pure pendant plusieurs heures, jusqu'à ce que l'eau en découlant paraisse pure et incolore. La pièce est ensuite conservée dans de l'alcool dont on augmente graduellement la concentration ; quelques heures avant de pratiquer les coupes, on le remplace par de l'alcool absolu. En règle générale on obtient par cette méthode de bons résultats, car elle présente l'avantage de durcir parfaitement les parties molles par l'acide chromique. Ce procédé a cependant un inconvénient qui consiste en ceci : il persiste souvent dans le voisinage du conduit auditif interne des noyaux osseux non décalcifiés (Moos) que l'on ne peut plus enlever sans nuire à toute la préparation, lorsque le reste est déjà ramolli, ce qui est préjudiciable à l'examen histologique précis de la préparation. La décalcification du labyrinthe par l'acide chromique et l'acide nitrique détermine assez souvent des altérations des cellules de Corti et de Deiters, des fibres arquées et de la membrane de Reisner (Katz), altérations qui peuvent facilement être prises pour des changements pathologiques,

ce que peuvent confirmer tous ceux qui ont longtemps eu recours à cette méthode. En outre, il peut arriver facilement lorsqu'on l'emploie, qu'à défaut de précautions, les préparations se ramollissent trop et se transforment en une masse friable que l'on ne peut utiliser.

3. L'acide picrique en solution aqueuse saturée est très utilement employé pour la décalcification de rochers d'embryons ou d'enfants et d'osselets. Lorsqu'il s'agit de l'étude histologique normale des tissus du labyrinthe, on peut faire précéder la décalcification par l'acide picrique du traitement des organes labyrinthiques par l'or. L'acide picrique n'est pas à recommander pour la décalcification des rochers durs d'adulte, à cause de son action relativement lente.

4. Décalcification par l'acide nitrique. Le liquide destiné à la décalcification se compose de 100 parties d'eau, 3 $^1/_2$ parties d'acide nitrique et $^3/_4$ de chlorure de sodium. La solution que l'on doit employer en grande quantité, est renouvelée tous les jours au début. Les organes auditifs normaux, dans lesquels on veut examiner la muqueuse de l'oreille moyenne ou le labyrinthe, doivent, avant la décalcification, être soumis à la fixation par le liquide de Müller ou la solution d'acide osmique. Dans les cas pathologiques, je fais précéder en général la décalcification par l'acide nitrique de la fixation dans la solution de Vlakovits (voyez p. 197). Mais pour l'examen de l'oreille externe et de l'oreille moyenne, il suffit souvent de placer la pièce dans le liquide décalcifiant, car la solution à 3 % d'acide nitrique constitue à elle seule un excellent agent de durcissement, souvent employé en histologie. Dans cette méthode, la décalcification et le ramollissement s'opèrent d'une manière sûre et homogène, sans que les parties molles de l'organe auditif éprouvent de dommage. Pour l'étude des états pathologiques de l'organe auditif, la méthode par l'acide nitrique possède en outre une valeur spéciale, parce que son action rend visible la division des noyaux. La décalcification d'un temporal humain est complète par cette méthode en 20 à 25 jours. Après la décalcification, les pièces sont bien lavées et conservées dans l'alcool à 50 %. Par l'alcool rectifié ou absolu, l'os décalcifié est rendu tellement dur, qu'il faut le placer dans l'eau chaude ou l'alcool dilué chauffé pour lui rendre une consistance qui permette de le couper.

5. Décalcification par l'acide chlorhydrique. En raison du gonflement des parties molles qu'il produit, il doit être employé pour la décalcification de l'organe auditif, non pas en solution aqueuse, mais seulement en solution alcoolique. Il est en outre avantageux d'ajouter une petite quantité de chlorure de sodium à la solution d'acide chlorhydrique. La méthode par l'acide chlorhydrique n'est pas à recommander pour l'examen histologique du labyrinthe, à cause de l'action nuisible qu'elle exerce sur les organes labyrinthiques, les taches acoustiques et l'organe de Corti, mais elle convient comme méthode rapide pour la préparation de coupes topographiques de tout l'organe auditif. Nous employons pour atteindre notre but, un mélange composé de : 5-15 parties d'acide chlorhydrique concentré, 1000 parties d'esprit de vin rectifié, 200 parties d'eau et 5 parties de chlorure

de sodium. Ce dernier s'oppose au gonflement du tissu conjonctif par l'acide chlorhydrique. Pour obtenir de bons et rapides résultats, il est de toute nécessité d'employer encore ici de grandes quantités de liquides et de les renouveler tous les jours. Le lavage et la conservation des organes décalcifiés se font comme dans la méthode décrite plus haut.

6. Acide pyroligneux (*acidum pyrolignosum purum*) sert à l'état de concentration pour la décalcification des tissus fœtaux.

7. Acide lactique à 10 % et en solutions plus fortes. La décalcification se fait assez vite cependant les tissus sont attaqués.

8. Le liquide de décalcification d'Ebner a la composition suivante: acide chromique 2,5, alcool 500,0, eau distillée 100,0, chlorure de sodium 2,5. L'avantage de ce liquide consiste dans ses propriétés conservatrices des tissus ; cependant la décalcification se fait très lentement. Des pièces qui ont été enfermées préablement dans la celloïdine et chez lesquelles la décalcification ne réussit pas complètement, pourraient être parfaitement décalcifiées par le liquide d'Ebner.

9. Solution de chlorure de palladium consistant en chlorure de palladium à 1 % 1000,0 exige après un lavage complet un durcissement consécutif dans de l'alcool graduellement concentré.

10. Méthode par la phloroglucine. Phloroglucine 1,0 et acide nitrique non fumant 10,0 forment la solution nommée basique, à laquelle sont ajoutés 100 centimètres cubes d'une solution aqueuse d'acide nitrique à 10 %. La phloroglucine ne sert ici que comme agent protecteur des tissus contre l'acide employé en même temps. Une variété de ce liquide de décalcification est la suivante : phloroglucine 1,0, acide nitrique 5,0, alcool 70,5, eau distillée 30,0. Cependant la décalcification a lieu ici beaucoup plus lentement.

11. Le liquide de décalcification recommandé par Thoma consiste en 5 parties d'alcool à 96 % et une partie d'acide nitrique concentré officinalement pur. Après une décalcification complète, la préparation est neutralisée dans l'alcool auquel on ajoute du carbonate de chaux. Cependant pour éviter le dépôt de ce sel, les pièces sont enveloppées dans du papier buvard. Le durcissement dans le liquide de Müller ou dans l'alcool a précédé.

3. Montage et exécution des coupes.

Après avoir, par les procédés de préparation énumérés plus haut, fixé et durci les éléments des tissus, après avoir donné à tout l'organe auditif, par la décalcification des parties osseuses, une consistance permettant de le couper, il faut encore monter convenablement la pièce, pour qu'en la débitant en coupes, on obtienne in situ les tissus délicats de l'oreille moyenne et du labyrinthe. Le montage n'est pas seulement indispensable pour la préparation de coupes du tympan, des articulations des osselets et du labyrinthe, mais encore là où il s'agit de faire des coupes en série de tout l'organe auditif, au point de vue histologico-topographique et anatomo-pathologique. Il est clair que les organes de transmission et de

perception des sons, suspendus dans les cavités du temporal (tympan, osselets et leurs articulations, labyrinthe membraneux : saccules, ampoules, canaux demi-circulaires membraneux, organe de Corti) ne seront conservés parfaitement in situ sur les coupes, que si ces cavités ont été d'abord remplies d'une substance d'abord liquide, mais se durcissant consécutivement et qui maintienne toutes les parties dans leur situation naturelle. Sans cela, l'un ou l'autre organe lâchement uni aux parois osseuses de l'oreille moyenne ou du labyrinthe tomberait fatalement de la coupe. Les organes délicats de l'organe auditif se déchirent en outre si facilement, qu'on ne peut éviter cet inconvénient qu'en remplissant tout à fait les cavités d'une substance durcie mais pouvant être coupée, capable de maintenir sur la coupe toutes les parties dans leur situation et leurs rapports normaux.

Les masses à montage anciennes, parmi lesquelles nous citons le mucilage de gomme (durcissement dans l'alcool), la colle de glycérine (liquide à chaud, solide à la température de la chambre), la paraffine (cinq parties de paraffine, deux parties de spermaceti, une partie de graisse de porc pure), la masse oléo-cireuse, le blanc d'oeuf de poule, n'ont plus en oto-histologie qu'une valeur secondaire, à l'exception de la paraffine qu'on peut employer encore dans plusieurs cas, depuis que nous avons appris à connaître, grâce à Schiefferdecker et à Duval, la celloïdine qui, comme masse à montage, répond parfaitement à tous les besoins.

La celloïdine, substance analogue au collodion, que l'on peut se procurer dans le commerce en plaques blanches, diaphanes, a la propriété de se dissoudre peu à peu dans un mélange d'éther et d'alcool absolu (à parties égales), en formant un liquide sirupeux, qui se durcit à nouveau dès qu'on laisse évaporer les agents de dissolution ou que l'on ajoute à la solution de l'alcool dilué. Il est facile d'en déduire la méthode de montage par la celloïdine.

1. Préparation de la solution de celloïdine.

Pour les études otologiques, on doit toujours tenir prêtes trois solutions de concentration différente : une faible, une un peu plus concentrée, une épaisse. La première se prépare en plaçant 30 grammes de celloïdine chimiquement pure, en tablettes, découpées en petits cubes avec un mélange de 30 grammes d'alcool absolu et 30 grammes d'éther sulfurique, dans un vase muni d'un bouchon de verre fermant hermétiquement. La deuxième solution s'obtient en dissolvant 30 grammes de celloïdine dans un mélange de 25 grammes d'alcool et de 25 grammes d'éther. La solution la plus concentrée, enfin, s'obtient en plaçant 30 grammes de celloïdine dans 20 grammes d'alcool et 20 grammes d'éther. En agitant fréquemment le mélange, on obtient en quelques jours les solutions de consistance voulue (huileuse ou sirupeuse épaisse) qu'on emploie comme masse de montage, d'après les principes que nous décrirons plus bas.

2. Préparation des organes auditifs pour le montage dans la celloïdine.

a) Les pièces absolument décalcifiées sont d'abord lavées à fond dans de l'eau distillée, plusieurs fois renouvelée, jusqu'à ce qu'elles soient entièrement débarrassées d'acide.

Puis on ouvre, par les méthodes décrites, la cavité tympanique, les canaux demi-circulaires et le limaçon pour permettre la pénétration de la masse à montage dans les cavités du temporal.

b) Il faut maintenant enlever à la pièce toute trace d'eau, car la celloïdine ne peut pénétrer dans les tissus et les espaces renfermant de l'eau. Dans ce but, la pièce en question est placée pendant 24 heures dans l'alcool dilué, puis pendant 1-2 heures dans l'alcool concentré. Pour l'examen des organes de l'oreille externe et de l'oreille moyenne, l'objet peut être placé directement de l'alcool absolu dans la solution de celloïdine. Pour les examens du labyrinthe par contre, où il est de toute nécessité que toutes les cavités labyrinthiques soient remplies de la masse de celloïdine, autant que possible la pièce est encore portée de l'alcool dans un mélange de 6 parties d'éther sulfurique et d'une partie d'alcool absolu et y est laissée au moins pendant 12 heures.

c) La pièce est ensuite placée dans la solution diluée de celloïdine et y reste de un à trois jours, d'après la grandeur de l'objet. Les préparations de l'oreille externe et de l'oreille moyenne peuvent être montées immédiatement dans la masse de celloïdine épaisse, au sortir de cette solution. Mais les préparations du labyrinthe, pour que le montage réussisse d'autant plus sûrement, sont portées de la solution faible dans une solution un peu plus forte et de celle-ci seulement dans la masse de celloïdine épaisse.

3. Les organes pénétrés par la solution de celloïdine sont enlevés de la solution après 24 à 36 heures et placés dans une petite boîte de papier de grandeur appropriée, que l'on a rempli jusqu'au tiers environ de masse de celloïdine déjà légèrement solidifiée. Puis la pièce est rapidement arrosée de la solution la plus concentrée de celloïdine, qu'on laisse s'épaissir par évaporation, sous une cloche de verre pendant 2-3 heures. Alors la pièce montée est placée dans l'alcool à 80 % et après 5 à 6 heures dans l'alcool à 70 %; au bout de 24 à 48 heures, toute la masse est solidifiée et peut être coupée.

Avant le moulage des pièces, il faut s'assurer qu'elles n'ont pas été trop durcies par l'alcool absolu, auquel cas l'objet doit être de nouveau ramolli dans l'alcool dilué et chauffé. Il faut agir de même, lorsque l'organe a été trop durci par le montage dans a celloïdine elle-même, ce qui est assez souvent le cas pour les pièces décalcifiées par la solution d'acide nitrique et de chlorure de sodium.

Pour ne pas se tromper sur la direction à donner à la coupe sur la pièce montée, la surface de la pièce qui doit être dirigée vers le haut, dans le microtome, est teintée en carmin avant le montage; la couleur rouge se voit par transparence à travers la masse diaphane de celloïdine.

Lorsque le montage est parfaitement réussi, la celloïdine durcie doit entourer entièrement toutes les parties du tissu sur la coupe microscopique et les maintenir fixées in situ. Comme la celloïdine en coupes microscopiques minces est tout à fait transparente, elle n'empêche en aucune manière l'examen microscopique. La celloïdine peut être facilement enlevée des coupes, en les plaçant pendant un quart d'heure dans le mélange connu d'alcool et d'éther et en employant l'essence de girofle pour les éclaircir. Mais il ne faut le faire en aucun cas, lorsqu'il s'agit de l'examen de ces

organes de l'oreille moyenne (osselets, ponts conjonctif) et du labyrinthe (saccules, ampoules, canaux demi-circulaires et membranes du limaçon), qui ne sont attachés que lâchement aux parois osseuses, car dans ce cas, par suite de la solution de la masse de celloïdine qui les fixe, ces organes tomberaient de la coupe. Il faut, au contraire, chaque fois que les diverses parties de l'organe doivent rester in situ, veiller toujours, pendant toutes les manipulations auxquelles on soumet la coupe, à ce que la couche de celloïdine qui les fixe, soit conservée. En coupant la pièce, il ne faut employer, pour humecter la lame du couteau, que de l'alcool à préparations anatomiques ordinaire et pas de l'alcool absolu.

Dans mes recherches oto-histologiques, je n'ai pas eu à me louer de la photoxyline, récemment recommandée comme succédané de la celloïdine pour le montage des pièces, autant que de celle-ci. La photoxyline a certes l'avantage de se dissoudre en quelques minutes dans l'alcool et l'éther, mais elle présente ce grand inconvénient, que pendant la déshydratation de la coupe microscopique dans l'alcool absolu, la couche de photoxyline se liquéfie facilement et que la pièce se désagrège. Il faudrait signaler encore ici le montage un peu plus détaillé par la paraffine, employé dans le laboratoire de M. le professeur Klebs; je n'ai pas à ce sujet d'expérience personnelle, mais, d'après les communications de M. le docent docteur Rohrer, de Zurich, ce montage offre cependant plusieurs avantages pour l'examen spécial du tympan et du labyrinthe.

1. La pièce fixée et décalcifiée au préalable est placée dans l'alcool absolu pour être tout à fait déshydratée.

2. De l'alcool la pièce passe dans l'huile d'aniline pure; elle y reste pendant 24 à 36 heures, à une température constante de 40 à 60°, jusqu'à ce qu'elle ait la transparence du verre.

3. Ensuite la pièce est placée pendant 24 à 36 heures dans le xylol, que l'on doit renouveler deux fois pendant ce temps, jusqu'à complet déplacement de l'huile d'aniline.

4. La pièce est maintenant portée dans le xylol qui le remplace, avec un peu de paraffine et pour terminer

5. dans de la paraffine pure fondue non employée encore, à 56° C., où elle reste pendant 48 heures, à une température constante de 56°.

6. Après refroidissement et solidification de la masse de paraffine, la pièce en est retirée et coupée au microtome.

On coupe les pièces d'après les règles généralement en usage dans la technique microscopique. En général, il faut aussi préférer de beaucoup pour notre but, couper les préparations à l'aide de microtomes à coulisses bien construits, à l'emploi de toutes les autres méthodes, surtout à cause de l'égalité des coupes que l'on peut obtenir ainsi sans perte de matériel et de l'exécution plus rapide de toute la manipulation. Lorsqu'il s'agit de la préparation de coupes en série, cette méthode ne saurait en aucune façon être remplacée par une autre. J'emploie déjà depuis plusieurs années le microtome automatique à coulisse de Reichert de Vienne, rarement son microtome à main, qui suffit parfaitement pour de petits objets et pour des recherches moins minutieuses.

Comme le tissu osseux décalcifié oppose au couteau du microtome une résistance plus grande que les parties molles durcies, la plupart des pièces de l'oreille doivent être fixées dans l'étau du microtome pendant la coupe, car la fixation simple sur un bouchon au moyen de celloïdine qui se solidifie, telle qu'on l'emploie souvent, n'assure pas une fixité suffisante de l'objet.

4. Coloration des coupes.

Nous nous servons surtout en oto-histologie des matières colorantes et des méthodes de coloration suivantes :

1. Coloration par le carmin. Le carminate d'ammoniaque et le carmin de Beale conviennent surtout pour colorer l'os décalcifié et le protoplasme cellulaire, sans produire la coloration des noyaux. En laissant les coupes pendant 12 à 24 heures (coloration lente) dans une solution très étendue, rosée de carmin, on obtient une très belle coloration des coupes (Stöhr).

Le picro-carmin (1) est surtout employé pour des recherches d'histologie pathologique de l'organe auditif. (Ossification pathologique, processus destructeurs et tuberculeux dans le temporal, prolifération de jeunes cellules.) Le tissu osseux se colore par cet agent en rouge brique, la moelle osseuse et le protoplasme cellulaire, de même que les fibres musculaires prennent une couleur jaune diffuse, tandis que les noyaux se colorent en rouge cerise.

Cette double coloration ne devient alors si marquée que si le traitement a été fait comme suit : colorer pendant une heure, laver pendant une demi-heure dans une solution à 1 % d'acide chlorhydrique dans la glycérine, laver pendant 5 minutes dans l'eau distillée, déshydrater dans l'alcool. Il faut ajouter aussi bien à la solution d'acide chlorhydrique dans la glycérine qu'à l'eau ou l'alcool assez d'acide picrique pour qu'ils prennent une coloration jaune.

Le carmin aluné (2) (Grenacher) très recommandable en général donne aussi aux noyaux une coloration rapide et durable ; il présente encore cet avantage qu'il ne se produit pas facilement une coloration exagérée, même en laissant longtemps la coupe dans la solution colorante ; 5-10 minutes suffisent pour une coloration tout à fait manifeste.

2. L'éosine en solution à 5 %, versée goutte à goutte dans le verre de montre, rempli d'eau distillée ou d'alcool, dans lequel sont placées les coupes, produit en quelques minutes une coloration rouge clair diffuse,

(1) Carmini, Ammonii pur. liq. ââ. 0,50, Aq. destil. 25,0 ; cui digerendo adde Acidi picrin. conc. puri 75,0 et filtra. Deinde adde Phenoli puri gtts. duas.

(2) Carmini 1,0. Alumin. pulv. 5,0. Aq. destil. 95,0 leni calore solvet et filtret.

sans différencier les noyaux et les cellules (coloration rapide). Nous l'employons par conséquent comme couleur de fond, pour la faire suivre d'une coloration différente appropriée du noyau. Celle-ci est obtenue après lavage à fond des coupes dans l'alcool par coloration consécutive à l'aide de l'hématoxyline, du bleu de méthyle ou du violet de gentiane.

3. Hématoxyline. Nous employons de préférence la coloration par l'hématoxyline à l'alun, indiquée dans la technique microscopique de Friedlander (Hématoxyline 2 grammes, alcool absolu 100 grammes, eau distillée 100 grammes, glycérine pure 2 grammes, alun pulvérisé 2 grammes à filtrer chaque fois avant l'emploi. Ne colore bien la préparation que 8 jours après). Au bout de quelques minutes la coupe est colorée en brun ; mais dans l'eau distillée, où les coupes doivent être lavées pendant $^1/_4$ d'heure à 2 heures, elles prennent aussitôt une coloration bleue. L'hématoxyline à l'alun produit une remarquable coloration bleue des noyaux, de l'os décalcifié et de ses vaisseaux.

4. Comme autre agent de coloration des noyaux, il faut mentionner l'hématoxyline à l'alun, dans laquelle ils sont colorés en quelques minutes ; après quoi les coupes sont lavées dans de l'eau distillée en grande quantité et y restent pendant 12-24 heures. Le désavantage de ce moyen consiste en ceci que les coupes sont facilement trop colorées. On remédie à cet inconvénient en portant la préparation dans une solution aqueuse d'alun à 1 %.

5. Le brun de Bismarek appartient aussi aux agents de coloration des noyaux. Ici les coupes se colorent directement dans l'alcool fort. Les noyaux sont colorés en beau brun.

6. Nous mentionnons encore le violet de gentiane, le carmin au lithium et au borax, que j'emploie rarement à cause de leurs résultats incertains.

Coloration des bactéries sur les coupes.

Pour la démonstration des micro-organismes sur les coupes de l'organe auditif, qui doit être conservé dans l'alcool absolu et décalcifié par l'acide nitrique ou l'acide chlorhydrique (voyez : Décalcification), nous recommandons la méthode de coloration universelle des bactéries de Löffler. Les coupes, parfaitement débarrassées d'acide, demeurent pendant 5-10 minutes dans une solution alcaline de bleu de méthyle (30 cent. cubes de solution alcoolique concentrée de bleu de méthyle pour 100 cent. cubes d'une solution de lessive de potasse à 0,01 %). Lavage pendant quelques secondes dans l'acide acétique à 1 %, puis alcool, huile de cèdre, baume de Canada. Tous les champignons, surtout les micro-organismes de la diphtérie et les cocci pyogènes, comme aussi les moisissures (aspergillus) se colorent magnifiquement en bleu. La méthode de Gramm donne aussi une coloration isolée des bactéries. Coloration dans la gentiane d'aniline. Décoloration par l'alcool iodé.

Pour la démonstration des bacilles tuberculeux dans les coupes de parties osseuses du temporal, atteintes de caries, nous recommandons particulièrement la

méthode proposée par Ziehl-Neelsen pour la coloration des coupes. Comme solution colorante, on emploie la fuchsine à l'acide phénique (1), dans laquelle les coupes restent de 15 à 20 minutes. Décoloration par l'acide sulfurique à 25 %, lavage dans l'alcool rectifié. Coloration consécutive (3 minutes) dans une solution aqueuse de bleu de méthyle. Bacilles rouges, cellules et tissus bleus.

5. Eclaircissement et fermeture des coupes.

Le traitement ultérieur des coupes colorées jusqu'au moment de les couvrir du couvre-objet, se fait d'après les méthodes suivantes universellement connues : 1. Déshydratation des coupes dans l'alcool absolu pendant 5 à 15 minutes, d'après la grandeur et l'épaisseur des coupes. 2. Enlever prudemment les coupes de l'alcool à l'aide d'une spatule métallique coudée à angle droit sur le manche et sécher la coupe au moyen de papier brouillard fin, non rugueux. 3. Eclaircissement de la coupe. Pour les préparations montées dans la celloïdine, il doit être obtenu en plaçant les coupes dans l'huile d'origan de première qualité ou l'huile d'aniline, l'huile de thym, l'huile de cèdre. Il ne faut pas, par contre, employer l'essence de térébenthine ou de girofle, parce qu'elles dissolvent la celloïdine et produisent ainsi une opacité laiteuse de la préparation et une désagrégation des organes les plus délicats. Pour les pièces montées dans la paraffine, au contraire, les essences que nous avons nommées en dernier lieu, rendent de très bons services ; non-seulement la pièce est éclaircie, mais de plus la paraffine est dissoute dans ces essences, sans que la transparence de la préparation en souffre. 4. Transport de la préparation sur la lame porte-objet, à l'aide de la spatule métallique; après avoir séché l'huile essentielle à l'aide de papier buvard, la coupe est enfermée dans le baume de Canada. Les coupes épaisses qui ne sont pas suffisamment transparentes, sont éclaircies en ajoutant une goutte de xylol au baume de Canada. En général cependant le xylol que l'on ne peut employer que pour les pièces montées dans la paraffine, rend les coupes trop transparentes, d'où il résulte parfois une différenciation plus difficile des tissus.

Les coupes à conserver dans la glycérine sont d'abord lavées dans l'eau distillée, puis montées dans un peu de glycérine diluée et les bords de la lamelle couvre-objet sont lutés à l'aide de laque d'asphalte ou de laque blanche de Francfort. Les coupes de pièces à la celloïdine ne s'altèrent pas dans la glycérine, mais les coupes de pièces à la paraffine ne peuvent être montées dans cette dernière. En général les coupes sont actuellement le plus souvent montées dans le baume de Canada ou le vernis de Damar, plus rarement dans la glycérine. Mais pour l'étude des altérations pathologiques des tissus, il est à recommander aussi quelques coupes de la pièce dans la glycérine ; beaucoup de détails, en effet, se dessinent plus clairement dans la glycérine que dans le baume de Canada ou le vernis de Damar.

---

(1) P. Fuchsine, 1 gr., alcool absolu, 10 gr., eau phéniquée à 5 %, 100 gr.

6. Coupes en série.

Pour la préparation des coupes en série, surtout de petits fragments de tissus : limaçons, canaux demi-circulaires, coupes transversales du tympan, articulation malléo-incudéenne, système cavitaire entre le marteau et l'enclume et la paroi externe de la caisse tympanique, la muqueuse de la caisse etc., où il s'agit de reconstituer la topographie de la partie en question, par la succession des coupes, il faut recommander la méthode suivante, employée dans les stations zoologiques pour l'étude des petits animaux et dont je suis redevable à M. le docteur Koller.

Coloration in toto : 1° dans la solution au picro-carmin de Ranvier ; 2° dans la solution alcoolique d'hématoxyline ou 3° dans le carmin boracique.

Le fragment de tissu est porté de l'alcool directement dans le liquide colorant et y reste deux à quatre jours d'après sa grandeur, le moins longtemps (1-2 jours) dans le carmin boracique. Ensuite la préparation est lavée (décolorée) dans l'alcool à 70 °/₀ (dans l'alcool acidifié lorsqu'on emploie le carmin boracique). Durée de la décoloration ¹/₄ à ¹/₂-1 heure.

Alors la pièce est placée pendant plusieurs heures dans l'alcool absolu pour la déshydratation. De l'alcool elle est plongée pendant plusieurs heures dans la térébenthine, puis placée dans un mélange de térébenthine et de paraffine (sur le bain d'eau de 60°), y reste pendant plusieurs heures, puis est placée pendant plusieurs heures dans la paraffine pure (dure).

Après le montage, la paraffine fondue est rapidement solidifiée en plongeant la pièce dans l'eau froide, de manière qu'elle se solidifie en prenant un aspect vitreux homogène et ne devienne pas d'un blanc de neige.

Le verre porte-objet est enduit d'une couche aussi mince que possible, à peine visible, de collodion et d'huile d'œillet (à parties égales) ; les coupes sont placées sur cette couche et exposées, pendant 10 à 15 minutes, à une température de 60°, de sorte que la paraffine fond et que l'huile de girofle s'évapore. Par ce procédé, la coupe est solidement collée au verre et l'on peut placer celui-ci dans un récipient rempli de térébenthine pour extraire la paraffine. Le montage dans le baume de Canada ou le vernis de Damar est le même que dans les autres méthodes.

Pour la préparation de coupes en série de parties isolées de l'organe auditif, il faut recommander une méthode publiée (1) par le Dr Ignazio Dionsio de Turin ; nous allons la décrire ici brièvement. Les pièces microscopiques sont placées l'une à côté de l'autre sur le porte-objet, dans l'ordre de leur succession et recouvertes d'un réseau délicat métallique, spécialement construit dans ce but. Ce réseau est fixé par une disposition spéciale à l'aide de deux crochets, aux extrémités du porte-objet, de manière que toutes les coupes sont également maintenues sans cependant

(1) Travail du laboratoire du professeur Schenk à Vienne.

être trop fortement pressées. Toutes les coupes ensemble peuvent être soumises aux manipulations habituelles du traitement des coupes microscopiques, en plongeant le porte-objet fixé dans l'appareil, dans la solution colorante, l'alcool et en dernier lieu dans l'essence de girofle ou l'huile d'origan. Lorsque les coupes sont suffisamment éclaircies dans l'une des huiles désignées, l'huile en excès est aspirée en appuyant légèrement du papier buvard sur le réseau, puis on enlève celui-ci et l'on monte les coupes dans le baume de Canada ou le vernis de Damar.

L'avantage de ce procédé consiste en ceci : les coupes, même les plus fines, traitées par divers liquides, ne s'enroulent pas et la durée de la plupart de ces manipulations de coloration et d'éclaircissement qui prennent beaucoup de temps, se trouve notablement réduite.

Quelques méthodes spéciales de la technique microscopique, surtout celle pour l'examen de l'organe de Corti et du trajet central du nerf auditif, seront exposées dans le chapitre suivant, au cours de la description de l'examen histologique des diverses parties de l'organe.

PARTIE SPÉCIALE.

I.

L'examen histologique du pavillon de l'oreille et du conduit auditif cartilagineux.

Le liquide de Müller convient le mieux, pour le durcissement et la conservation du pavillon de l'oreille et du conduit auditif cartilagineux. Lorsque ce liquide a agi pendant 2-3 semaines, la pièce est lavée pendant une à deux heures dans l'eau distillée et durcie pendant trois à quatre jours dans de l'alcool graduellement concentré. Les fragments à examiner sont ou bien montés dans la celloïdine ou la paraffine ou coupés entre des morceaux de moelle de sureau, colorés au carmin, à l'éosine, au picro-carmin ou à l'hématoxyline et les coupes sont montées en partie dans le vernis de Damar, en partie dans la glycérine.

Les coupes du pavillon normal de l'oreille montrent: 1° le diamètre (1-2 millimètres) et la structure du cartilage élastique de l'oreille, qui apparait comme cartilage fasciculé ; 2° l'épaisseur du périchondre, dont les fibres élastiques sont en rapport d'une part avec celles du cartilage auriculaire, d'autre part, avec celles du tissu sous-cutané ; 3° la structure de la peau, qui montre tous les éléments du derme, avec cette différence qu'à la partie convexe, surtout à la conque, les papilles sont très petites, que les nombreuses glandes s'ouvrent à la surface par des conduits excréteurs très élargis et qu'ici les glandes sudoripares font presque absolument défaut. Des injections réussies des capillaires du derme par la gomme carminée ou le bleu de Berlin montrent très bien la disposition des vaisseaux sanguins que l'on peut suivre depuis le derme jusque dans le périchondre.

L'examen histologique du conduit cartilagineux se fait le plus utilement sur des coupes pratiquées perpendiculairement suivant le grand axe du conduit. Dans ce but, le conduit membrano-cartilagineux soigneusement détaché du conduit auditif osseux est, ou monté dans la celloïdine, ou rempli de paraffine et coupé perpendiculairement à son grand axe dans le microtome. Les coupes annulaires permettent de constater le rapport

entre le pourtour de la partie cartilagineuse du conduit et celui de la partie membraneuse ; grâce à une bonne coloration, elles permettent de voir clairement la situation des follicules pileux, des glandes sébacées acineuses et des glandes cérumineuses dans le revêtement cutané (fig. 131). Les

Fig. 131.

Coupe de la peau du conduit auditif cartilagineux d'un nouveau-né (d'après une pièce du Dr Gomperz). hh' = follicules pileux. m = embouchure du follicule pileux à la surface de la peau. oo' = glandes sébacées s'ouvrant latéralement dans le follicule pileux. cc' = coupe du peloton d'une glande cérumineuse dans les couches plus profondes de la peau. gg' = canal excréteur de la glande cérumineuse. s = embouchure latérale de ce canal excréteur dans le follicule pileux.

glandes sébacées (oo') s'ouvrent en général latéralement dans les follicules pileux (hh'); plus rarement l'orifice terminal se trouve à la surface de la peau. Au-dessous de la couche des follicules pileux, se trouvent placées dans le tissus sous-cutané, les glandes cérumineuses (cc') pelotonnées, analogues aux glandes sudoripares. D'après Schwalbe, le diamètre du canal glandulaire mesure 0,1 millimètre, le diamètre du corps de la glande

0,2-1,5 millimètre. Les conduits excréteurs de la glande (gg') sont étroits (0,01 millimètre) et s'ouvrent chez les enfants, d'après Stöhr, latéralement dans les follicules pileux (s), chez l'adulte, à la surface du conduit auditif, immédiatement à côté des follicules pileux. Leur coloration brun jaunâtre se conserve souvent même sur des coupes colorées. Lorsque les injections vasculaires ont réussi, on peut très bien voir les délicats réseaux capillaires qui enferment dans leurs mailles les glandes cérumineuses et les follicules pileux.

Pour apprendre à connaître la disposition des follicules pileux et des éléments glandulaires dans la peau et sous le revêtement épidermique, il est recommandable de pratiquer à travers la peau, une série de coupes parallèles à la surface du conduit, par conséquent perpendiculaires au grand axe des follicules et des glandes cérumineuses. Ces derniers ont un épithélium cubique à couche unique (Stöhr), puis vers l'extérieur une couche de fibres musculaires lisse et une membrane propre. L'épithélium est recouvert en dedans d'un bourrelet épidermique que l'on voit surtout clairement chez l'adulte.

Les préparations pathologiques du pavillon de l'oreille et du conduit cartilagineux sont soumises, en vue de l'examen microscopique, à la même préparation. Ce ne sont cependant que les objets durcis dans l'alcool qui fournissent des coupes utilisables. On peut soumettre surtout au simple durcissement par l'alcool les métamorphoses régressives du cartilage auriculaire (métamorphoses dues à l'âge), ensuite ces formes particulières de prolifération conjonctive et de formation de solutions de continuité dans le cartilage que Pareidt et J. Pollak ont décrites ; de même le dépôt de sels calcaires, les concrétions goutteuses, les épaississements du périchondre, les ossifications (Bochdalek, J. Pollak), etc. Par contre, les productions carcinomateuses du cartilage auriculaire, l'infiltration inflammatoire de la peau, les abcès du conduit cartilagineux, les perforations et les fistules dans les incisures de Santorini, les altérations des éléments glandulaires de la peau, doivent toujours être fixés et durcis par les solutions de sels chromiques ou le liquide du Müller. Il va de soi que dans les cas où les coupes doivent être examinées au point de vue de la présence de microorganismes, il faut suivre pour les reconnaître, le procédé décrit antérieurement.

II.

L'examen histologique du revêtement du conduit auditif osseux.

Comme le revêtement du conduit auditif osseux est intimement uni au périoste, on examinera le mieux ses dispositions histologiques sur un temporal placé d'abord dans le liquide de Müller, puis décalcifié, sur lequel on enlève le conduit auditif osseux en même temps que son revêtement cutané.

La peau du conduit auditif osseux est intimement unie au périoste. A part

ce coin triangulaire signalé plus haut, qui s'étend à la paroi postéro-supérieure de la portion cartilagineuse au conduit osseux, les éléments glandulaires font absolument défaut dans la partie osseuse du conduit auditif.

Par contre, le revêtement montre un pli de la peau disposé en spirale, sous forme de bandelette (Kaufmann), qui permet de voir l'image des papilles sur des coupes faites dans une direction perpendiculaire à ce repli. En outre, on trouve aussi, surtout à la partie interne, au voisinage du tympan, des papilles vasculaires, qui sont surtout fort développées chez le fœtus et chez les nouveau-nés et qui se laissent poursuivre jusqu'à la périphérie de la membrane (Moos). Sur des pièces injectées, on peut poursuivre la pénétration des vaisseaux sanguins accompagnés des prolongements du périoste, depuis la peau jusqu'à la paroi osseuse du conduit auditif osseux et d'ici assez souvent jusque dans l'apophyse mastoïde et la caisse tympanique. Ces anastomoses expliquent la forte injection de la peau dans les inflammations de la caisse et de l'apophyse mastoïde.

Pour décrire le rapport de la peau du conduit auditif avec le tympan, il faut pratiquer des coupes sur des pièces décalcifiées sur lesquelles le conduit auditif est resté en rapport avec le tympan; ces coupes seront faites dans la direction du grand axe du conduit auditif, en partie dans la direction transversale, en partie dans la direction horizontale.

Les coupes transversales sont surtout instructives, parce qu'elles montrent le passage de la peau avec ses vaisseaux de la paroi supérieure du conduit auditif sur le tympan.

On examine de la même manière, au point de vue histologique, le conduit auditif osseux dans les cas pathologiques. Il s'agit ici d'apprendre à connaître les altérations de la peau atteinte d'inflammation et recouverte d'excroissances papillaires et polypeuses, l'infiltration carcinomateuse du revêtement provenant du conduit auditif cartilagineux ou de la parotide, la structure histologique des rétrécissements membraneux et osseux et des atrésies du conduit auditif, enfin les altérations simultanées dans les parois osseuses de celui-ci.

III.

Examen histologique du tympan.

L'examen du tympan détaché du sillon tympanique peut être fait au point de vue histologique, d'après différentes méthodes.

a) Examen histologique sur des pièces en surface.

Cet examen se fait de différentes façons.

1. A l'état frais, en divisant la membrane en trois couches. Pour cela on se sert de deux fines pincettes avec lesquelles on sépare d'abord la couche cutanée de la couche fasciculée radiée depuis l'anneau tendineux contre le manche du marteau et ensuite celle-ci, de la couche fasciculée

circulaire. (Toynbee, von Tröltsch.) La préparation réussit d'autant plus facilement que les couches du tympan mentionnées ne sont réunies que par de rares faisceaux de tissu conjonctif. Par contre, la couche fasciculée circulaire et la lame de la muqueuse du tympan sont si étroitement soudées, que leur séparation anatomique est impossible. Le tympan, séparé en trois couches et suspendu dans un petit récipient en verre, au moyen d'un fil fixé au col du marteau, constitue une pièce instructive pour la démonstration. Table, p. 194, fig. 6). Pour l'examen microscopique, les couches séparées seront détachées du manche du marteau, au moyen de fins ciseaux, colorées et montées d'après les méthodes décrites précédemment.

2. Après l'enlèvement du manche du marteau, sans séparer le tympan en ses différentes couches isolées. Dans ce but, avec un petit couteau tranchant et sur la membrane détachée du sillon, on fend la couche du tympan recouvrant le bord interne du manche du marteau suivant sa longueur; puis on refoule cette couche quelque peu sur les côtés du manche du marteau et enfin on sépare soigneusement, avec de fines pincettes, tout le marteau du tympan. Après avoir passé le pinceau sur les deux surfaces de celui-ci, on le traite par l'acide hyperosmique ou on le place dans le liquide de Müller.

Dans le premier cas, la pièce colorée en brun par la fixation, déshydratée dans l'alcool et éclaircie, montre, outre la direction fasciculée de la substance propre, souvent aussi les vaisseaux sanguins de la peau et de la couche muqueuse, ainsi que le plexus nerveux de la peau. Ces derniers se différencient surtout par le traitement par l'or (Kessel). Par la fixation dans le liquide de Müller, la direction fasciculée dans le tympan ne se dessine convenablement qu'après coloration par l'éosine, le carmin aluné ou l'hématoxyline. Pour examiner les deux surfaces de la membrane sur une préparation, celle-ci doit être divisée, avec de très fins ciseaux, en plusieurs segments triangulaires dirigés vers le sommet du manche du marteau; puis quelques-uns de ceux-ci sont montés, les uns avec la face de la muqueuse, les autres avec la face cutanée, dirigée vers le haut.

L'examen de la face externe du tympan sur des préparations en surface montre, après avoir passé soigneusement le pinceau sur la couche épidermique, derrière le manche du marteau, une ligne rubanée, qui se dirige à angle aigu vers l'extrémité inférieure du manche, de façon qu'entre lui et le manche du marteau il reste un espace triangulaire transparent dirigé vers le bas (cordon cutané de von Tröltsch, fibres descendantes de Prussak). Ce faisceau de fibres étoilées s'irradiant à l'extrémité inférieure du manche, prolongement d'une bande cutanée passant de la paroi supérieure du conduit auditif sur le tympan, conduit les vaisseaux sanguins et les nerfs allant du conduit auditif externe sur le tympan. Les ramifications vasculaires radiées de la couche cutanée, de même que la couronne vasculaire périphérique du tympan et le plexus vasculaire situé derrière le manche du marteau se dessinent surtout nettement sur le tympan du nouveau-né, lorsque les vaisseaux de la membrane paraissent fortement injectés déjà macroscopiquement et que la préparation,

aussi fraîche que possible, a été soumise au traitement par l'acide osmique; Kessel prétend avoir découvert aussi un fin réseau lymphatique dans la couche cutanée du tympan.

La direction fasciculée de la substance propre, spécialement de la couche fasciculée radiée, peut aussi être examinée du côté cutané sur des préparations bien réussies; cependant elle se voit le mieux au côté interne du tympan (fig. 132). Les fibres radiées qui naissent de l'anneau tendineux et qui, par places, se réunissent à angle aigu, convergent à la partie inférieure vers l'extrémité inférieure du manche du marteau, pour s'attacher à son extrémité élargie en forme de spatule (h). Aux environs de ce point d'attache naît, en partie par l'épaississement des fibres radiées concentrées en ce point, en partie par le dépôt de petites cellules cartilagineuses, ce que l'on appelle le point trouble ombilical du tympan (tache jaune, Trautmann). Dans le segment supérieur, les fibres radiées s'attachent au bord antérieur



Fig. 132.
Segment de la partie inférieure du tympan. h = manche du marteau. r = couche fasciculée radiée. c = couche fasciculée circulaire.

du manche du marteau et paraissent cesser brusquement à la limite de la membrane de Shrapnell. La couche interne, couche fasciculée circulaire (c), n'atteint pas la circonférence externe du tympan. Elle apparaît la plus épaisse au voisinage de l'anneau tendineux, tandis que les fibres du centre diminuent d'épaisseur et manquent près de l'extrémité du manche. Elle s'attache par la plus grande masse de ses fibres dans le segment supérieur de la membrane, à la face externe du manche du marteau et notamment à sa courte apophyse.

Un fait inconstant et très variable au point de vue morphologique est la présence, à la face interne du tympan, d'une charpente fasciculée (fig. 133) appartenant à la

muqueuse et qui est le plus souvent bien marquée au segment postérieur du tympan. Cet échafaudage fasciculé répandu tantôt sur de petites parties, tantôt sur de plus grandes, est traversé par des ouvertures de grandeurs différentes, rondes et ovales. Les prolongements de cette charpente s'irradient vers le bourrelet annulaire et le manche du marteau et s'unissent en partie avec les fibres de la substance propre. Cet échafaudage fasciculé, qui a été décrit par Gruber comme tissu dendritique du tympan, d'après moi, est identique aux faisceaux inconstants de la muqueuse de la caisse du tympan ; il se laisse voir, déjà sur des pièces fraîches, à un faible grossissement, après que l'épithélium de la muqueuse a été enlevé au moyen du pinceau, mais il apparaît mieux sur des préparations colorées au carmin, à l'hématoxyline ou sur des pièces traitées par l'or et l'osmium.

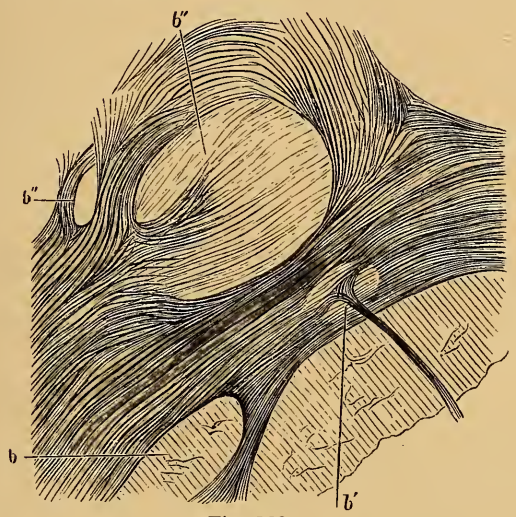

Fig. 133.

Charpente fasciculée du segment postérieur de la face interne du tympan, chez l'adulte. b'' = grand trou dans la charpente. b' = petit trou par lequel passe un mince faisceau.

Sur les tympans des nouveau-nés, on trouve, dans des pièces en surface du côté interne, surtout vers la périphérie, les papilles recouvertes d'épithélium pavimenteux et contenant les vaisseaux ansiformes, décrits pour la première fois par Gerlach ; on les trouve aussi facilement sur des pièces fraîches que sur celles conservées dans le liquide de Müller.

Le réseau vasculaire de la face interne du tympan se voit le mieux chez les nouveau-nés, en faisant une injection des vaisseaux par l'aorte ou la carotide commune, au moyen de la masse fluide d'injection mucilagineuse colorée avec le carmin ou le bleu de Berlin (Moos). Parfois on obtient aussi, sur des pièces préparées avec l'acide osmique, de très beaux réseaux vasculaires de la face muqueuse du tympan et spécialement si la membrane, à l'état frais, montre déjà une injection naturelle. Le réseau capillaire, à mailles serrées, provient d'une artère qui se dirige parallèlement au manche du marteau.

Les fines fibres nerveuses, sans moelle, de la face muqueuse du tympan, décrites par Gerlach, se voient parfois sur des pièces traitées par l'or ou l'acide osmique et forment, d'après Kessel, un plexus dont les fibres nerveuses pénètrent dans l'épithélium. Kessel a aussi réussi à démontrer, par l'emploi du nitrate d'argent, un système de canaux lymphatiques dans le revêtement de la muqueuse du tympan.

b) Examen histologique du tympan sur des coupes.

La structure du tympan et surtout ses rapports avec le manche du marteau ne se démontrent qu'avec des coupes faites sur une préparation perpendiculairement au grand axe du manche du marteau et sur une seconde coupe, à travers toute la longueur du marteau et du tympan. Pour ces examens, le mieux est de se servir d'un tympan resté en connexion avec l'anneau tympanique. Les coupes présentent ici l'avantage d'avoir en vue en même temps les rapports de l'anneau tendineux et de mieux présenter les différentes parties de la pièce dans leur situation respective que lorsque la membrane est détachée du sillon tympanique.

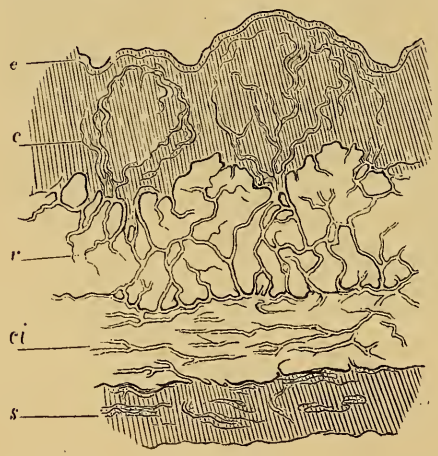

Fig. 134.

Coupe d'un tympan d'enfant. e = couche épidermique. c = couche cutanée. r = couche fasciculée radiée avec les espaces en fente ramifiés. c = couche fasciculée circulaire. s = couche muqueuse.

Il va de soi que, dans tous les cas où l'on veut faire l'examen microscopique du cadre osseux et du manche du marteau en même temps que l'examen du tympan, la lente décalcification des parties osseuses dans l'acide picrique ou dans la solution d'acide nitrique et de chlorure de sodium, doit toujours suivre la fixation de la pièce dans le liquide de Müller ou la solution de Vlakovits (p. 197); pour cela 8-10 jours sont nécessaires. Puis montage dans la celloïdine ou la paraffine. Si l'on a recours à la celloïdine, il faut éviter les colorations avec le carmin aluné ou l'hématoxyline, parce que la clarté de l'image microscopique souffre de la forte coloration de la masse qui sert au montage.

Tout d'abord nous devons parler ici des images obtenues sur des coupes horizontales du tympan. Pour faire des coupes horizontales en séries à travers la membrane, le plus commode est de les commencer à la partie la plus élevée de l'articulation de l'enclume avec le marteau et de les poursuivre jusqu'en dessous de l'extrémité du manche. De cette façon, on a l'avantage d'apprendre aussi à connaître les détails anatomiques de l'articulation du marteau avec l'enclume et le rapport de l'espace entre le corps du marteau et de l'enclume et la paroi latérale de la niche. Ceci est d'une grande importance dans l'examen de pièces pathologiques, surtout dans les processus suppuratifs qui ont lieu dans cet espace et qui évoluent avec perforation de la membrane de Shrapnell. En renvoyant à un chapitre ultérieur qui traite des rapports anatomiques de la région dont il s'agit ici, nous parlerons maintenant d'abord de la structure du tympan sur des coupes transversales, des rapports de l'anneau tendineux avec le tympan et de ceux du tympan avec le manche du marteau.

Sur des coupes microscopiques du tympan, on distingue les détails suivants, de dehors en dedans (fig. 134).

1. La couche épidermique de la peau consistant en épithélium pavimenteux stratifié avec son réseau de Malpighi formé de cellules cylindriques (e). La couche de tissu conjonctif du derme avec ses vaisseaux sanguins et ses nerfs (c). Le derme apparaît le plus développé au point d'union du manche du marteau avec le tympan et à sa partie postérieure : il atteint ici une épaisseur de 0,4 millimètre (Schwalbe) et montre, dans sa partie supérieure, de petites élevures papillaires. 3. La substance propre du tympan et exactement la couche fasciculée radiée en dehors (r), la couche fasciculée circulaire en dedans (ci), avec les fentes et les canaux lymphatiques recouverts de cellules endothéliales et placés entre les faisceaux étoilés sur des coupes transversales, fusiformes sur des coupes longitudinales (corpuscules du tympan de von Tröltsch). 4. La couche muqueuse (f) consistant en tissu conjonctif supportant un réseau capillaire sanguin,

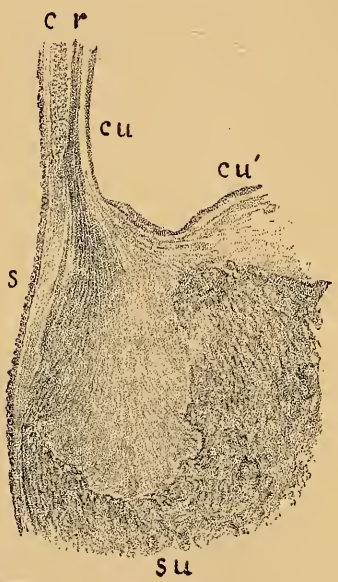

Fig. 135.

Coupe de l'anneau tendineux, enfermé dans le sillon tympanique et de la partie périphérique du tympan. su = sillon tympanique avec l'anneau tendineux dont les fibres se dirigent vers le haut dans la r = couche fasciculée radiée du tympan. cu' = derme de la paroi inférieure du conduit auditif externe se prolongeant dans la cu = couche du derme du tympan. c = coupe de la couche fasciculée radiée périphérique du tympan. s = couche muqueuse du tympan et de la cavité tympanique recouverte par l'épithélium. (D'après une des préparations de ma collection.)

traversé par des fibres élastiques et qui est couvert d'un épithélium pavimenteux non vibratile.

On examine les vaisseaux sanguins et les nerfs des différentes couches du tympan sur des coupes traitées par l'or ou par l'acide osmique. mais les vaisseaux seuls le sont aussi sur des tympans, où l'injection capillaire a réussi. On voit les plus grandes coupes transversales des vaisseaux et des nerfs du derme dans la bande cutanée épaissie du derme derrière le manche du marteau. De la couronne vasculaire périphérique du derme, on peut voir, sur des coupes, de nombreuses anastomoses vasculaires se dirigeant vers la muqueuse à travers les trous de la partie périphérique de la membrane. A la zone intermédiaire, située entre le manche du marteau et la périphérie, pénètrent quelques capillaires allant du derme dans la substance propre. Kessel a vu de petits filaments noueux venant du plexus nerveux du derme pénétrer dans l'épithélium.

Des coupes passant par le cadre osseux décalcifié du tympan servent pour l'examen de la structure de l'anneau tendineux et de ses rapports avec le tympan d'une part et avec le derme du conduit auditif externe et de la muqueuse de la caisse d'autre part. L'anneau tendineux (fig. 135) montre, sur des coupes, une forme triangulaire, dont la base dentelée s'incère à la

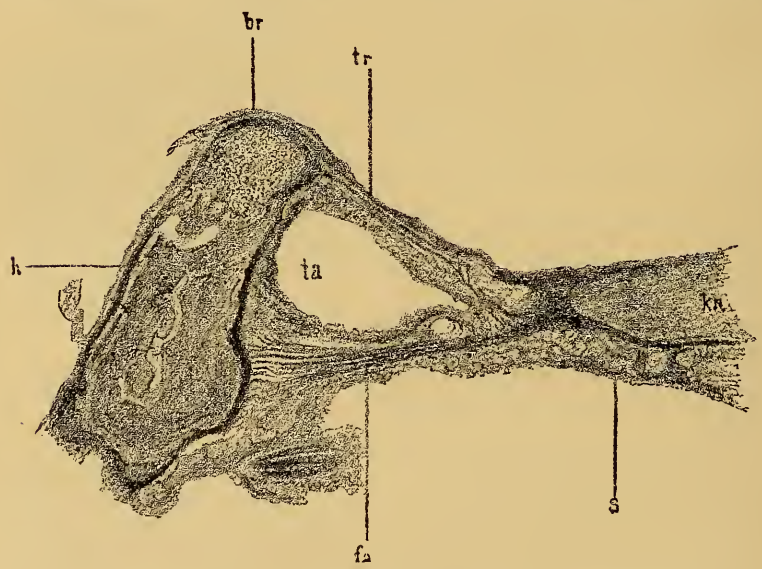

Fig. 135.

Coupe du marteau et de la poche postérieure du tympan dans le plan de la courte apophyse du marteau. h = marteau. br = portion cartilagineuse de la courte apophyse du marteau. tr = partie postérieure du tympan. fa = pli postérieur du tympan. ta = poche postérieure de von Tröltsch. s = muqueuse de la caisse du tympan.

surface rugueuse du sillon tympanique (su). Au sommet du triangle, les faisceaux de l'anneau tendineux passent dans la couche fasciculée radiée du tympan (r); cependant des faisceaux fasciculés de l'anneau tendineux se

poursuivent jusque dans le périoste du conduit auditif osseux et dans la muqueuse de la caisse. Le tissu de l'anneau tendineux est composé de fibrilles de tissu conjonctif se croisant de différentes façons et traversées par des fibres élastiques, mais il ne contient aucune cellule cartilagineuse, d'après les recherches de Schwalbe et celles de l'auteur.

En ce qui concerne les rapports anatomiques du tympan avec le manche du marteau, les coupes les plus supérieures faites à travers la membrane de Shrapnell et le col du marteau montrent les rapports d'espace entre cette membrane et le col du marteau et sur des pièces réussies, les limites antérieure et postérieure de l'espace de Prussak. Cependant pour avoir une connaissance exacte des limites de ce dernier, il est nécessaire de faire des coupes verticales correspondant au grand axe du marteau ; nous y reviendrons plus tard.

Les coupes horizontales en série depuis la courte apophyse du marteau jusqu'à l'extrémité inférieure du manche, terminée en spatule, montrent les figures suivantes :

1. La coupe passant par le sommet de la courte apophyse et par la portion supérieure de la poche tympanique postérieure (fig. 136) montre cette courte apophyse (br) recouverte d'une couche épaisse de cellules cartilagineuses intimement unies à la substance osseuse du marteau, qui doit être regardée non comme un produit cartilagineux spécial du tympan (Gruber), mais comme un résidu du marteau cartilagineux embryonnaire (1). Entre la courte apophyse (br) et le cadre osseux du tympan (kn), apparaît la coupe de la partie postérieure et supérieure du tympan (tr), recouverte en dehors par la peau et en dedans par la muqueuse de la caisse. Au milieu du tympan s'étend à partir d'une saillie osseuse au voisinage du sillon tympanique, jusqu'au manche du marteau, le repli interne du tympan (fa), qui forme avec la face du tympan tournée vers lui, la poche postérieure du tympan de von Tröltsch (ta). Les fibres de ce repli ont beaucoup de ressemblance avec celles de la substance propre du tympan (von Tröltsch). Sur des coupes de la poche antérieure du tympan, on réussit assez souvent à poursuivre le faisceau rigide du ligament antérieur du marteau pénétrant dans la fente de Glaser, la corde du tympan et chez les nouveau-nés, la coupe longitudinale de la longue apophyse du marteau (*Processus folianus*). Le revêtement muqueux de la caisse (s) et la membrane des deux poches du tympan chez l'adulte, minces et ne présentant que de rares ouvertures vasculaires sur les coupes, paraissent chez les nouveau-nés fortement tuméfiés et traversés par de nombreux vaisseaux sanguins souvent élargis.

2. Sur une coupe un peu plus profonde (fig. 137) se montrent la crête osseuse (c), d'où part le repli interne du tympan (f), plus fortement dessinée et l'espace plus grand de la poche (t).

---

(1) Henri Müller (Zeitschrift für wissenschaft. Zoologie, B. IX) a déja découvert, en 1858, des dépôts de cellules cartilagineuses dans le manche du marteau des nouveau-nés et des adultes.

Sur des coupes faites dans ce plan, on trouve, en outre, plus souvent le repli du tympan (f) contre le manche du marteau se divisant en deux feuillets (comparez p. 81), dont l'externe s'insère à la face postérieure du manche du marteau (v), tandis que l'antérieur (un repli de la muqueuse) s'attache à la crête mousse du bord interne et postérieur (l). En même temps on voit la section transversale de la corde du tympan (ch) en rapport avec le repli interne du tympan et parfois des filaments et des faisceaux inconstants, étendus entre le tympan et son repli interne.

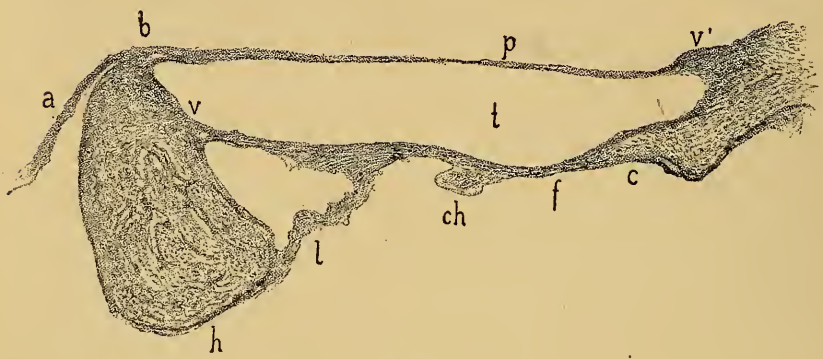

Fig. 137.

Coupe à travers la partie supérieure du manche du marteau et de la poche postérieure du tympan, pratiquée un peu plus profondément que la précédente. h = face interne du manche du marteau. b = bord externe du même. p = coupe du segment postérieur et supérieur du tympan. v' = insertion du tympan dans la partie la plus élevée du sillon tympanique. a = portion de la partie antérieure du tympan. f = repli interne et postérieur du tympan. c = insertion de ce repli à une crête osseuse tranchante, située en dedans du sillon tympanique. v = insertion du repli interne du tympan à la face postérieure du manche du marteau. l = feuillet muqueux de ce repli se dirigeant vers la face interne du manche. t = poche postérieure du tympan de von Tröltsch. ch = coupe de la corde du tympan. (D'après une de mes préparations.)

3. La coupe un peu plus profonde du manche du marteau, passant par le tendon du tenseur (fig. 138), ne montre plus la forme triangulaire des coupes situées plus haut, mais les contours d'un ovale, dont le grand axe tombe perpendiculairement sur le plan du tympan. Tandis qu'un contact intime existe dans la région de la courte apophyse, entre le manche du marteau et le tympan, la coupe faite aux parties moyennes du manche du marteau n'apparait en connexion avec le tympan que par un pont étroit qui part, non du bord externe du manche, mais de sa partie latérale dans une direction oblique vers la partie postérieure du tympan. Les coupes suivantes du manche du marteau faites en dessous du tendon du tenseur montrent les mêmes rapports (fig. 139).

4. Sur des coupes du tiers inférieur du manche du marteau, le contact entre le bord de ce manche et le tympan est plus intime et la surface d'union

plus large (fig. 140). Cependant l'union la plus intime entre le tympan et le manche du marteau se trouve à son extrémité inférieure, élargie en forme

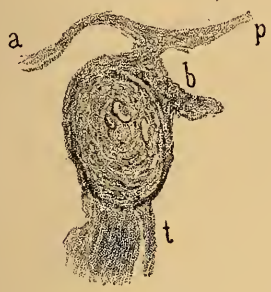

Fig. 138.

Coupe du manche du marteau à la hauteur de l'insertion tendineuse du muscle tenseur du tympan. a = partie antérieure du tympan. p = partie postérieure de celui-ci. b = pont d'union oblique entre le tympan et le manche du marteau. t = insertion tendineuse du muscle tenseur. (D'après une préparation de ma collection.)

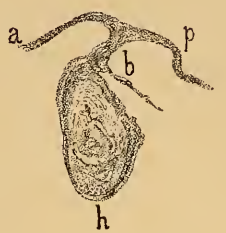

Fig. 139.

Coupe du manche du marteau au-dessous de la précédente. a = partie antérieure du tympan. g = partie postérieure du même. h = pont d'union oblique entre le tympan et le manche du marteau. h = bord interne du manche du marteau. (D'après une préparation de ma collection.)

de spatule (fig. 141), en ce sens que la partie aplatie du marteau est entourée de tous côtés par le tissu du tympan fortement épaissi en cet endroit.

Fig. 140.

Coupe du manche du marteau dans sa partie moyenne, au-dessous de la précédente. L'application du manche du marteau sur le tympan est plus large et plus intime que dans les parties supérieures. a = partie antérieure du tympan. p = partie postérieure du même. h = bord interne du manche du marteau.

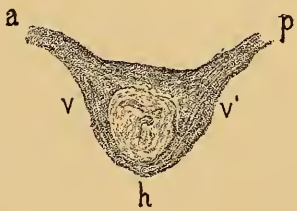

Fig. 141.

Coupe à travers l'extrémité inférieure du manche du marteau, élargie en forme de spatule. a = partie antérieure du tympan. p = partie postérieure du même. v v' = épaississement du tissu du tympan aux parties latérales du manche du marteau. h = bord interne du manche du marteau.

Le mode d'insertion des fibres radiées et des fibres circulaires au manche du marteau n'est pas encore élucidé, malgré les nombreuses recherches entreprises jusqu'à ce jour. On peut considérer comme bien établie l'insertion de la couche radiée, par la plus grande masse de ses fibres, à la portion inférieure du manche du marteau, tandis que les fibres circulaires s'insèrent à la portion supérieure, dans la région de la courte apophyse. Par contre, les données concernant les rapports des fibres de la substance propre avec la partie moyenne du manche du marteau, manquent encore d'exactitude. D'après mes préparations, je ne suis pas complètement persuadé que les fibres

radiées, dans la partie moyenne du manche, se croisent partout et se répandent sur sa surface. Pour autant qu'on puisse en juger sur des coupes, j'ai pu plutôt admettre par de faibles grossissements que, dans les parties supérieures aussi bien que dans les parties moyennes du manche du marteau (v. fig. 138 et 139), les fibres du segment postéro-supérieur du tympan passent surtout sur le manche du marteau et s'unissent avec le périoste de ses faces dirigées vers la caisse et que par contre les fibres du segment antéro-supérieur du tympan passant au bord du manche du marteau, s'unissent aux fibres du segment postérieur. Ce n'est que dans le tiers inférieur du manche du marteau (fig. 140 et 141) que paraît se faire un croisement des fibres venant des deux côtés au bord du manche.

L'étude sur des coupes horizontales doit être complétée par des coupes verticales en série du tympan. Les coupes verticales passant par la portion antérieure du cadre osseux perpendiculairement à la fente de Glaser, permettent de voir, sur des préparations réussies, la coupe du ligament antérieur du marteau, de la corde du tympan, de l'artère tympanique et chez les nouveau-nés, celle du *Processus folianus*.

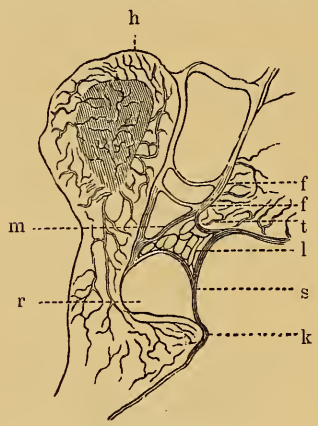

Fig. 142.

Coupe verticale du marteau, de la membrane de Shrapnell et de la niche de l'enclume articulée avec le marteau. h = tête du marteau. k = petite apophyse du marteau. s = membrane de Shrapnell. t = marge tympanique. r = espace de Prussak. m = Ligament externe du marteau. l = charpente inconstante entre la membrane de Shrapnell et le ligament externe du marteau. ff = ponts muqueux inconstants dans la niche de l'articulation entre l'enclume et le marteau. (D'après une pièce de ma collection.)

Les coupes verticales du tympan les plus importantes sont celles faites à travers tout le manche, la membrane de Shrapnell et la niche de l'articulation entre l'enclume et le marteau Pour éviter des coupes obliques, qui ont peu de valeur, la pièce montée doit être fixée dans le microtome, de façon que la coupe passe exactement par le grand axe du marteau. La celloïdine diaphane, à travers laquelle apparaît le marteau, est indispensable dans ce but, comme masse de montage. Les rapports de la membrane de Shrapnell avec le marteau ont été décrits précédemment. Il faut encore faire remarquer ici que l'espace de Prussak, situé au-dessus de la courte apophyse du marteau, de même que la niche de l'articulation de l'enclume avec le marteau présentent maintes variétés (fig. 142) et que, dans la plupart des pièces, le ligament externe du marteau qui va de la crête de la tête du marteau à la fente de Rivinus, ne s'insère qu'à la partie antérieure de cette fente et que cependant la partie postérieure du ligament s'unit avec la membrane de Shrapnell, en dessous de la fente tranchante (marge tympanique).

Les méthodes d'examen histologique du tympan normal trouvent en

général aussi leur emploi dans les cas pathologiques. Dans les cas de tympans atrophiés, de cicatrices sur le tympan et de minces dépôts calcaires, il faut préférer les pièces en surface aux coupes, s'il s'agit de voir, d'un seul coup d'œil, l'étendue de la surface du changement pathologique, le manque total ou partiel des fibres de la substance propre, la disposition de l'épithélium et le trajet des vaisseaux sanguins. Cependant les deux méthodes peuvent se combiner sur une seule et même préparation, en employant un morceau comme préparation en surface, un autre pour faire des coupes. Cette dernière méthode convient surtout en cas de formations cicatricielles sur le tympan, où il faut montrer de quelle couche du tympan est formé le tissu cicatriciel et comment l'épaisseur du tympan se comporte par rapport à celle de la cicatrice.

Au contraire, les préparations sur lesquelles le tympan est augmenté plusieurs fois d'épaisseur, par une infiltration inflammatoire ou une prolifération de tissu conjonctif à sa couche cutanée et muqueuse, par une hypertrophie polypeuse, par un dépôt calcaire ou par une ossification, ne peuvent être examinées au point de vue histologique que sur des coupes. Dans le cas où l'on doit tirer une conclusion sur le rapport du tympan modifié pathologiquement avec le manche du marteau, il faut, comme sur les préparations normales, ramollir le manche du marteau par une lente décalcification après fixation préalable. Ce procédé s'applique à des tympans fortement calcifiés et partiellement ossifiés. Cependant comme ceux-ci sont fortement changés par la décalcification, il est utile d'examiner quelques portions du tympan pathologique avant la décalcification.

Dans l'examen histologique des différentes formes de maladies du tympan, il faut encore tenir compte des changements suivants après les procédés indiqués jusqu'ici :

1. Dans la couche épidermique : une forte tuméfaction et une multiplication des couches épithéliales, une pigmentation de celle-ci, une formation de petites masses perlées avec un contenu épithélial (Urbantschitsch) ou de cholestéarine et des proliférations en forme de languettes des couches épithéliales profondes dans le derme (Moos).

2. Dans la couche propre du derme : infiltration séreuse, purulente et hémorragique de la masse du tissu conjonctif, élargissement des vaisseaux sanguins, hypertrophie de la peau par multiplication de cellules, néo-formation de tissu conjonctif, de vaisseaux sanguins, prolifération de granulations, de polypes et d'excroissances en forme de touffes à la surface, épaississement fibreux de la couche cutanée, enfin formation d'ulcération, destruction, cicatrices et atrophies partielles.

3 Dans la substance propre : infiltration séreuse et purulente, épaississement par néo-formation de tissu conjonctif, atrophie, dépôts calcaires et osseux, dégénérescence graisseuse et pigmentation.

4. Sur la couche muqueuse du tympan : hyperémie, tuméfaction, hypertrophie par multiplication de cellules rondes et néo-formation de tissu conjonctif, formation de polypes, pigmentation, perforation et formation de cicatrices.

IV.

Examen histologique de la muqueuse de la caisse du tympan.

La connaissance de la structure de la muqueuse de la caisse du tympan est d'une grande importance pour juger des changements pathologiques qui s'y passent; en effet, ici se montrent les processus morbides dont les résidus constituent les sources les plus fréquentes des troubles de l'audition.

Au point de vue histologique, la muqueuse normale de la caisse doit être examinée sur des préparations en surface et sur des coupes.

1. Examen de la muqueuse de la caisse sur des préparations en surface. Les plus belles préparations en surface s'obtiennent au promontoire, duquel la muqueuse se laisse détacher, dans une grande étendue, sans subir de solution de continuité. Ce résultat s'obtient simplement au moyen d'un petit couteau mousse, avec lequel on détache la muqueuse à partir de la paroi interne de l'ouverture tympanique de la trompe, en arrière jusqu'aux environs des deux fenêtres du labyrinthe. Il faut agir avec précaution, surtout aux environs du nerf de Jacobson, parce qu'ici la muqueuse est intimement unie à l'os sous-jacent.

C'est bien plus difficile d'obtenir des préparations en surface provenant des autres parois de la caisse. On réussit assez bien à détacher de petites portions de la muqueuse de la niche polie de l'articulation de l'enclume avec le marteau, de la paroi postérieure de la caisse, de la paroi latérale osseuse de la trompe et du sinus tympanique (Steinbrüggc). Mais des autres parties de la caisse, surtout de la paroi inférieure et supérieure, rugueuse, où la muqueuse pénètre en partie dans les enfoncements irréguliers, en partie recouvre les saillies, à certaines places, on ne peut obtenir, par l'enlèvement, que de petites portions, peu utilisables pour l'examen histologique.

La muqueuse normale de la caisse, à l'état frais, est peu propre à l'examen histologique. On obtient les meilleures préparations en surface, lorsque tout l'organe auditif ou aussi toute la pyramide séparée a été placée dans le liquide de Müller ou dans la solution de Vlakovits ou d'Urban Pritchard et que la muqueuse est seulement enlevée, après avoir été fixée et privée d'eau. Par la coloration avec l'éosine ou le carmin aluné, les différents éléments du tissu apparaissent si clairement, que l'on peut reconnaître à l'examen microscopique de ces préparations enfermées dans le baume de Canada ou la glycérine, les contours et les noyaux de l'épithélium et en enfonçant plus profondément le tube du microscope, voir la disposition des fibres dans la masse de tissu conjonctif et assez souvent aussi le trajet des plus grands vaisseaux et les troncs nerveux.

Pour examiner, sur des préparations en surface, le trajet des vaisseaux sanguins et lymphatiques dans le périoste, il faut enfermer la muqueuse détachée avec la surface du périoste dirigée vers le haut.

On fait clairement l'examen microscopique du réseau vasculaire de la muqueuse de la caisse par différentes méthodes : 1. En injectant la masse gélatineuse de carmin ou de bleu de Berlin dans les vaisseaux artériels par la carotide primitive ou par l'aorte. On n'obtient ainsi que rarement, même en procédant très soigneusement, une injection complètement réussie des capillaires.

2. En employant une solution d'acide hyperosmique à 2 %, au moyen de laquelle les globules rouges, situés dans les capillaires les plus fins, sont colorés en brun, ce qui fait que les vaisseaux sanguins apparaissent, à l'image microscopique, sous forme de lignes sombres et tortueuses.

Si l'on soumet au traitement par l'acide hyperosmique une pyramide enlevée sur une préparation fraîche, on reconnaît tout de suite, au simple examen à la loupe, le sombre réseau sanguin de la muqueuse du promontoire. On voit, de plus, à la surface de la muqueuse, de petits points noirs, en nombre variable, qui doivent être considérés, d'après mes observations, comme les points d'entrée des gros vaisseaux de la muqueuse dans la paroi osseuse du promontoire. Pour un examen histologique plus complet, il faut séparer la muqueuse de l'os de ces pièces, suivant la méthode indiquée précédemment et enfermer quelques préparations dans le porte-objet, les unes avec leur face épithéliale, les autres avec leur face périostique tournée vers le haut.

Le traitement par l'or est moins sûr pour la représentation des vaisseaux sanguins de la muqueuse de la caisse. Par contre, les troncs nerveux et les plus fines ramifications des nerfs se présentent de la manière la plus belle sur des préparations réussies à l'or, en ce sens que les plexus nerveux les plus fins et les plus délicats sur la muqueuse du promontoire et celle de la trompe, qu'entourent les vaisseaux, se différencient nettement à l'image du microscope.

Sur des pièces traitées par l'acide osmique on voit aussi assez souvent, d'une façon claire, outre le réseau sanguin, les troncs nerveux et leurs ramifications dans la muqueuse. Sur des préparations réussies à l'acide osmique, j'ai vu souvent au voisinage des plus gros troncs nerveux, des cellules ganglionnaires disposées par groupes, surtout fréquemment près du nerf de Jacobson et dans les espaces anguleux que forment les branches venant du nerf de Jacobson avec le tronc nerveux.

L'examen de la muqueuse de la caisse modifiée par des processus pathologiques, sur des préparations en surface, n'est possible que si la muqueuse est peu épaissie, de façon qu'elle permette l'éclaircissement nécessaire pour l'examen histologique. En cas d'hypertrophie de la muqueuse, par prolifératiou de cellules rondes ou de production polypeuse, qui se développent dans le cours de suppurations chroniques de l'oreille moyenne, l'examen sur des préparations en surface est impossible et les changements de structure ne seront visibles que sur des coupes. Au contraire, on obtient des préparations en surface très instructives dans ces suppurations de l'oreille moyenne, où la muqueuse est pâle, lisse et seulement très peu tuméfiée. Ces préparations fixées dans le liquide de Müller ou la solution de Vlakovits

laissent voir, du côté épithélial, leur épithélium nettement marqué, les veines variqueuses par places, les espaces kystiques et du côté du périoste, les vaisseaux lymphatiques ramifiés et variqueux en forme de massue (fig. 143) que j'ai décrits (1) pour la première fois et des espaces kystiques fermés, recouverts d'épithélium.

2. Examen de la muqueuse de la caisse sur des coupes. Cette méthode permet d'apprendre à connaître la structure de la muqueuse de la caisse dans les couches superficielles et profondes et les rapports de situation des vaisseaux sanguins et des nerfs dans la muqueuse. Comme la muqueuse séparée de l'os convient peu à cause de sa continuité, pour la représentation des coupes, il est utile de la sectionner en connexion avec l'os décalcifié. On a ainsi cet avantage d'obtenir in situ la muqueuse dans des coupes à travers l'os décalcifié et de se représenter en même temps les rapports des vaisseaux de la muqueuse avec ceux de la paroi osseuse avoisinante et même des changements pathologiques survenus dans les os.

Fig. 143.

Réseau lymphatique élargi dans les couches profondes du revêtement du promontoire, chez un phtisique de 27 ans, atteint d'otorrhée depuis l'enfance (O. D.) Hartnack obj. 7.

La fixation des éléments des tissus, la décalcification et les procédés de technique microscopique ultérieurs, ont lieu suivant les procédés indiqués plus haut. Les vaisseaux sanguins et les nerfs sont examinés sur des préparations traitées par l'acide hyperosmique et le chlorure d'or.

(1) Lehrbuch der Ohrenheilkunde, 2e édition, p. 287.

Sur des coupes des différentes parois de la caisse, la muqueuse montre un diamètre d'épaisseur variable. Au promontoire l'épithélium de la muqueuse est pavimenteux simple (fig. 144); cependant d'après les recherches de Kölliker, c'est un épithélium cylindrique vibratile sur les autres parois de la caisse. D'après Brunner, il montre des cellules basales pointues et des cellules en forme de gobelets, d'après Kessel. La trame conjonctive est formée de fibres restiformes fibrillaires, tandis que dans la couche correspondant au périoste, les faisceaux épais de tissu conjonctif sont disposés parallèlement.

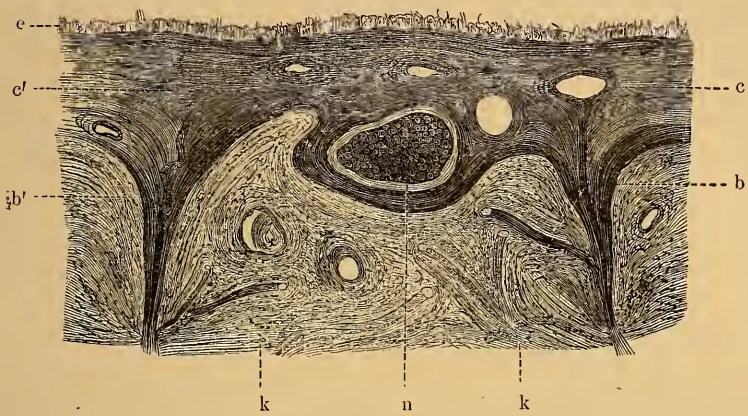

Fig. 144.

Coupe de la muqueuse du promontoire (pièce décalcifiée et préparée par l'acide osmique). e = épithélium. c = coupe d'un vaisseau sanguin dans la trame conjonctive, dont un rameau pénètre dans l'enfoncement infundibuliforme de l'os. c' = vaisseau sanguin superficiel pénétrant dans l'os. k k = paroi osseuse. b b' = enfoncements infundibuliformes dans l'os dans lesquels pénètre la couche périostique de la muqueuse. n = coupe d'un gros tronc nerveux dans la trame conjonctive de la muqueuse.

Sur des coupes microscopiques de la muqueuse de la caisse de préparations décalcifiées, injectées ou traitées par l'acide hyperosmique, on voit facilement la disposition des vaisseaux sanguins dans les couches superficielle et profonde de la muqueuse. Le réseau sanguin superficiel s'étend jusqu'à la couche épithéliale et on voit, chez le nouveau-né, des anses vasculaires pénétrer dans les villosités (Moos) et les papilles (Lucae) de la muqueuse. Les vaisseaux pénètrent dans les couches profondes, accompagnés par les prolongements de tissu conjonctif de la couche du périoste (fig. 144), dans les os recouverts par la muqueuse, pour s'anastomoser avec leurs vaisseaux sanguins. Parfois aussi j'ai vu des vaisseaux sanguins superficiels s'enfoncer dans ces fentes osseuses qui, dans la muqueuse, ont un trajet en spirale; sur le promontoire, on peut voir, sur des préparations réussies à l'acide hyperosmique, comme je l'ai démontré le premier (1), des anastomoses des vaisseaux de la muqueuse de la caisse

(1) Wiener med. Wochenschrift 1876 u. Arch. f. Ohrenheilk. V. XI.

avec ceux du revêtement du labyrinthe, au moyen des vaisseaux parcourant la paroi osseuse.

Les éléments glandulaires ne se rencontrent qu'en plus ou moins grand nombre dans la partie antérieure de la caisse, correspondant à l'orifice tympanique de la trompe. Dans la partie médiane et postérieure de la caisse, ces éléments manquent ou n'existent que rarement à l'état isolé. Wendt a reconnu sur le promontoire des éléments glandulaires après avoir fait bouillir la muqueuse dans l'acide acétique.

Les replis et filaments inconstants, étendus dans la caisse et signalés précédemment, consistent en une couche fondamentale conjonctive recouverte d'épithélium, dont les fibres s'irradient en éventail ; à côté et entre ces replis, on trouve des filaments noueux étendus dans la caisse et dans l'antre mastoïdien, qui se présentent, comme je l'ai démontré le premier, au microscope (fig. 145) sous l'aspect de tissus de forme ovale ou anguleuse, pédiculés, avec une structure imbriquée.

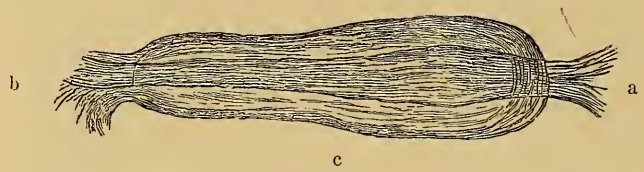

Fig. 145.
Tissu pédiculé de la caisse du tympan d'un adulte.

Le pédicule (a) pénétrant dans l'extrémité arrondie, traverse le tissu nettement limité et sort à la partie opposée, pour s'attacher au prolongement d'un repli étendu ou à la paroi osseuse. Pour examiner ces corpuscules, qui peuvent atteindre 0,1 à 0,9 millimètre, on se sert d'organes auditifs sur lesquels on rencontre, en plus ou moins grand nombre, les replis muqueux et les ligaments signalés, après avoir enlevé la voûte du tympan et la voûte mastoïdienne. Après avoir séparé et enlevé, avec une fine pincette, ce réseau, qui a souvent la forme d'une toile d'araignée, l'avoir coloré avec l'éosine ou le carmin aluné et placé sur le porte-objet, on trouvera, en règle générale, plusieurs tissus pédiculés entre les faisceaux en forme d'éventail de ce réseau.

Il est indispensable de se servir de coupes pour l'étude des changements anatomo-pathologiques survenus dans la muqueuse de la caisse. C'est surtout vrai, quand il s'agit d'hypertrophies de la muqueuse consécutives à des catarrhes chroniques et à des processus purulents, dans lesquelles on ne pourra reconnaître que sur des coupes les changements de l'épithélium, la disposition de ses différentes couches, le degré de néo-formation des cellules rondes et du tissu conjonctif, l'existence d'excroissances papillaires et polypeuses à la surface de la muqueuse et d'espaces kystiques qu'elle renferme, les modifications dans les vaisseaux sanguins et lymphatiques de la muqueuse et dans la paroi osseuse qu'elle recouvre. Mais aussi dans les cas de muqueuse non fort hypertrophiée, par exemple, dans certaines formes de sclérose de l'oreille moyenne, l'examen sur des coupes ne peut être omis, s'il s'agit d'apprendre à connaitre les changements très délicats de structure dans la muqueuse.

L'examen histologique des changements pathologiques aux deux fenêtres du labyrinthe.

Avant d'aborder la technique de l'examen histologique des changements pathologiques aux deux fenêtres du labyrinthe et dans leurs niches, il faut entrer dans quelques détails relatifs à l'importance physiologique de cette région de la caisse.

Pour ce qui concerne d'abord les changements dans la fenêtre ovale et dans sa niche, la direction de la coupe sera différente, suivant que les changements pathologiques doivent être soumis à l'examen dans la niche seule ou en même temps sur le ligament orbiculaire de l'étrier. Dans le premier cas, on fait les coupes microscopiques parallèlement à la paroi interne de la caisse, à travers la pyramide décalcifiée et réduite à la capsule du labyrinthe. Sur de telles coupes (fig. 146), on met à jour la circonférence de la niche de la fenêtre ovale, son revêtement muqueux et le

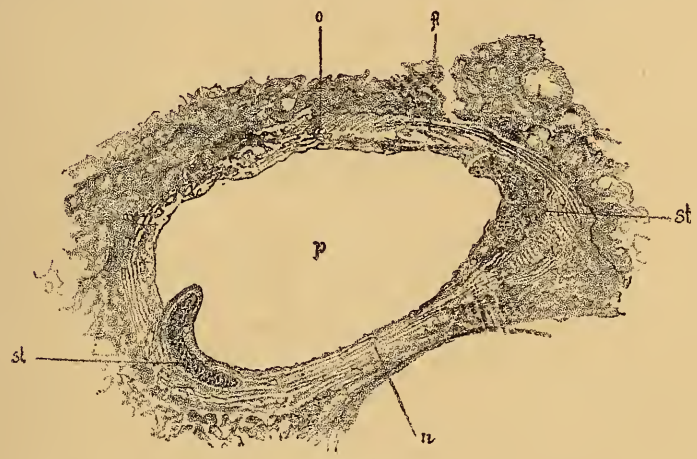

Fig. 146.

Soudure des branches de l'étrier avec la paroi inférieure du *pelvis ovalis*, de l'oreille gauche d'une femme, morte à l'âge de 48 ans, dans un asile, et devenue sourde de l'oreille gauche depuis 20 ans, et de l'oreille droite depuis 10 ans, graduellement avec bourdonnements constants. Coupe microscopique à travers le pelvis ovalis et les branches de l'étrier. p = pelvis ovalis. o = paroi supérieure de la niche de la fenêtre. n = muqueuse de la paroi inférieure de la niche transformée en tissu scléreux. st st = coupes des branches de l'étrier fixées et enveloppées dans du tissu conjonctif épaissi et scléreux.

rapport des coupes semi-lunaires des branches de l'étrier dans cette niche. On obtient ainsi sur une oreille normale une idée de la disposition des ponts et des brides de tissu conjonctif, qui se présentent, en nombre variable, dans la niche de la fenêtre ovale et qui s'étendent entre les branches de l'étrier et la paroi de la niche. Le plus souvent il existe entre les branches de l'étrier et la paroi de la niche des brides étroites de tissu conjonctif qui, s'il survient un processus inflammatoire, constituent une cause prédisposante

pour le développement de l'ankylose des branches de l'étrier. Dans les examens pathologiques, de telles coupes parallèles sont surtout instructives pour l'étude de l'ankylose des branches de l'étrier avec la paroi inférieure de la niche (fig. 146) et pour celle de leurs rapports dans des hypertrophies conjonctives, qui remplissent, en tout ou en partie, la niche de la fenêtre ovale et entourent l'étrier de toutes parts (1).

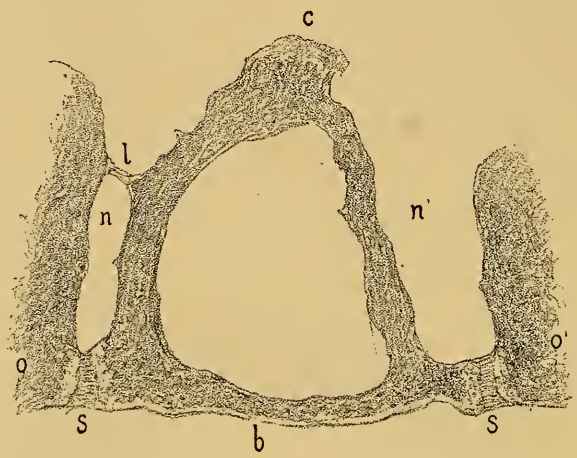

Fig. 147.

Coupe horizontale à travers l'étrier et la niche de la fenêtre ovale. c = petite tête de l'étrier. b. = base de l'étrier. o o' = coupe du bord recouvert de cartilage de la fenêtre ovale. n n' = niche de la fenêtre ovale. s s = coupe du ligament orbiculaire de l'étrier. l = pont muqueux normal entre la niche de la fenêtre ovale et les branches de l'étrier. (D'après une préparation de ma collection.)

Une seconde méthode de coupes pour la représentation des rapports normaux et pathologiques dans la fenêtre ovale, consiste dans la confection de coupes horizontales conduites parallèlement aux deux branches de l'étrier, de manière que plusieurs d'entre elles rencontrent le plus grand diamètre longitudinal de la platine de l'étrier, ses deux branches et sa petite tête (fig. 147). Ces coupes présentent l'avantage de mettre en évidence non-seulement les ankyloses osseuses et fibreuses qui existent entre les branches de l'étrier et les parois des niches, mais encore les changements histologiques dans le ligament fibreux de la fenêtre ovale et dans les revêtements cartilagineux de l'articulation stapédio-vestibulaire. Dans ce procédé, le nombre de coupes utilisables se limitent cependant au plus à 2 ou 3, parce que toutes celles faites au-dessus et au-dessous du grand diamètre de la

(1) Comparez A. Politzer: Sur les changements pathologiques de la fenêtre ovale et de la fenêtre ronde, qui se produisent dans les affections de l'oreille moyenne. Compte-rendu du 4e Congrès otologique à Bruxelles. 1888. Publié par le docteur Ch. Delstanche. 1889.

fenêtre ovale doivent rencontrer l'articulation stapédio-vestibulaire dans une direction oblique; par là elles n'ont qu'une valeur secondaire pour l'examen, à cause de ce fait que le bord de la fenêtre ovale et celui de l'étrier sont sectionnés.

La direction de la coupe figurée ci-contre correspond au trajet de la partie du nerf facial se dirigeant au-dessus de la fenêtre ovale. Si les coupes rencontrent en même temps la petite tête et les deux branches de l'étrier, la préparation doit être montée de façon que le microtome se meuve parallèlement à la partie susmentionnée du nerf facial.

Enfin une troisième espèce de coupe microscopique à travers la fenêtre du labyrinthe est la coupe transversale. Elle présente l'avantage qu'on peut examiner en même temps les changements dans les fenêtres ronde et ovale (fig. 148).

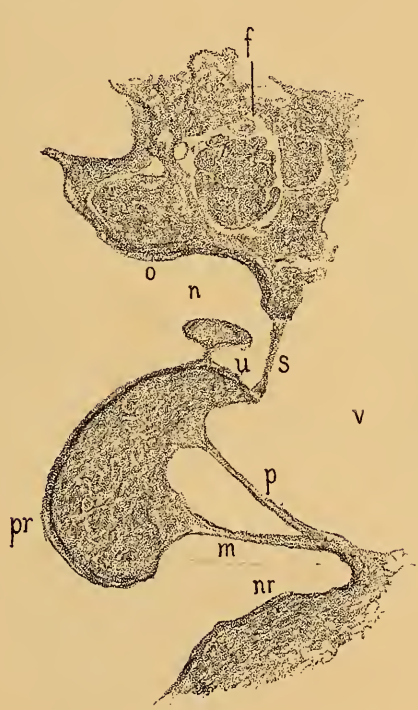

Fig. 148.

Coupe transversale de la paroi interne de la caisse par les deux fenêtres du labyrinthe. s = base de l'étrier. n = niche de la fenêtre ovale avec un morceau de la branche de l'étrier coupée obliquement. o et u = parois supérieure et inférieure de la niche. pr = coupe du promontoire avec le revêtement muqueux. m = membrane de la fenêtre ronde. nr = niche de la fenêtre ronde. p = lame spirale secondaire. f = coupe du nerf facial. v = vestibule. (D'après une de mes préparations.)

Pour faire des coupes transversales, la préparation doit être assujettie dans le microtome, de telle façon que l'extrémité postérieure de la pyramide soit dirigée en

haut. Si on veut aussi examiner en même temps les deux fenêtres du labyrinthe et le labyrinthe lui-même, sur cette coupe apparaissent d'abord les coupes transversales des canaux demi-circulaires. Si ceux-ci ne présentent rien d'anormal, on peut, pour éviter une perte de temps, enlever toute la partie de la pyramide, située derrière les fenêtres du labyrinthe et commencer de suite la section à travers ces dernières.

Comme les coupes transversales tombent perpendiculairement au grand axe de la fenêtre ovale, on obtient pour l'examen des changements histologiques dans l'articulation stapédio-vestibulaire, un plus grand nombre de coupes en série utilisables que par la section horizontale. Par contre, on néglige, sur des coupes transversales, le rapport anatomique exact des branches de l'étrier avec les parois de la niche de la fenêtre ovale.

Les rapports anatomiques de la membrane de la fenêtre ronde et les productions normales et pathologiques qui se présentent dans sa niche, se montrent le plus clairement sur la coupe transversale. Sur de telles coupes d'une oreille normale, on voit (fig. 148) : l'insersion de la membrane de la fenêtre ronde (m) dans la gouttière de celle-ci, son diamètre transverse, sa structure, le revêtement muqueux de sa face externe, ses rapports avec la lame spirale secondaire (p) et parfois, dans la niche de cette fenêtre (nr) une charpente conjonctive de tissu cellulaire, qui est tendue entre les parois de la niche, de forme très variable. Il est clair que dans les inflammations aiguës de la muqueuse de l'oreille moyenne, l'exsudat produit dans la niche de la fenêtre ronde est fixé dans les espaces de la charpente fibreuse susnommée et occasionnera des troubles très prononcés de l'audition par la surcharge de la membrane. De même, il est hors de doute que dans les processus inflammatoires chroniques, notamment dans les suppurations de l'oreille moyenne, les replis et les ponts normaux sont la source, dans cette niche, d'une prolifération excessive de cellules rondes et de tissu conjonctif qui remplissent l'espace de la niche et s'unissent à la membrane de la fenêtre ronde. La formation de semblables bouchons de tissu coujonctif obturant la niche de la fenêtre ronde peut, d'ailleurs, provenir seule de la muqueuse enflammée de cette niche.

Les coupes transversales à travers les deux fenêtres labyrinthiques ont encore un avantage particulier, parce que nous obtenons ainsi une coupe complète de la paroi du promontoire (fig. 148 pr), de son revêtement muqueux et labyrinthique, sur laquelle on pourra examiner les changements pathologiques survenant dans ces revêtements et leurs rapports avec les vaisseaux de la paroi osseuse du promontoire. En même temps, sur de telles coupes, quelques changements à la coupe du nerf facial (f) dans le vestibule (r) et à l'entrée du limaçon (c) sont en même temps accessibles à l'examen. Dans les cas pathologiques, où à côté des changements survenus dans les niches des fenêtres, il faut en même temps examiner les processus morbides développés dans le labyrinthe, il est recommandable de pratiquer des coupes en série, sur toute la pyramide du rocher, depuis l'extrémité antérieure du limaçon jusqu'à l'extrémité la plus postérieure du canal demi-circulaire horizontal. Sur ces coupes, à côté de l'état pathologique de la muqueuse de

la paroi interne de la caisse, on peut aussi constater les changements de structure survenus dans le limaçon, le vestibule, les canaux demi-circulaires et les troncs du nerf acoustique.

V.

L'examen histologique des osselets de l'ouïe.

Pour l'examen histologique des osselets de l'ouïe et de leurs ligaments articulaires, on ne peut employer que des préparations décalcifiées.

1. Articulation entre le marteau et l'enclume. Pour la représentation de coupes en série de l'articulation entre le marteau et l'enclume, après la séparation du tendon du muscle tenseur et de l'articulation de l'enclume et de l'étrier, il faut enlever de la pyramide la portion tympanique avec le tympan et le ligament entre le marteau et l'enclume; on place le tout dans une des solutions détaillées plus haut ou dans l'acide hyperosmique et on décalcifie lentement (acide picrique ou acide nitrique). La préparation montée dans la celloïdine est coupée perpendiculairement au grand axe du marteau et de l'enclume, par conséquent parallèlement à l'axe de rotation de l'articulation entre le marteau et l'enclume. Les objets fixés dans les solutions d'acide chromique seront doublement colorés avec le carmin aluné, l'éosine ou dans l'éosine et l'hémotoxyline. Les préparations faites avec l'acide osmique n'ont pas besoin d'être colorées ultérieurement. Cette méthode s'emploie aussi pour l'examen des autres moyens d'union des osselets.

La coupe horizontale de l'articulation entre le marteau et l'enclume (fig. 149) montre que les deux osselets sont réunis par une capsule articulaire (k), qui s'attache aux bords approfondis des surfaces articulaires et permet

Fig. 149.

Coupe de l'articulation entre le marteau et l'enclume. h = marteau. a = enclume. k = capsule articulaire avec le ménisque cunéiforme (préparation par l'acide hyperosmique).

entre les deux os un déplacement suffisamment étendu. De la paroi interne de la capsule articulaire s'avance dans la cavité de l'articulation un cartilage

conjonctif en forme de ménisque anguleux observé pour la première fois par Pappenheim (lc) et exactement décrit par Rüdinger : il s'adapte aux surfaces articulaires cartilagineuses du marteau et de l'enclume.

2. Articulation entre l'enclume et l'étrier. Sur un organe auditif décalcifié, après enlèvement de la voûte du tympan, on sépare au moyen de fins ciseaux, le tendon du muscle de l'étrier, puis ses deux branches et la longue branche de l'enclume et on enlève le point d'union entre l'enclume et l'étrier ainsi détaché. Le montage et la direction de la coupe horizontale exigent beaucoup de prudence à cause de la petitesse de l'objet. On obtient parfois aussi de bonnes sections de cette articulation, en faisant des coupes horizontales en série de tout l'organe auditif.

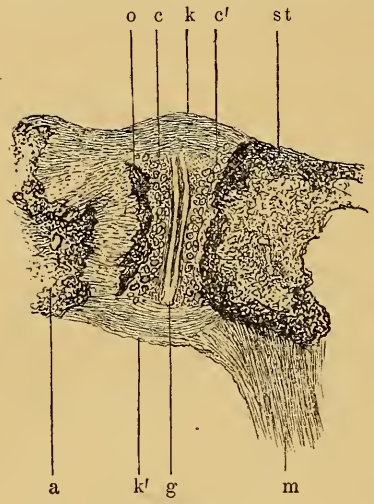

Fig. 150.

Coupe de l'articulation entre l'enclume et l'étrier. a = extrémité terminale de la longue branche de l'enclume avec laquelle est uni. o = l'osselet lenticulaire de Sylvius au moyen de tissu conjonctif fasciculé. st = petite tête de l'étrier. g = cavité articulaire avec le ménisque. cc' = revêtement cartilagineux hyalin des surfaces articulaires. kk' = capsule articulaire. m = tendon du muscle de l'étrier.

L'articulation de l'enclume avec l'étrier (fig. 150) est formée par la surface articulaire concave de la petite tête de l'étrier (g) et par la surface convexe correspondante de l'osselet lenticulaire de Sylvius. Les deux surfaces sont recouvertes d'une mince couche de cartilage hyalin. La capsule fibreuse fasciculée qui réunit les extrémités fasciculaires, permet un déplacement de latéralité suffisant. Cette articulation n'est pas une amphiarthrose (Brunner) mais une véritable articulation pourvue d'une cavité (Eisell), séparée en deux fentes par un ménisque articulé (Rüdinger).

3. Point d'union entre l'étrier et le vestibule. Pour examiner les rapports normaux de cette union, la pyramide est enlevée, lentement décalcifiée, après fixation préalable dans les solutions chromiques ou d'acide hyperosmique, puis montée dans la celloïdine ou la paraffine. Le montage dans la celloïdine a l'avantage de faire briller l'étrier ; il en résulte que la direction horizontale ou transversale de la coupe à travers la fenêtre ovale peut être exactement fixée. Ceci est d'une très grande importance pour éviter les coupes obliques qui donnent une image trouble.

Le bord de la fenêtre ovale (fig. 151 o) et celui de la platine de l'étrier (st sont recouverts d'une couche de cartilage hyalin (Toynbee, Magnus), qui forme une véritable enveloppe à la platine de l'étrier (Eisell). Cette couche de cartilage doit être considérée comme le résidu de la partie de la lame de l'étrier naissant de la capsule du labyrinthe (Gradenigo).

D'après mes observations, cette couche cartilagineuse est très mince à la face vestibulaire de l'étrier, mais parfois si épaisse, qu'en quelques places le cartilage s'étend jusqu'au côté tympanique de l'étrier. Au bord de la fenêtre ovale, le cartilage pénètre aussi parfois très profondément dans le tissu osseux et j'ai vu plusieurs fois la couche de cartilage s'étendre vers le dehors contre la paroi de la niche, donc à une place qui est située en dehors de l'union de l'étrier avec le vestibule.

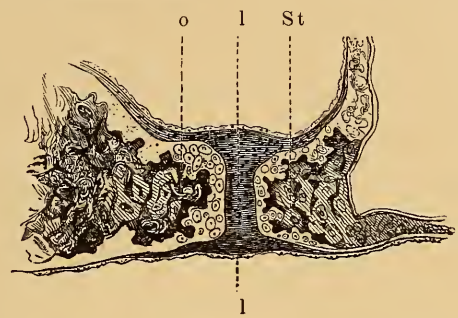

Fig. 151.

Coupe de l'union entre l'étrier et le vestibule. o = bord de la fenêtre ovale recouvert d'une couche de cartilage. St = bord de la platine de l'étrier recouvert d'une couche de cartilage. l l = coupe du ligament orbiculaire de l'étrier.

La fenêtre ovale et le bord de la platine de l'étrier sont réunis par un ligament fibreux élastique (l), dont les fibres radiées sont en connexion intime avec la périchondre.

L'examen histologique des éléments articulaires des osselets de l'ouïe dans les cas pathologiques se fait par les mêmes méthodes qu'à l'état normal. L'importance de ces examens pour la pathologie de l'oreille n'a pas besoin d'être démontrée plus amplement, étant donnée la signification physiologique de la chaîne des osselets. Dans les cas d'ankylose de l'articulation de l'enclume avec le marteau, de carie du marteau et de l'enclume, dans ceux de masses de tissu conjonctif formées dans l'espace supérieur de la caisse et enveloppant le marteau et l'enclume, il faut faire la dissection microscopique de l'articulation dans une direction horizontale. Dans l'ankylose de la tête du marteau avec la voûte du tympan, en outre partout où il faut élucider les rapports du marteau et de l'enclume avec la membrane de Shrapnell et avec les processus pathologiques s'avançant dans la niche de l'enclume et du marteau, la coupe transversale (verticale) devra être pratiquée. Il faut toujours sectionner horizontalement l'articulation de l'enclume et de l'étrier. Les changements histologico-pathologiques de cette articulation sont peu connus jusqu'ici. Les coupes à travers les moyens d'union de l'articulation stapédio-vestibulaire seront faites dans le sens horizontal ou dans le sens transversal, suivant que l'on veut prendre en considération le rapport des branches de l'étrier avec des processus simultanés dans le pelvis ovalis. On doit faire attention, dans l'examen microscopique, aux changements de structure survenus dans la couche de cartilage (incrustations calcaires, atrophie, fonte), dans le ligament orbiculaire de l'étrier (ratatinement, calcification, ossification, destruction) et à la platine de l'étrier (épaississement du périoste de la face du labyrinthe, hyperostose, usure, etc., etc.

VI.

Examen histologique des muscles intrinsèques de l'oreille.

La disposition des fibres musculaires renfermées dans les canaux osseux qui les entourent, ainsi que les rapports des deux muscles intrinsèques avec leurs tendons sont examinés sur des organes auditifs décalcifiés au moyen de coupes longitudinales et transversales.

1. Muscle tenseur du tympan. On obtient des coupes longitudinales microscopiques de ce muscle, en faisant des sections en séries horizontales de tout l'organe auditif décalcifié. Pour obtenir des préparations sur lesquelles se montrent dans un plan de section, outre le muscle, la coupe longitudinale du tendon du tenseur et son insertion au manche du marteau, il faut enlever la voûte tympanique jusqu'à ce que le tendon du muscle tenseur soit visible. Ce n'est qu'alors que la préparation montée dans la celloïdine peut être fixée dans le microtome, de façon qu'il coupe du même coup, le muscle, le tendon et le manche du marteau. Sur les coupes transversales du muscle, que l'on obtient par des coupes en séries horizontales de tout l'organe auditif, on reconnaît le contour du muscle à forme variable et l'étroitesse prononcée de son extrémité antérieure prenant naissance à la portion cartilagineuse de la trompe.

D'après Helmholz, les faisceaux musculaires du tenseur du tympan prennent leur origine au périoste de la paroi supérieure du canal ; le tendon du muscle se laisse poursuivre assez loin dans le canal.

2. Muscle de l'étrier. On fait des coupes longitudinales de ce muscle sur la pyramide détachée de la portion tympanique et décalcifiée. Elles correspondent à la direction du tendon du muscle de l'étrier, prolongé en arrière et en bas. Des coupes réussies montrent l'image pyriforme de ce muscle penné, la sortie de son tendon au sommet de l'éminence pyramidale et l'insertion de celui-ci au-dessous de la petite tête de l'étrier. Sur des coupes transversales, le muscle paraît, d'après mes observations, prismatique triangulaire. Je puis, par mes propres préparations, confirmer l'opinion de Zuckerkandl, qu'il existe du tissu graisseux par places, entre les fibres musculaires du tenseur du tympan et du muscle de l'étrier.

Les coupes transversales du muscle de l'étrier rencontrent aussi la portion descendante du nerf facial, ce qui permet de représenter leurs rapports de voisinage. Chez les nouveau-nés, on trouve constamment une grande communication entre l'éminence de l'étrier et le canal facial, de sorte que muscle et nerf sont en contact immédiat ; chez l'adulte la séparation entre les deux espaces est plus complète. Cependant il existe aussi très souvent ici des ouvertures plus ou moins grandes à la portion postérieure de l'éminence de l'étrier limitant le canal facial (1).

L'examen des muscles intrinsèques de l'oreille dans les cas pathologiques a déjà été indiqué plus haut.

---

(1) Comparez A. Politzer, Ueber das Verhältniss des Musc. stapedius zum Nerv. facialis. Archiv. f. Ohrenheilk. Bd. IX.

VII.

Examen histologique de la trompe d'Eustache.

La structure de la trompe d'Eustache, les rapports de forme de ses parties cartilagineuse et membraneuse, la situation des glandes muqueuses et leur embouchure dans le canal, le mode d'insertion des muscles à la trompe se distinguent le plus clairement sur des coupes transversales, dans la direction longitudinale du canal tubaire. On se sert seulement des coupes longitudinales pour démontrer microscopiquement l'union de la portion cartilagineuse de la trompe avec la portion osseuse.

Pour faire des coupes transversales de la trompe cartilagino-membraneuse, celle-ci est préparée suivant le procédé indiqué antérieurement en laissant les muscles qui s'y insèrent. La fixation, le durcissement et le montage se font d'après les méthodes générales citées plus haut. Si l'on doit aussi examiner les rapports de la trompe avec le fibro-cartilage basilaire, les vaisseaux et nerfs du voisinage, il faut scier la trompe avec la portion correspondante de la base du crâne et la décalcifier, après fixation suffisante, dans des solutions chromiques. Pour cette opération, les organes auditifs des nouveau-nés conviennent le mieux, à cause de leur volume plus petit et de leur décalcification plus rapide.

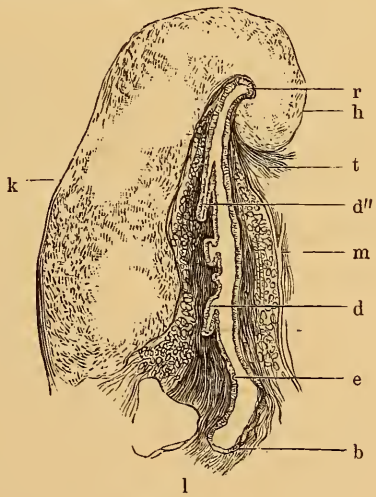

Fig. 152.

Coupe transversale à travers la trompe cartilagineuse. k = lame cartilagineuse médiane. m = lame membraneuse. h = crochet cartilagineux. r = espace en dessous du crochet cartilagineux. b = plancher de la trompe. dd'' = replis de la muqueuse. e = épithélium cylindrique. t = muscle tenseur du voile du palais. l = muscle releveur du voile.

Sur des coupes transversales de la trompe cartilagino-membraneuse (fig. 152), apparaît la lame cartilagineuse médiane (k) recourbée en crochet à son bord supérieur (h).

Au voisinage de l'insertion cartilagino-membraneuse avec la portion osseuse de la trompe, la lame cartilagineuse médiane est plus étroite que la partie latérale recourbée. Un peu plus bas cependant, la largeur de cette lame augmente rapidement, tandis que la partie latérale recourbée (h) représente tout le long de la trompe une bande étroite, qui surplombe le canal tubaire.

A l'extrémité enroulée du crochet cartilagineux s'insère la portion membraneuse de la trompe, qui se rend en bas dans le fascia salpingo-pharyngien et forme avec le crochet cartilagineux la paroi latérale de la trompe (m) et son plancher (b). Au voisinage du crochet cartilagineux, la portion membraneuse est plus mince que dans la partie inférieure; de même l'épaisseur de la portion membraneuse augmente depuis l'orifice pharyngien de la trompe vers les parties supérieures, en ce sens que cette portion se trouve renforcée par l'addition de tissu fibreux venant de l'épine angulaire du sphénoïde et par un bâtonnet cartilagineux renfermé dans ce tissu. (Zuckerkandl).

L'espace (r) produit par la courbure en forme de crochet du cartilage (h) en dessous de ce point de courbure, se comporte différemment dans les différents districts de la trompe. Dans les parties situées près de la portion osseuse de la trompe, on ne trouve aucun contact entre les parois de ce petit espace, tandis que dans la portion moyenne le contact entre les parois latérale et médiane est complet.

La muqueuse, riche en replis muqueux, notamment dans le district inférieur de la trompe, supporte un épithélium cylindrique vibratile, avec des cellules basales et d'autres en forme de gobelets (Schultze). La plus grande masse des glandes muqueuses acineuses fort développées, est logée dans la muqueuse recouvrant la lame cartilagineuse médiane. Sur des coupes réussies, on peut poursuivre les conduits excréteurs de ces glandes jusqu'à leur embouchure latérale dans le canal tubaire. La couche glandulaire s'étend jusqu'au périchondre; assez souvent, cependant, quelques glandes pénètrent à travers les fentes inconstantes du cartilage de la trompe jusque dans le tissu cellulaire situé au-dehors de celle-ci. A côté des glandes muqueuses, on trouve, depuis l'orifice pharyngien de la trompe jusqu'à la portion osseuse, de nombreuses glandes folliculeuses (Gerlach) et dans le district inférieur, chez l'adulte, on rencontre du tissu adénoïde en petite quantité. Enfin les coupes transversales figurées ici nous donnent l'explication des rapports des muscles de la trompe avec sa portion cartilagino-membraneuse. Les faisceaux musculaires du tenseur du voile du palais (abducteur de la trompe, von Tröltsch) naissant du crochet cartilagineux, montrent un parcours correspondant à la direction longitudinale du muscle, tandis que ceux provenant de l'élévateur du voile du palais (l) attirant suivant sa longueur le plancher de la portion membraneuse, laissent voir une section transversale.

Les coupes transversales de la portion osseuse de la trompe d'Eustache montrent le contour du canal irrégulièrement triangulaire dans la portion antérieure et d'une forme quadrangulaire prédominante dans sa portion

postérieure. (Comparez page 44 et suivantes). La muqueuse renferme des glandes, mais en moindre quantité que dans la portion cartilagineuse. A l'orifice tympanique de la trompe, on trouve, sur la paroi médiane et inférieure, des élévations papillaires de la muqueuse.

On examine aussi, sur des coupes transversales, dans les cas pathologiques, les changements de structure de la trompe. Les changements les plus palpables se rencontrent dans les catarrhes chroniques diffus et dans les suppurations chroniques de l'oreille moyenne. L'épithélium est plus souvent détruit ou transformé en épithélium stratifié, traversé par des cellules graisseuses et pigmentaires. Les glandes muqueuses sont hypertrophiées, les acini et les conduits excréteurs sont élargis ou atrophiés au maximum. Le tissu cellulaire sous-muqueux est ou traversé par des cellules rondes ou épaissi par du tissu conjonctif de néo-formation condensé et ratatiné; ce qui peut occasionner un rétrécissement de la trompe à différents degrés. Les soudures du canal sont rares; le plus souvent elles se produisent à la suite des suppurations chroniques de l'oreille moyenne, par formation de granulations à l'orifice tympanique de la trompe. Le cartilage de la trompe montre, dans les cas pathologiques, un état normal ou de l'atrophie, de la dégénérescence graisseuse, des dépôts calcaires et de la pigmentation.

Annexe. Pour l'examen histologique de l'apophyse mastoïde sur des organes auditifs normaux, on emploie le plus commodément des coupes transversales de préparations décalcifiées. De telles coupes laissent voir les contours de l'antre mastoïdien, la forme et la disposition des cellules pneumatiques de l'apophyse et leurs rapports avec l'antre mastoïdien, la coupe du revêtement muqueux très délicat de l'antre et des cellules pneumatiques et assez souvent s'étendant et se ramifiant dans l'antre, des trames des filaments conjonctifs avec les corpuscules pédiculés et stratifiés décrits antérieurement. En outre, on distingue facilement, sur des coupes de l'apophyse mastoïde en partie diploétique, les différences caractéristiques qui existent entre les cellules pneumatiques et les espaces diploétiques. Si la coupe à travers l'apophyse mastoïde rencontre aussi le sinus transverse, on peut observer assez souvent l'embouchure des veines de l'apophyse mastoïde traversant la paroi osseuse du sinus dans celui-ci.

Dans les cas pathologiques, on prépare des coupes microscopiques à travers l'apophyse mastoïde décalcifiée de préférence quand les espaces pneumatiques sont remplis par du tissu conjonctif de néo-formation, en cas d'éburnéation de l'apophyse mastoïde et de formation de cholestéatomes dans celle-ci, par exception seulement dans les processus de carie ou de nécrose. Suivant le siége et l'étendue des changements pathologiques dans l'apophyse mastoïde, on emploiera dans un cas donné, tantôt la coupe horizontale, tantôt la coupe transversale.

VIII.

Examen histologique du labyrinthe.

L'examen histologique du labyrinthe membraneux compte parmi les tâches les plus difficiles de la technique microscopique. Ceci devient évident

lorsqu'on se représente les rapports compliqués du labyrinthe membraneux, sa fixation dans la capsule osseuse du labyrinthe et la délicatesse extraordinaire des organes terminaux de l'appareil nerveux auditif, lesquels ne restent plus en place par les plus légères atteintes mécaniques.

Malgré l'intérêt extraordinaire que depuis la découverte mémorable de Corti, des anatomistes éminents tels que Kölliker, Max Schultze, Deiters, Böttcher, Waldeyer, Gottstein, Hasse, Löwenberg, Ranvier, Retzius, Kuhn, Urban Pritchard, Winiwarter, Nuel et autres, ont imprimé à la recherche des rapports histologiques du labyrinthe, la dissection microscopique de ce dernier est jusqu'à présent restée incomplète et ce n'est que dans ces dernières années, surtout grâce au perfectionnement des méthodes de décalcification et de montage qu'un progrès réel a été réalisé dans le développement ultérieur de l'histologie normale et pathologique du labyrinthe.

La plupart des observateurs précités se sont servis, pour l'étude de l'histologie normale du labyrinthe, d'organes auditifs d'animaux fraîchement tués et le plus souvent d'organes de cochons d'Inde et de chats, parce que l'appareil auditif de l'homme est impropre pour ces études. En effet, les rapports pour la représentation de préparations microscopiques irréprochables du labyrinthe sont moins favorables chez l'homme que chez les animaux, dont l'organe auditif après la mort, peut être placé immédiatement dans les liquides chimiques, qui produisent seulement à l'état frais, la différenciation entre les tissus du labyrinthe.

Par contre, chez l'homme, où l'autopsie ne peut être pratiquée, d'après la loi, que 24 heures après la mort, le labyrinthe souffre à la suite de la putréfaction de changements qui portent préjudice à l'examen histologique de ce dernier. De plus il faut ajouter que, dans les maladies chroniques, organiques et générales se terminant par la mort, les changements des tissus qui se développent dans tout l'organisme, sont aussi marqués dans tout l'appareil auditif et que les éléments du labyrinthe sont altérés au point que l'examen histologique est rendu très difficile. Il faut tenir compte de ce facteur dans l'examen histologique du labyrinthe pathologique si l'on veut éviter des interprétations erronées.

Pour l'obtention de préparations utilisables du labyrinthe de l'homme, on choisira des organes auditifs de jeunes sujets ayant succombé à des maladies aiguës à évolution rapide ou d'individus frappés subitement d'apoplexie, de paralysie du cœur ou morts par suicide, etc. Bien que cependant la préparation microscopique du labyrinthe exige une grande technique, il est recommandable avant tout, de s'exercer à la confection de coupes microscopiques du labyrinthe de jeunes cochons d'Inde et de chats.

On obtient les plus belles images microscopiques du labyrinthe membraneux normal par le traitement de l'organe auditif frais au moyen de l'acide hyperosmique, avec la solution de Tafani ou le chlorure d'or. Ce dernier s'emploie notamment pour la préparation de l'organe de Corti, pour rechercher les moyens d'union des filets nerveux du nerf acoustique avec les cellules ciliées. En renvoyant, pour les détails plus circonstanciés de la

préparation aux méthodes préparatoires indiquées au commencement, nous décrirons, comme appendice, une méthode employée par le docteur Katz, de Berlin, pour la représentation de l'organe de Corti, méthode qui donne des résultats magnifiques, d'après les préparations qu'il a eu la grâcieuseté de m'envoyer.

La préparation, aussi fraîche que possible, est d'abord placée dans une solution d'acide osmique à ½ % (30 c. c. de liquide) et on l'y laisse pendant 10 heures environ. Ensuite on ajoute à ce liquide le quadruple d'un mélange d'acide chromique et d'acide acétique (½ % d'acide chromique, 1 % d'acide acétique). Après 3 ou 4 jours on renouvelle seulement la quantité précitée de la solution chromo-acétique et la préparation y reste de nouveau environ 4 jours. Ensuite on décalcifie le rocher dans une solution d'acide nitrique à 3-5 %, suivant son volume et sa consistance. Après une décalcification complète, le rocher est déshydraté dans l'alcool pour le durcissement et monté dans la celloïdine.

Le montage réussit d'autant plus sûrement que le canal demi-circulaire supérieur a été ouvert avec une lime et que la préparation a été plongée successivement d'une solution de celloïdine étendue dans une solution concentrée (v. montage dans la solution de celloïdine).

C'est pourquoi l'addition d'acide acétique est très importante dans ce procédé, parce que l'acide chromique pénètre de cette façon mieux et plus rapidement dans le tissu. Sur des rochers humains très solides, Katz emploie pour la décalcification, le mélange d'acide chlorhydrique et de chlorure de Palladium (Waldeyer) qui agit souvent plus énergiquement..

Les conditions capitales pour obtenir des coupes réussies du labyrinthe, sont d'après cela une fixation méthodique des éléments des tissus, une décalcification lente et prudente et un remplissage complet de la cavité labyrinthique avec la celloïdine. Les coupes à faire pour l'examen des tissus du labyrinthe sont pratiquées dans une direction horizontale ou transversale; pour l'étude des rapports anatomiques et topographiques du labyrinthe membraneux, les deux méthodes sont indispensables.

1. Examen histologique des tissus du vestibule sur des coupes horizontales et transversales.

Des coupes en séries horizontales et transversales de la pyramide du rocher chez les nouveau-nés fournissent une image claire de la position topographique des deux saccules vestibulaires et des ampoules. Les coupes horizontales se font parrallèlement à la face supérieure de la pyramide. Dans le district le plus élevé du vestibule, on obtient la section arrondie du sinus de l'utricule supérieure, qui est attachée à toute la circonférence de la paroi vestibulaire au moyen d'un tissu conjonctif à mailles fines. Sur les coupes un peu plus profondes, vient derrière l'utricule, la section de l'ampoule supérieure avec sa crête ampulaire et, sur une coupe réussie, se montre aussi l'embouchure de cette ampoule dans l'utricule. Sur une coupe

un peu plus profonde qui tombe au-dessus de la fenêtre ovale (fig. 153), la coupe de l'utricule (s) dans laquelle s'embouche l'ampoule externe (a), montre une forme ovalaire ; son diamètre paraît ici plus petit que celui de la partie supérieure du saccule (sr) désigné par Retzius, comme sinus utriculaire du saccule.

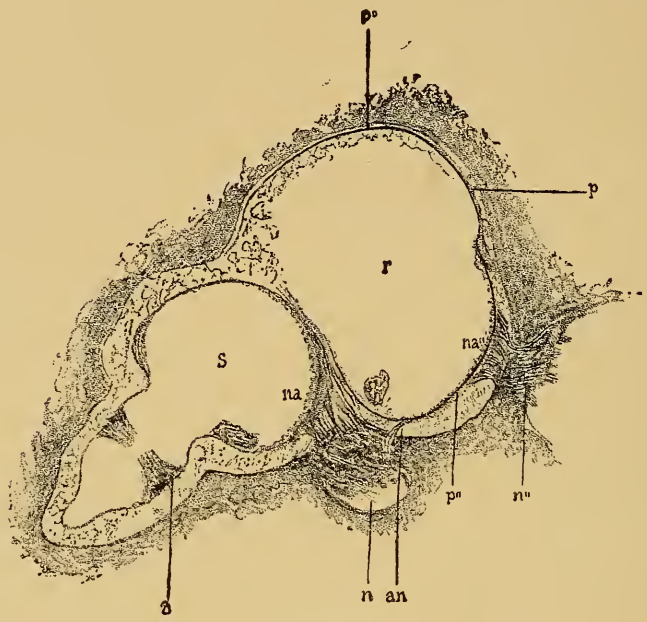

Fig. 153.

Coupe horizontale à travers le vestibule au-dessus de la fenêtre ovale chez le nouveau-né. s = utricule. a = ampoule externe avec la crête ampulaire s'ouvrant dans l'utricule. r = espace supérieur du saccule. n = faisceau nerveux du rameau vestibulaire s'avançant vers l'utricule et la tache acoustique utriculaire. pp'' = paroi adhérente du saccule. p'' = paroi antérieure du saccule. n'' = faisceau nerveux à la tache acoustique du saccule. an = anastomoses nerveuses s'avançant du faisceau nerveux n vers n''. (D'après une de mes préparations.)

Les deux saccules sont aussi ici réunis presque partout à la paroi vestibulaire par un délicat réseau de tissu conjonctif dont les mailles sont remplies par du liquide périlymphatique. A la paroi antérieure de l'utricule, là où elle est en contact immédiat avec la paroi postérieure du saccule (septum vestibuli), se trouve la tache acoustique de l'utricule (na), large de 2 à 4 millimètres, à décrire plus tard, à laquelle arrive la branche utriculaire (n) du rameau vestibulaire du nerf acoustique. La tache acoustique du saccule (na') placée à la paroi antérieure du saccule, à laquelle aboutit un rameau nerveux particulier (n') du rameau vestibulaire est plus étroite (1,5 millimètre, Schwalbe). D'après mes observations (1), il existe des filets anatomiques entre le rameau de l'utricule et le rameau du saccule.

(1) Lehrbuch des Ohrenheilkunde, 2. Aufl. 1887. S. 459.

Sur les coupes situées plus profondément qui tombent dans la région de la fenêtre ovale et au-dessous d'elle, le diamètre de l'utricule est plus grand que celui du saccule, lequel se rend, en se rétrécissant vers le bas, dans le *canalis reuniens* de Hensenius.

L'utricule est dans la projection de la fenêtre ovale et attachée, sous elle, à la paroi médiane du vestibule, tandis qu'entre la paroi latérale libre du saccule et la paroi latérale du vestibule existe un espace remarquable périlymphatique (Steinbrugge), auquel Retzius a donné le nom de citerne périlymphatique. La connaissance exacte de cet espace qui conduit en bas et en avant dans la rampe vestibulaire du limaçon et celle de la situation topographique de l'utricule exigent l'examen simultané sur des coupes transversales que l'on obtient par une division de la pyramide par des coupes transversales en série. Ce n'est que rarement

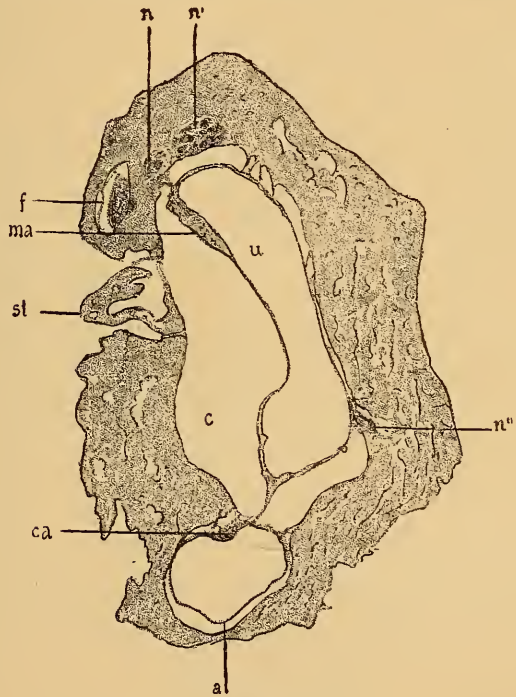

Fig. 154.

Coupe transversale par le vestibule et la fenêtre ovale du nouveau-né. u = utricule attachée à la paroi médiane et supérieure du vestibule. ma = paroi latérale libre de l'utricule. st = fenêtre ovale et étrier. c = citerne périlymphatique. n, n', n'' = faisceaux nerveux du rameau vestibulaire allant à l'utricule et aux ampoules. a = ampoule inférieure. ca = crête ampulaire. f = nerf facial. (D'après une de mes préparations.)

qu'on réussit sur des coupes horizontales et transversales en série du vestibule à trouver l'embouchure du conduit endolymphatique, venant de

la paroi médiane du vestibule, dans les deux saccules (comme l'a montré Böttcher, loco citato, table 4) et le canal utriculo-sacculaire réunissant les deux saccules.

Les saccules du vestibule sont composés d'une couche de tissu conjonctif fibrillaire, d'une membrane vitrée homogène sans structure, s'unissant à celle-ci et d'une couche épithéliale ; la couche de tissu conjonctif est le plus fortement développée à la tache acoustique (150 à 200 μ d'après Retzius). La couche épithéliale est formée par une simple couche d'épithélium en pavé. A la tache acoustique cet épithélium devient épithélium nerveux (Urban Pritchard) qui se compose de cellules acoustiques et de cellules filiformes (cellules isolantes de Hasse). Les premières ont la forme d'une bouteille avec un renflement au milieu et un appendice à la face libre (Urban Pritchard). Le dernier tissu désigné comme fibres auditives, consiste, d'après Retzius, en 10-15 petits filaments longs de

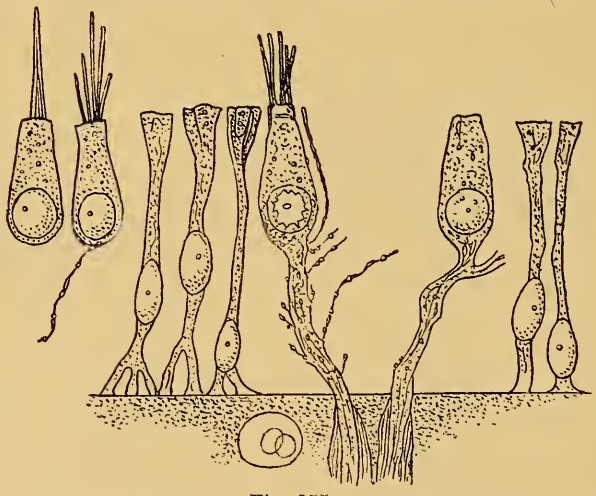

Fig. 155.

20 à 25 μ. Le noyau de forme elliptique se trouve dans la partie renflée de la cellule. Les cellules filiformes cylindriques possèdent un noyau sphérique près de la base. Le développement du rameau vestibulaire dans les saccules

Fig. 156.

du vestibule, d'après les recherches minutieuses d'Urban Pritchard (The termination of the nerves of the vestibula and semi-circular canals. Quar.

for m. Science 1876), se fait de telle façon que les fibres nerveuses à moelle se répandent au moyen de nombreuses anastomoses dans la couche de tissu cellulaire de la tache acoustique, d'où quelques fibres nerveuses sans moelle, traversant la couche vitrée, pénètrent dans l'épithélium et se réunissent avec la base des cellules acoustiques (Retzius). L'épithélium nerveux de la tache acoustique est recouvert d'une substance claire, transparente, semi-liquide (Steinbrügge) qui se coagule après la mort et enveloppe, comme membrane otolithique, les otolithes ou otoconies (1-15 μ) consistant en petits cristaux de carbonate de chaux (fig. 156). Schwalbe a trouvé de petites vacuoles à 6 faces au milieu des otolithes.

2. Examen des ampoules et des canaux demi-circulaires membraneux.

On obtient les meilleures coupes des ampoules supérieure et horizontale sur des coupes horizontales passant par le district supérieur du vestibule (fig. 153 a); de l'ampoule inférieure par contre, sur des

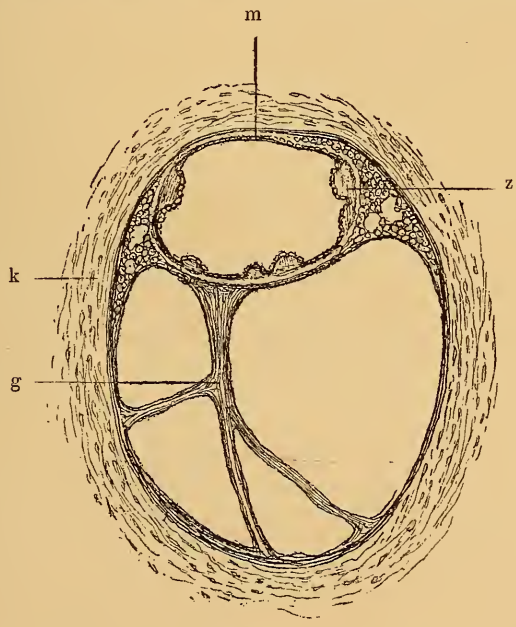

Fig. 157.

Section du canal demi-circulaire osseux et membraneux. k = canal demi-circulaire osseux. m = point d'attache du canal demi-circulaire membraneux. z = saillies montueuses à la face interne du canal demi-circulaire membraneux. g = faisceaux de tissu conjonctif contenant des vaisseaux.

coupes transversales (fig. 154 a). Si l'ampoule est atteinte par la section longitudinale de façon que son embouchure dans l'utricule et dans le canal demi-circulaire soit visible (fig. 153), on voit d'abord, se dirigeant trans-

versalement dans l'ampoule, une bande sombre qui se réduit rapidement vers son milieu par un léger étranglement de la face externe de l'ampoule. C'est le point d'entrée du rameau ampulaire correspondant à celui-ci. Au côté interne de l'ampoule s'élève la crête ampulaire. Cette crête divise l'espace de l'ampoule en deux sections inégales, dont la plus courte, dirigée vers l'utricule, est désignée par Steifensand comme partie du sinus, la plus grande comme partie du canal. En dehors de l'épithélium en partie plat, en partie en pavé des ampoules, celui-ci possède au bord épithélial de la crête (planum semi-lunatum Steifensand) de hautes cellules cylindriques et un épithélium nerveux analogue à celui des saccules du vestibule sur la tache acoustique. La structure et l'épithélium de la crête ampulaire sont surtout beaux à voir sur des coupes transversales de l'ampoule de préparations traitées par l'acide hyperosmique.

La structure des canaux demi-circulaires membraneux et leurs rapports avec les canaux osseux s'étudient le mieux sur des coupes transversales, qui se font perpendiculairement à la direction longitudinale des canaux. Le canal demi-circulaire horizontal et le postérieur seront examinés sur des coupes transversales en série, commençant à l'extrémité postérieure de la pyramide; le canal demi-circulaire supérieur, sur des coupes horizontales de la pyramide.

Les canaux demi-circulaires membraneux, dont le diamètre transversal comporte environ le tiers de celui du canal demi-circulaire osseux, comme le montre la figure ci-jointe (fig. 157), sont attachés par une partie de leurs parois au côté convexe du conduit demi-circulaire osseux (m) (Kölliker, Rüdinger, comparez page 132), sont libres au côté opposé (fig. 157) et baignés par le liquide périlymphatique. De la partie libre du canal demi-circulaire membraneux, partent par l'espace périlymphatique de celui-ci recouvert d'endothélium (ligaments), de nombreux faisceaux de tissu conjonctif (g) vasculaire, se dirigeant vers le périoste du canal demi-circulaire osseux. Ces ligaments sont surtout nombreux chez les nouveau-nés. Il faut les considérer comme des résidus du tissu conjonctif gélatineux qui remplit, pendant la vie fœtale, l'espace périlymphatique des canaux demi-circulaires. A la face interne de ceux-ci s'élèvent de nombreuses saillies en forme de papilles recouvertes d'épithélium (z), qui manquent à la partie adhérente du canal (m) et à l'embouchure des canaux dans l'utricule (Rüdinger). Par celles-ci l'espace interne des canaux demi-circulaires est considérablement augmenté. Elles sont recouvertes d'un épithélium polygonal qui prend une forme plus cylindrique sur la bande (raphé) placée au côté interne concave du canal demi-circulaire et se prolongeant dans l'ampoule. On n'a pas rencontré d'éléments nerveux dans les canaux demi-circulaires.

3. Examen histologique des tissus membraneux et de l'appareil terminal dans le limaçon.

L'examen histologique du limaçon se fait le plus souvent sur des coupes qui sont conduites par la pyramide, parallèlement au grand axe de la columelle, soit dans la direction transversale, soit dans la direction horizontale. Les coupes du limaçon les plus instructives sont celles qui atteignent toute la longueur de la columelle depuis sa base jusqu'à son sommet, parce que sur celles-ci, non seulement toutes les spires sont rencontrées dans leur plus grande circonférence, mais encore le trajet du nerf cochléaire dans la columelle, la disposition du ganglion spiral et l'entrée des branches des nerfs du limaçon dans la lame spirale et de celle-ci dans l'organe de Corti, sont le plus clairement mis à nu. Mais on ne négligera pas de pousser ses investigations sur des coupes transversales perpendiculaires au grand axe de la columelle, parce que par là, nos connaissances sur la disposition des faisceaux nerveux et des vaisseaux dans les canaux osseux du limaçon et sur le rapport des nerfs avec le ganglion spiral seront essentiellement éclairées. Comme sur ces coupes qui sont faites parallèlement au grand axe du limaçon, l'organe de Corti ne peut jamais être vu que de profil, celui-ci doit être aussi examiné sur des préparations en surface ; ce n'est que sur celles-ci que l'on pourra étudier l'apophyse de la crête spirale

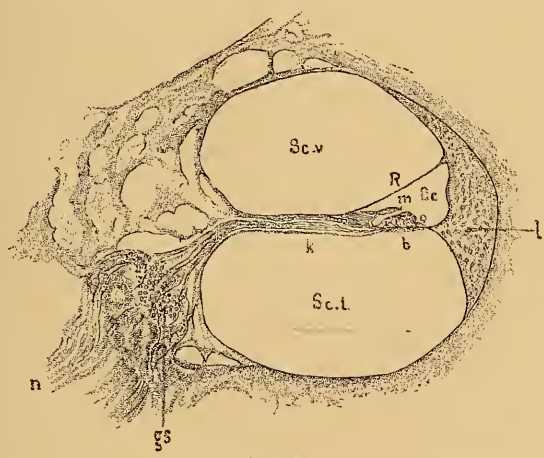

Fig. 158.

Coupe du tour inférieur du limaçon de nouveau-né. Sc, v = rampe vestibulaire. Sc, t = rampe tympanique. k = lame spirale osseuse. b = lame basilaire. l = ligament triangulaire. R = membrane de Reisner. Cc = canal cochléaire. o = organe de Corti. m = membrane de Corti. n = faisceau du rameau cochléaire. gs = ganglion spiral. (D'après une de mes préparations.)

faisant saillie en forme de dent, la série contiguë des piliers de Corti, la formation de la lame réticulaire, etc. A cet effet, on emploie surtout des labyrinthes fixés dans l'acide osmique ou le chlorure d'or, sur lesquels on a enlevé la capsule du limaçon, après durcissement suffisant dans l'alcool et

où la lame spirale osseuse et membraneuse détachée avec soin au moyen d'une aiguille sont placées sur un porte-objet et peuvent être examinées suivant les méthodes ordinaires.

Une orientation d'ensemble à de faibles grossissements doit précéder l'étude des détails de la structure compliquée du limaçon. Un grossissement de 40 à 50 fois de la coupe d'un tour du limaçon suffit pour juger de l'étendue et de la situation des deux rampes du limaçon (rv-rt), du canal cochléaire (Cc) avec l'appareil terminal du nerf acoustique et du ganglion spiral (gs). Pour mieux comprendre, il faut suivre ici la courte description de la coupe d'un tour du limaçon. L'espace du limaçon (fig. 158) est partagé par la lame spirale (k, b) en rampe vestibulaire (r v) et en rampe tympanique (r t). La rampe vestibulaire conduit immédiatement dans le vestibule, la rampe tympanique est fermée au tour le plus inférieur du limaçon par la membrane de la fenêtre ronde. Les deux rampes communiquent au sommet du limaçon. La partie osseuse de la lame spirale, (k) un feuillet osseux partant horizontalement de la face externe de la columelle, se compose de deux lamelles unies par des ponts verticaux qui réunissent entre eux les faisceaux nerveux sortant du ganglion spiral (gs). Du bord libre de la lame spirale osseuse sort la lame spirale membraneuse (b) qui s'attache au ligament spiral (l) faisant saillle sous une forme triangulaire. On distingue à la lame spirale membraneuse trois sections : l'interne, qui est traversée par de nombreuses ouvertures pour laisser passer les fibres du nerf cochléaire (zone perforée), la section moyenne qui porte l'organe de Corti (zone arquée) et la section externe finement striée (zone pectinée).

La rampe vestibulaire est de nouveau partagée en deux sections par la membrane de Reisner (R) qui va obliquement de la crête spirale à la paroi externe; celle formée par la membrane basilaire, la paroi externe du limaçon (strie vasculaire) et la membrane de Reisner (R) est désignée comme canal du conduit cochléaire (Cc). Ce canal, rempli d'endolymphe recouvert d'épithélium, renfermant l'appareil terminal propre, communique en bas par le *canalis reunien* de Hensenius avec le saccule et finit en cul-de-sac au sommet du limaçon.

Si avec de faibles grossissements on s'est orienté sur la position des différents éléments dans l'intérieur du limaçon, on passe à l'examen des détails de l'organe de Corti et des membranes du limaçon au moyen de grossissements plus forts.

On se rend mieux compte de la situation de l'organe de Corti par une vue de profil d'un grand nombre de coupes transversales microscopiques. Nous y voyons (fig. 159), à la face supérieure du district externe, la lame spirale osseuse, une éminence (H) pourvue d'un rebord dentelé, en forme de crête de coq, développée par l'épaississement du périoste (crête spirale de Huschke). Celle-ci surplombe un canal dirigé en spirale (sillon spiral interne), qui est revêtu d'un épithélium cubique (K). Le bord supérieur tranchant de la crête spirale est désigné sous le nom de lèvre vestibulaire, l'inférieur, qui passe dans la membrane basilaire, sous le nom de lèvre tympanique.

En dehors du sillon spiral se trouve l'organe de Corti proprement dit. Il se compose d'une couche interne (C) et d'une couche externe (C'), de bâtonnets légèrement vibratils (fibres de Corti), qui reposent par leur extrémité inférieure sur la membrane basilaire, tandis que leurs extrémités supérieures sont comme articulées les unes aux autres. Les deux rangées de bâtonnets forment l'arc de Corti. Dans les angles inférieurs formés par les bâtonnets et la lame basilaire, se trouvent deux rangs de cellules rondes à noyaux (cellules du plancher).

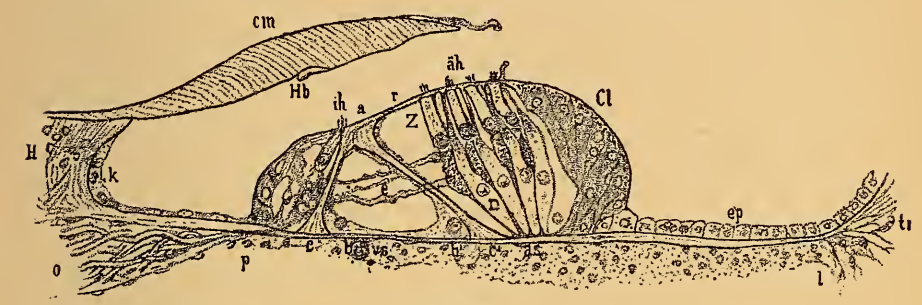

Fig. 159.

Appareil terminal du rameau cochléaire avec l'organe de Corti de l'homme (d'après Retzius). o = lame spirale osseuse avec le faisceau nerveux du rameau cochléaire. pl = lame spirale membraneuse. H = dent de Huschke. Crête spirale. c = pilier interne de Corti. c' = pilier externe de Corti. r = lame réticulée. Z = cellules de Corti. D = cellules de Deiters. ih = cellule ciliée interne. äh = quatre cellules ciliées externes. e = fibres nerveuses radiales en tunnel partant du rameau cochléaire et allant aux cellules de Corti. k. = cellules du sillon spiral interne. Cl = cellules de soutien de Hensenius. Cm = membrane de Corti. vs = *vas spirale.*

Les bâtonnets de la rangée externe possèdent à leur extrémité supérieure des appendices lamelliformes dirigés en dehors, auxquels s'attache une membrane réticulée, la lame réticulaire (r). Elle surplombe la rangée externe des fibres de Corti et les cellules dites de Corti ou cellules ciliées externes (äh). Ces organes Z, situés chez l'hommes sur quatre ou cinq rangées (Gottstein) les unes derrière les autres, unis aux faisceaux terminaux de l'acoustique par de petits prolongements nerveux, sont fixés à la membrane basilaire par leurs extrémités inférieures, allant en s'amincissant (prolongement basal de Gottstein), qui, d'après Böttcher et Baginsky, n'appartiennent pas aux cellules de Deiters, tandis que leurs extrémités supérieures, plus larges, pourvues de poils auditifs, font saillie à travers les ouvertures de la lame réticulée. Une rangée de cellules ciliées plus internes (ih) se trouve au-devant du sillon spiral interne, immédiatement en avant du pilier interne de Corti. Les cellules de Deiters (D) avec leur extrémité plus large dirigée en bas sont unies aux cellules de Corti. En dehors de la dernière rangée des cellules de Corti, reposent les cellules de soutien de Hensenius (Cl) qui passent dans l'épithélium de la paroi externe du conduit cochléaire.

L'organe de Corti est recouvert par la membrane de Corti (cm)

striée et solide. Celle-ci naît à côté de la membrane de Reisner de la crête spirale et se termine, d'après l'avis général, à la limite externe des cellules sensitives de l'organe de Corti; d'après Böttcher, celle-ci est fixée à la face supérieure de l'appareil terminal acoustique (Arch. f. O., v. XXIV).

La membrane de Reisner montre une structure homogène avec des cellules fusiformes disséminées. Le côté tourné vers le canal cochléaire est tapissé d'un épithélium en pavé, le côté supérieur, d'un endothélium.

L'examen histologique du labyrinthe dans les cas pathologiques, dont nous avons montré l'importance incontestable dans la préface de ce livre, se fait suivant les mêmes méthodes que pour le labyrinthe normal. Seulement pour ce qui concerne la fixation des éléments du tissu, il y a ici quelques différences, en ce sens que nous nous servons le plus souvent, pour l'examen des labyrinthes pathologiques, de l'acide chromique et de ses sels (les liquides de fixation de Vlakovits, Urban, Pritchard et la solution de Müller) et seulement dans des cas rares, de l'acide hyperosmique et du chlorure d'or.

La division du labyrinthe par coupes microscopiques en série ne nous renseigne pas seulement sur les changements de structure dans les différents districts du labyrinthe, mais elle permet aussi de donner, d'après la suite des coupes, une image de l'étendue du processus pathologique. Nous nous servons spécialement de la coupe transversale, passant par la pyramide, depuis le sommet du limaçon jusqu'à l'extrémité postérieure du canal demi-circulaire horizontal, parce que la direction de cette coupe est plus favorable pour l'examen simultané des deux fenêtres du labyrinthe. Il existe cependant des cas où la coupe horizontale est préférable, surtout là où la continuité des produits pathologiques dans le vestibule et dans le limaçon doit être montrée sur une coupe.

La dissection histologique du labyrinthe doit être partout pratiquée, lorsque pendant la vie il y a eu des symptômes d'une maladie du nerf auditif, que celle-ci soit primitive ou compliquée d'une affection de l'oreille moyenne. A dire vrai, l'examen donne assez souvent un résultat négatif, mais beaucoup plus souvent, comme cela est généralement admis, on trouve des changements pathologiques plus ou moins prononcés dans le labyrinthe qui doivent être regardés comme la cause principale des désordres auditifs observés pendant la vie. Il nous suffit de renvoyer le lecteur aux hémorragies et aux exsudations purulentes dans le labyrinthe observées jusqu'ici, aux néo-formations conjonctives et osseuses, aux changements régressifs dans les cellules ganglionnaires du ganglion spiral, dans l'extension terminale du rameau cochléaire dans le limaçon, dans l'organe de Corti et dans la tache acoustique des saccules du vestibule.

Examen histologique du conduit auditif interne et du nerf acoustique.

On examine le conduit auditif interne et le nerf acoustique, au point de vue histologique, sur des coupes longitudinales et transversales. Sur les coupes longitudinales, qui se dirigent horizontalement à travers la pyramide décalcifiée et mettent aussi à découvert, outre le conduit auditif interne, le vestibule et le limaçon, la direction du parcours du nerf acoustique dans la pyramide, la division du tronc nerveux en rameau postérieur et rameau supérieur du vestibule et en rameau

antérieur et rameau inférieur du limaçon, sont nettement marqués (comparez fig. 100 et 101 p. 131). La branche vestibulaire montre au voisinage de l'infundibulum du conduit auditif interne une tuméfaction gris rougeâtre, contenant de nombreuses cellules ganglionnaires, l'intumescence ganglioforme de Scarpa. La partie supérieure du rameau vestibulaire pénètre en dehors dans la masse osseuse séparant le limaçon et le vestibule et s'avance dans le vestibule à travers la tache criblée du recessus hémielliptique, en décrivant un léger arc de cercle en arrière, pour donner de petites branches au recessus de l'utricule et aux ampoules des canaux demi-circulaires supérieur et horizontal. La section plus profonde du rameau vestibulaire (rameau médian de Schwalbe) se divise en deux petites branches, dont l'une, supérieure, pénètre vers le vestibule dans la masse osseuse, entre le vestibule et le limaçon et va vers l'épithélium nerveux de la tache acoustique du saccule, tandis que le petit rameau inférieur se rend séparément à la crête ampulaire de l'ampoule inférieure. Les faisceaux du rameau cochléaire pénètrent par les ouvertures du *tract. spiral. foraminul*, en partie immédiatement dans le premier tour du limaçon en partie dans les canaux nerveux de la columelle et d'ici à la lame spirale osseuse.

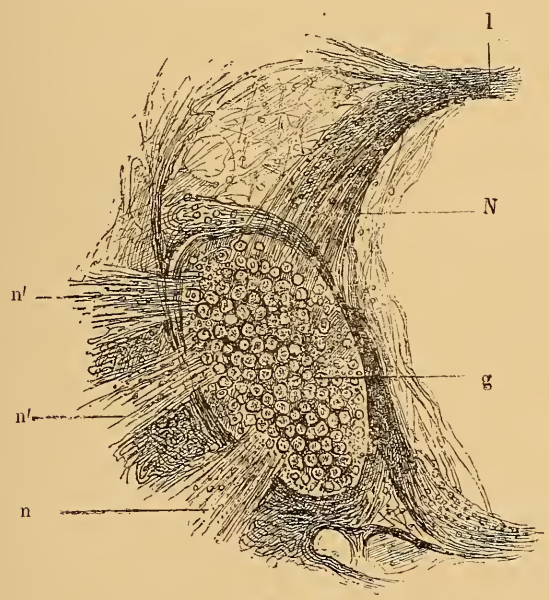

Fig. 160.

Coupe du canal de Rosenthal et du ganglion spiral. g = cellules ganglionnaires du ganglion spiral siégeant dans le canal de Rosenthal. n, n', n'' = trois faisceaux nerveux séparés du rameau cochléaire pénétrant dans le ganglion spiral. N = faisceau nerveux sortant au pôle supérieur du ganglion spiral. I = entrée de ce faisceau dans la lame spirale osseuse. (D'après une de mes préparations.)

Entre les faisceaux du limaçon et la lamelle spirale, se trouve insérée à la périphérie de la columelle, une forte zone ganglionnaire (fig. 158) (*Zona ganglionaris*) qui dans le canal bien limité de Rosenthal apparait ovale sur une coupe (fig. 160). Dans

la portion inférieure de cette zone ganglionnaire, pénètrent à différentes places filets nerveux n, n', n'', pour s'enfoncer dans la lame spirale après de nombreuses connexions avec les cellules ganglionnaires, à l'extrémité supérieure du canal de Rosenthal.

Dans la lame spirale se rendent les faisceaux nerveux réunis par de nombreuses anastomoses transversales, formant des plexus nerveux avec leurs fibres sans moelle entre les deux lamelles osseuses jusqu'au *Habenula perforat* de la face inférieure de la membrane basilaire; de là elles arrivent, par de nombreuses ouvertures, à la face supérieure de cette membrane dans le conduit cochléaire et vont se réunir, d'après les recherches de Waldeyer et Gottstein, dans des fibres terminales très fines noueuses par places, avec les cellules ciliées internes et à travers les ouvertures de l'arc de Corti, avec les cellules de Corti ou des cellules ciliées externes.

Pour la préparation de coupes transversales du conduit auditif interne, du nerf acoustique et du nerf facial, la pyramide soumise à un procédé méthodique de fixation, puis soigneusement décalcifiée, est montée dans la celloïdine, ce qui fait que la coupe seule des nerfs est obtenue en situation dans la préparation microscopique. Par de telles coupes en série allant de l'entrée du trou acoustique interne jusqu'au fond de ce conduit, nous obtenons une représentation exacte de la situation topographique du nerf acoustique par rapport au nerf facial dans les différentes parties du conduit auditif interne et du rapport normal des coupes transversales des fibres nerveuses avec leur cylindre-axe bien marqué. Cette connaissance est d'autant plus importante que par là seulement nous pouvons apprécier les anomalies en cas d'épaississement pathologique, de proliférations conjonctives, d'atrophie, de dégénérescence graisseuse et colloïde du nerf acoustique, en outre les rapports des néoplasmes dans le conduit auditif interne et sur les nerfs acoustiques, la localisation des inflammations purulentes dans le conduit auditif interne (Gradenigo), les épaississements et les calcifications de son revêtement, les exostoses, etc.

Examen histologique des aqueducs du labyrinthe.

L'examen histologique des aqueducs ne présente aucune difficulté particulière, si les coupes sont faites perpendiculairement à la direction longitudinale des canaux. Pour obtenir des coupes transversales du sac intradural de l'aqueduc du vestibule, il faut partager en deux, par une coupe longitudinale antéro-postérieure, la pyramide d'une oreille décalcifiée en connexion avec la dure-mère, puis la moitié interne de la pyramide est montée dans la celloïdine et la préparation est divisée en plusieurs coupes en série, depuis la partie inférieure du sinus transverse jusqu'au voisinage du trou acoustique interne dans une direction presque perpendiculaire à l'axe longitudinal de la pyramide. Cette méthode de coupes transversales trouve encore son emploi pour l'examen de la partie étroite intratemporale de l'aqueduc du limaçon qui décrit, comme nous l'avons vu plus haut, un léger arc de cercle dans la masse osseuse du rocher située au-devant du canal demi-circulaire antéro-postérieur, depuis l'ouverture externe de l'aqueduc du vestibule jusqu'à son embouchure dans ce dernier. On ne réussit que rarement à obtenir, sur des coupes transversales du rocher, une section longitudinale de toute la portion intratemporale de l'aqueduc du vestibule.

Pour faire des coupes transversales de l'aqueduc du limaçon, il faut rechercher, sur une pyramide décalcifiée, l'élargissement infundibuliforme de celui-ci qui se trouve sur la crête interne à la paroi inférieure et de là partager par des coupes en série le court canal jusqu'à son embouchure dans la rampe tympanique. Sur des coupes transversales en série du limaçon, j'ai déjà réussi à obtenir plusieurs fois la coupe entière longitudinale de l'aqueduc du limaçon.

Les changements pathologiques des aqueducs du labyrinthe sont, jusqu'à présent, peu connus.

Coupes topographiques en série des organes auditifs normaux et pathologiques.

Pour préparer des coupes topographiques en série de l'organe auditif, le mieux est de se servir, pour la fixation des éléments des tissus, du liquide de Müller ou de la solution de Vlakovits. (Durcissement dans le chrôme et l'alcool, pour la décalcification, la solution d'acide nitrique et de chlorure de sodium et la celloïdine pour le montage.) Comme le volume de la pièce à examiner est plus grand, il faut que l'action du liquide fixateur et celle du liquide décalcifiant durent plus longtemps que pour de petits objets. Dans la décalcification notamment, on doit éviter de la faire trop rapidement en vue de noyaux osseux difficiles à mettre de côté. Après la décalcification, il faut arroser la préparation avec de l'eau pure pendant plusieurs heures pour la priver de son acide, puis elle est placée dans l'alcool dilué et dans l'alcool absolu pendant plusieurs heures avant le montage dans la celloïdine. Afin que celle-ci pénètre complètement dans tous les espaces du rocher, on fera sauter la voûte de l'antre mastoïdien et on ouvrira le canal demi-circulaire supérieur avec une lime. Ce n'est qu'après un séjour de plusieurs jours dans la celloïdine très diluée que la préparation sera placée dans une solution plus épaisse et de nouveau après deux ou trois jours, dans la solution la plus épaisse, de consistance sirupeuse et montée dans celle-ci.

Pour obtenir des coupes topographiques en série de l'organe auditif, celui-ci est divisé par le microtome, soit dans la direction horizontale, soit dans la direction transversale. Pour l'étude des rapports normaux, les deux méthodes de section, dont les résultats se complètent, sont à recommander. Les images de position que fournissent les coupes en séries horizontale et transversale de l'organe auditif proviennent de la représentation des coupes du temporal, dont nous avons déjà parlé et des coupes topographiques de l'organe auditif ; aussi nous n'avons pas besoin d'en donner ici une description détaillée. Remarquons seulement que le diamètre transversal de la caisse du tympan dans le plan horizontal et dans le plan transversal, la situation topographique des osselets, la disposition de leurs ligaments et les rapports de situation de l'oreille moyenne avec le labyrinthe et ses tissus membraneux ne peuvent être mis en lumière par aucune autre méthode aussi clairement et d'une manière plus instructive

que par les coupes en série de tout l'organe auditif dont nous parlons. Comme celui-ci chez le nouveau-né et chez l'adulte montre, sous certains rapports, des particularités qui les différencient l'un de l'autre, il faut, pour l'étude comparative et l'appréciation des coupes en série des organes auditifs pathologiques, à côté du temporal de l'adulte, préparer aussi des coupes en série de temporal de nouveau-né. La grande valeur des coupes en série d'organes auditifs pathologiques n'a pas besoin d'être démontrée plus amplement, après ce qui vient d'être dit.

Comme annexe mentionnons encore ici une méthode de démonstration de coupes microscopiques pour préparations à la loupe, telles que je les pratique dans mes leçons devant un grand auditoire : on fait sur un rang, avec un couteau tranchant ou une scie arquée, deux ou trois ouvertures quadrangulaires dans le tiers supérieur d'un couvercle (22 centimètres en hauteur et 13 centimètres en largeur) en bois longitudinal d'une caisse à cigares ordinaire. Leur diamètre a deux centimètres carrés environ; il est donc un peu plus grand que celui d'un couvre-objet ordinaire. La distance entre les ouvertures situées sur la largeur de la planchette est de deux centimètres. Le côté antérieur de la planchette est recouvert de papier chagrin sombre; le postérieur, de papier lisse noir, qui est découpé dans des places correspondantes aux ouvertures de la planchette.

La préparation à examiner est assujettie de la manière suivante sur la petite planchette : le porte-objet avec le couvre-objet dirigé en avant, est placé au côté dorsal de la planchette, de façon que la circonférence du couvre-objet corresponde à la section carrée de la planchette. Puis le porte-objet est recouvert d'un morceau de papier noir brillant, gommé, qui porte aussi une ouverture carrée correspondant à celle de la planchette, de façon que les bords du papier dépassent ceux du porte-objet sur la planchette. De cette manière, deux ou trois préparations peuvent être rangées sur la planchette, à côté l'une de l'autre, de sorte que, tenues contre la lumière, elles laissent voir exactement à la loupe les détails anatomiques et anatomo-pathologiques dans leurs grandes lignes. Pour que les préparations promenées dans l'auditoire ne soient pas détériorées, chaque planchette doit être munie d'une loupe, qui y est attachée par un petit cordon long de 30 centimètres. Une courte notice sur la préparation, placée au côté antérieur de la planchette, en dessous de l'ouverture carrée et éventuellement un dessin agrandi de celle-ci, faciliteront la compréhension de la coupe.

IX.

Examen histologique du trajet central du nerf acoustique.

L'examen histologique de la moelle allongée sur des coupes transversales au point de vue de l'étude des rapports topographiques du nerf acoustique et de ses noyaux est important pour les otologistes, en ce sens que ce n'est que par la connaissance des rapports compliqués du trajet central du nerf acoustique qu'il est possible d'apprécier des anomalies congénitales et des arrêts de développement dans le domaine de l'origine centrale de celui-ci et des changements pathologiques primaires et secondaires qui s'y rencontent

Pour l'examen de l'origine centrale du nerf acoustique dans la moelle allongée, de son trajet intra-cérébral et du centre cortical acoustique dans le lobe temporal, ce qui convient le mieux, ce sont les méthodes de durcissement et de fixation dans l'acide chromique. Le plus souvent on emploie dans ce but le liquide de Müller (bichromate de potasse 2,00, sulfate de soude 1,00, eau distillée 100,0) et la solution d'Erlitzki (bichromate de potasse 2,5, sulfate de cuivre 0,50, eau distillée 100).

Le durcissement complet de l'organe central correspondant dans le liquide de Müller ne se fait que très lentement et exige souvent des semaines et des mois. Le plus sûr moyen d'obtenir un durcissement rapide et uniforme du cerveau est de changer souvent le liquide. Il est essentiellement accéléré, d'après Weigert, en renfermant la préparation dans une étuve, à la température de 30°-40° C. Avec la méthode d'Erlitzki on obtient un durcissement plus rapide. Pour éviter les moississures et pour mieux conserver la préparation, il est utile d'ajouter un peu de camphre aux liquides précités.

On emploie des méthodes de coloration spéciale pour examiner les noyaux du nerf acoustique et le trajet de ses fibres dans l'organe central : deux de ces méthodes, celle de Weigert et celle de Pal, occupent le premier rang (1).

1. Méthode de Weigert.

Les organes durcis dans le liquide de Müller sont placés, sans avoir été lavés, dans l'alcool, ensuite dans une solution d'acétate de cuivre (deux jours); de nouveau dans l'alcool, puis coupés, colorés dans l'hématoxyline (2) 1,0, alcool, 100,00, eau distillée 90,0, solution concentrée de carbonate de lithine 1,0. Ils y restent deux à quatre heures, jusqu'à ce que tout paraisse coloré en noir; puis décoloration avec la solution suivante : borax 2,0, ferro-cyanure de potassium 2,50, eau distillée 200. Lavage dans l'eau, etc.

Les fibres à moelle paraissent d'un bleu noirâtre sombre, les cylindres-axes, les cellules ganglionnaires et les noyaux, d'un jaune clair, presque incolores. La substance grise paraît blanc jaunâtre, la blanche, noire.

2. Méthode de Pal.

Dans ces derniers temps, une nouvelle méthode dite de Pal, différant sous certains rapports de la méthode de Weigert, a été employée plusieurs fois pour l'examen du système nerveux central. Voici, en quelques mots, en quoi elle consiste :

1. L'objet est durci dans le liquide de Müller souvent renouvelé.
2. La préparation durcie est ensuite sectionnée dans l'alcool en évitant l'eau.

---

(1) Comparez l'ouvrage très remarquable de Henri Obersteiner : « Anleitung beim Studium des Baues der nervösen Centralorgane im gesunden und kranken Zustande. » Leipzig und Wien 1888, p. 13 et 15.

(2) P. Hématoxyline 1,00, alcool absolu 100,0, eau distillée 100,0, glycérine 2,0, poudre d'alun 2,00; filtrer avant de s'en servir. Ne colore bien qu'après huit jours.

3. Les coupes sont ensuite colorées avec le liquide suivant : P. hématoxyline 1, alcool 10, eau 90. La solution d'hématoxyline doit être vieille. Dans une solution fraîchement préparée, il faut ajouter une petite quantité de carbonate de lithine.

4. Les coupes restent pendant un jour dans le liquide colorant froid et une heure dans le liquide colorant chaud (35° à 75° C.)

5. On lave les coupes dans l'eau et on les place dans une solution d'hypermanganate de potasse (0,25 : 100) où elles restent jusqu'à ce qu'il se montre une différence entre les tissus.

6. Lavage des coupes avec une partie de sulfate de potasse, d'acide oxalique 200, eau, jusqu'à ce que la coloration brune des préparations ait disparu.

7. Lavage dans : alcool 1, xylol 3 et acide carbonique 3.

8. Éclaircissement de la préparation dans l'huile de girofle, puis montage dans le baume de Canada.

En ce qui concerne la situation des noyaux de l'acoustique et le trajet central de ce nerf, nous suivons dans la description suivante le travail très intéressant du docteur S. Freund « sur l'origine du nerf acoustique » M. f. O. 1886, nos 8 et 9, travail dont j'ai déjà parlé dans mon traité, 2e édition, 1887.

Une coupe transversale à travers la moelle allongée dans les plans les plus inférieurs du nerf acoustique (fig. 161), à peu près à travers le sommet de la grosse olive, montre que ce nerf occupe le champ extérieur de la moelle allongée, qu'il s'étend jusqu'à la grosse racine montante du trijumeau (V) et renferme la coupe du corps restiforme (Cr). En dedans et en haut (dorsal)

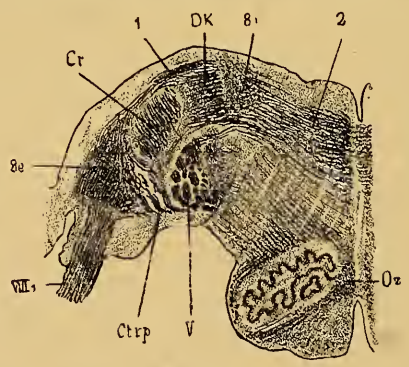

Fig. 161.

Coupe à travers les plans les plus inférieurs de la sortie du nerf acoustique d'un fœtus humain âgé de 6 mois. Traitement par l'hématoxyline de Weigert. VIII = première portion du nerf acoustique. 8e = noyau acoustique externe. 8i = noyau acoustique interne. DK = noyau de Deiters. V = coupe transversale de la 5e paire. Cr = corps restiforme. Oz = couche olivaire intermédiaire. 1 = disposition de l'acoustique autour du corps restiforme. 2 = fibre de 8e vers le *raphé*. Ctrp = *Corpus trapezoides*.

de ce dernier se trouve contre le corps gris un champ (DK) bien marqué, décrit comme la portion interne du pédoncule cérébelleux, mais attribué par Freund au nerf acoustique et désigné comme noyau de Deiters avec des

coupes transversales y enclavées. Dans l'angle central externe de la section se trouve un fort ganglion du nerf acoustique, c'est le noyau antérieur ou externe (8e).

Sur des coupes transversales immédiatement plus élevées se présentent les fibres du nerf acoustique qui traversent le corps restiforme (VIII_2) et ont

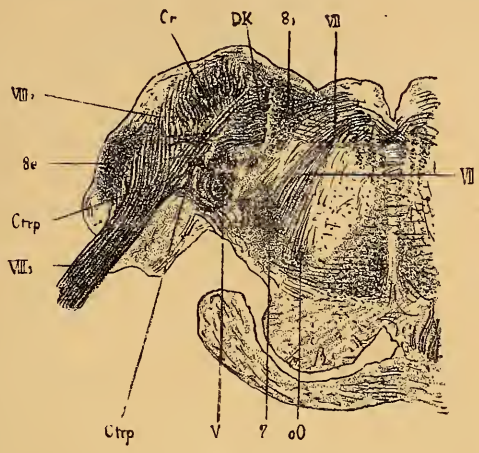

Fig. 162.

Préparation plus élevée de la même série de coupes, sur laquelle le noyau du facial 7 et les fibres radicales de ce nerf VII allant au genou du facial sont aussi visibles. VIII_2 = la seconde portion du nerf acoustique se dirigeant autour et à travers le corps strié. oO = olive supérieure. Pour les autres indications, voir la figure 161.

fait admettre une origine du nerf acoustique de cette dernière masse fasciculée. D'autres portions (VIII_1) du nerf qui remplissent l'espace situé entre le noyau antérieur et la section de la grosse racine du trijumeau (V), se rendent directement dans le champ latéral du corps gris (8i). Les dernières fibres, les portions les plus médianes du nerf, n'appartiennent plus au nerf auditif, mais au nerf vestibulaire uni avec lui pour former l'acoustique. Les plans dans lesquels on voit le trajet du nerf vestibulaire sont les plus inférieurs du pont. La moelle allongée paraît ici unie au cervelet par le pont, les origines du nerf facial (fih, 163 et 164, VII) et du nerf abducteur (fig. 164) occupent le champ interne de la moelle allongée. On ne reconnaît plus ici le noyau de Deiters (fig. 162 et 163 DK) ni la portion interne des pédoncules cérébelleux. Les fibres contenues dans celui-ci se rendent, en se recourbant, dans le nerf acoustique (fig. 163 VIII_a Roller). Les limites de la voûte (*tegmentum (pedunculi cerebri)*) vers le district du pont sont données par un gros faisceau transversal qui, chez les animaux, se trouve libre comme corps trapézoïde (fig. 163 et 164 ctrp) et chez l'homme, peut être reconnu clairement, quoique recouvert par les fibres du pont. Ce corps trapézoïde sort du noyau acoustique antérieur; il appartient donc au nerf acoustique proprement dit comme continuation indirecte et suit son trajet

dans la ligne médiane. Il se termine du moins en partie dans une masse grise qui repose sur lui, l'olive supérieure (fig. 163 et 164 oO), reconnais-

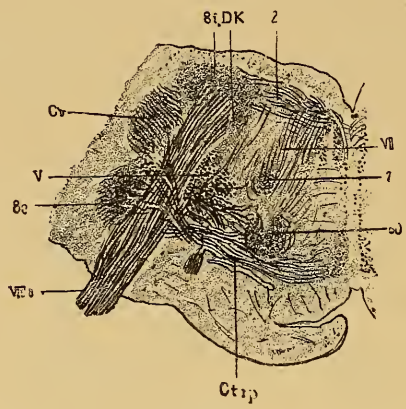

Fig. 163.

Passage de la troisième portion du nerf acoustique. VIII_3 = dans les fibres du noyau de Deiters. Pour les autres indications, voir la figure 162.

sable à ses anastomoses comme ganglion réflexe du nerf acoustique (Freud, Betcherew). D'autres anastomoses centrales des nerfs acoustiques et des nerfs vestibulaires vont, sous forme de fibres arquées (*Fibræ arcuatæ*,

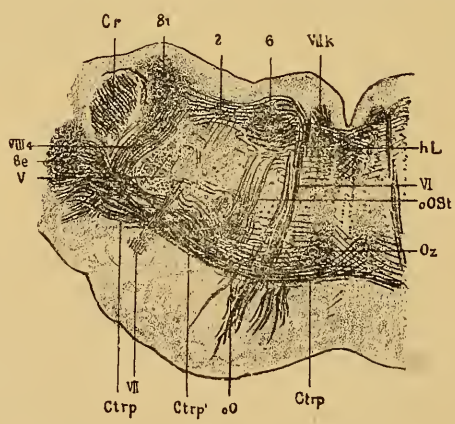

Fig. 164.

Coupe à travers les plans de la quatrième portion du nerf acoustique et du noyau de l'abducteur (6). VI = le nerf abducteur. hL = les faisceaux longitudinaux postérieurs. VIIk = le genou du facial. Ctr' = la partie du *Corpus trapezoides* qui va vers l'olive supérieure du même côté. oOSt = pédicule de l'olive supérieure. Pour les autres indications, voir la figure 161.

jusqu'au *raphé*. Parmi celles-ci, les fibres dites stries acoustiques ont toujours mérité une attention particulière ; elles sont plus ou moins visibles à la face supérieure du plancher du sinus rhomboïdal. Elles n'ont pas la signification

de racines acoustiques, mais de prolongements centraux probablement du noyau antérieur. Quant à l'origine et aux prolongements centraux du nerf acoustique, voici ce qui est connu, d'après les recherches de S. Freud :

Le nerf acoustique (nerf du labyrinthe et du vestibule) sort de la masse grise de la moelle allongée, décrite plus haut et permet de reconnaître la disposition typique d'une racine spinale postérieure. Ses prolongements centraux traversent le plus souvent le *raphé* de la moelle allongée. La partie la plus externe et la plus postérieure (VIII), le nerf acoustique proprement dit, se termine dans un gros noyau antérieur (fig. 161 8e). Le prolongement du nerf acoustique de ce noyau doit être cherché en partie dans les fibres (fig. 161) qui vont autour du corps restiforme et contre le *raphé* et dont le trajet ultérieur n'est pas bien connu (stries acoustiques, unions avec le noyau interne), en partie dans le puissant faisceau transversal du *Corpus trapezoides* (ctrp). Cette masse de fibres est formée de plusieurs éléments ; une partie de ceux-ci unit, d'après Flechsig, les noyaux antérieurs de l'acoustique des deux côtés l'un avec l'autre, un autre faisceau va à l'olive supérieure du même côté (fig. 164 ctrp) : un faisceau plus important se rend à l'olive supérieure croisée ; on soupçonne aussi l'existence d'autres fibres qui passent du *Corpus trapezoides* dans la couche intermédiaire des olives et vont en descendant (Freud). L'olive supérieure paraît être le ganglion destiné au réflexe des impressions auditives sur les mouvements de l'œil : elle a notamment une connexion avec le noyau du nerf abducteur par son pédoncule (fig. 164 OSt) et une seconde avec les tubercules quadrijumeaux par le faisceau latéral, *Lemniscus*. Ce dernier point d'union a été découvert d'abord par Flechsig et Betcherew et bien étudié par Baginsky au moyen d'une dégénérescence produite expérimentalement. On ne connaît pas encore le trajet ultérieur de l'impulsion acoustique depuis les tubercules quadrijumeaux jusque dans la capsule interne.

Une deuxième portion du nerf acoustique (fig. 163 VIII_3) passe dans les fibres qui s'enfoncent dans le noyau de Deiters (DK) et qui en sortent. Cette portion est tout à fait compréhensible morphologiquement ; elle représente notamment une racine ascendante (Roller, Freud) de même qu'elle appartient aussi aux autres nerfs acoustiques sensibles (trijumeau et vague). On ne connaît rien de son importance physiologique.

Une troisième portion (fig. 164 VIII_4) — fibres médianes et supérieures — forme le nerf des canaux demi-circulaires. Elle parcourt en partie le milieu du corps restiforme, en partie le côté interne et se termine dans le noyau acoustique interne, qui, après la disparition du noyau de Deiters prend sa place (noyaux à grandes cellules). Des points d'union ultérieurs du nerf vestibulaire, on connaît : des fibres arquées au noyau de l'abducteur (fig. 164 2) et sur le *raphé*, qui produisent les mouvements réflexes des yeux dans le vertige (les fibres sur le *raphé* peuvent représenter la continuation centrale du cerveau), un faisceau dans la couche interolivaire, qui descend le long de la moelle et un faisceau de fibres arquées qui se dirigent autour des parois latérales des ventricules vers les ganglions centraux croisés du cervelet (noyau globuleux de la voûte et noyau emboliforme).

Les préparations macroscopiques de la moelle allongée pour la démonstration des stries acoustiques sur le plancher du sinus rhomboïdal et de la sortie du tronc du nerf acoustique de la moelle allongée, sont placées pendant plusieurs heures dans une solution de chlorure de zinc ($^1/_2$ %) et plongées ensuite pendant 10 à 14 jours dans la glycérine pure. La moelle allongée modifiée pathologiquement (tumeurs, etc.) peut être soumise à la même méthode de conservation. La préparation enlevée de la glycérine, sera placée dans un bassin de verre plat et recouverte d'une cloche, de façon que la poussière ne puisse y pénétrer ; de cette façon on peut la conserver pendant plusieurs années avec sa forme et sa coloration normale.

La dissection microscopique de la moelle allongée et du lobe temporal dans les cas pathologiques est tout indiquée, chaque fois que l'on a soupçonné pendant la vie une maladie centrale du nerf acoustique ou que l'on n'a pu élucider par l'autopsie de l'oreille un trouble auditif prononcé pendant la vie. C'est surtout chez les sourds-muets que l'examen de la moelle allongée ne doit pas être omis, qu'il s'agisse d'une surdité congénitale ou développée après la naisssance à la suite de graves maladies de l'oreille moyenne (diphtérie scarlatineuse), du labyrinthe (parotite) ou d'une méningite, de méningite cérébro-spinale et de l'hydrocéphalie. Chez les adultes, l'examen de l'organe de l'ouïe doit être étendu à la moelle allongée et aux lobes temporaux, si pendant la vie les troubles de l'ouïe ont été compliqués de symptômes cérébraux ou d'aphasie ; de même, dans la surdité consécutive à la méningite, à l'hydrocéphalie, à l'apoplexie et aux tumeurs cérébrales. Mais aussi dans la surdité durant depuis de longues années, à la suite d'une destruction cario-nécrotique du labyrinthe, de destruction et d'ossification de la cavité labyrinthique, il faut faire l'examen microscopique de la moelle allongée, parce que, comme nous l'avons vu (p. 265), des désordres du labyrinthe chez les animaux (Baginsky) produisent dans les noyaux du nerf acoustique des modifications secondaires, appréciables au microscope.

Bibliographie.

Gabrielis Fallopii medici mutinensis Observationes anatomica. Coloniæ 1562. — Bartholomäus Eustachius : Epistola de organis auditus. In eius opusculis anatomicis. Venetiis 1563. — Hieronimus Fabricius ab Aquapendente : Tractatus anatomicus triplex de oculo, aure et larynge. 1614. — J. Mery : Description exacte de l'oreille. Paris 1677. — Duverney : Traité de l'organe de l'ouïe. Paris 1683. — R. Vieussens : Traité de la structure de l'oreille. Toulouse 1714. — Duverney : Traité de l'organe de l'ouïe. Leide 1731. — Joannes Fridericus Cassebohm : Tractatus quatuor anatomici de aure humana. Halæ 1737. — Antonius Maria Valsava : Tractatus de aure humana. Venetiis 1740. — Dominici Cotunnii : De aquæductibus auris humanæ internœ. Neapoli 1761. — Comparetti : Observationes anatomicæ de aure interna comparata. Patavii 1789. — Johann Leonhard Fischer : Anweisung zur praktischen Zergliederungskunst. Die Zubereitung der Sinneswerkzeuge und Eingeweide. Leipzig 1793. 8. Cap. IX-XI. S. 81-108. — Floriano Caldani : Osservazioni sulla membra del tympano etc. Padua 1794. — Anton Scarpa : Anatomische Untersuchungen des Gehörs und des Geruchs. Nürnberg 1800. — Joan. Hieronym Kniephof : De prœparatione anatomica organorum auditus. In act. Academ. nat. curios. Vol. III, p. 228. — Samuel Thomas Sömmering : Abbildungen des menschlichen Gehörorgans. Frankfurt a. M. 1806. — J. Cunningham Saunders : The anatomy of the human ear. London 1806. — Joh. Georg. Ilg : Einige anatomische Beobachtungen vom Bau der Schnecke des menschlichen Gehörorgans. Prag 1821. — John Shaw : A manual for the student of anatomy; containing rules for displaying the structure of the body, so as to exhibit the elementary views of anatomy and their application to pathology and surgery. London 1820. 8. édit. 3 1822. — David Tod : The anatomy and physiology of the organ of hearing. London 1832. — M. Gilbert Breschet : Etudes anatomiques et physiologiques sur l'organe de l'ouïe et sur l'audition. Paris 1833. — Ed. Hagenbach : Disquisitiones anatomicæ circa musculos auris internæ hominis etc. Basileæ 1833. — E. Alex. Lauth : Neues Handbuch der praktischen Anatomie oder Beschreibung aller Theile des menschlichen Körpers, mit besonderer Rücksicht auf ihre gegenseitige Lage, nebst Angabe über die Art, dieselbe zu zergliedern und anatomische Präparate zu verfertigen. Band I. Suttgart 1835. S. 351 u. f. — Eduard Hagenbach : Die Paukenhöhle der Säugethiere. Leipzig 1835. — G. Breschet : Recherches anatomiques et physiologiques sur l'organe de l'ouïe et sur l'audition dans

l'homme et les animaux vertébrés. Paris 1836.—Arnold : Icones organorum sensuum. Turici 1839. — S. Pappenheim : Die specielle Gewebelehre des Gehörorgans nach Structur, Entwicklung, Krankheit. Breslau 1840. — Josef Hyrtl : Vergleichend-anatomische Untersuchungen über das innere Gehörorgan. Prag 1845. — Corti : Recherches sur l'organe de l'ouïe des mammifères. Zeitschr. für wissensch. Zool. III. 1851. — Kölliker : Mikroskopische Anatomie. II. 2. 1852. — J. Toynbee : On te structure of the car. London 1853.— Toynbee : Transactions of the pathol. Soc. 1853.Vol.IV. — Josef Toynbee : Descriptive catalogue of preparations illustrative of the diseases of the ear. p. 121. London 1857. — J. Gerlach : Mikroskopische Studien auf dem Gebiete der menschlichen Morphologie Erlangen 1858. — Tröltsch : Die Untersuchung des Gehörorgans an der Leiche. Virch. Arch. Bd XIII S. 513. 1858. — Otto Deiters : Untersuchungen über die Lamina spiralis membranacea. Bonn 1860. — A. von Tröltsch : Die Anatomie des Ohres. Würzburg 1861. — R. Voltolini : Die Zerlegung und Untersuchung des Gehörorgans an der Leiche. Inaug. Dissert. Breslau 1862. V. Hensen : Studien über das Gehörorgan der Decapoden. Leipzig 1863. — August Lucae : Anatomisch-physiologische Beiträge zur Ohrenheilkunde. Virchow's Arch. Bd 29. Berlin 1863. — Carl Bogislaus Reichert : Beitrag für feineren Anatomie des Gehörschnecke des Menschen und der Säugethiere. Berlin 1864. — B. Löwenberg : Etudes sur les membranes et les canaux du limaçon. Paris 1864. — Rüdinger : Ein Beitrag zur Anatomie und Histologie der Tuba Eustachii. Sep. Abdr. a d. Aertzl. Intell. Blatt nº 37. München 1865.—Ludwig Mayer : Studien über die Anatomie des Canalis Eustachii. München 1866. — Rüdinger : Uber das häutige Labyrinthe im menschlichen Ohre. Aertzl Intell. Blatt. München 1866. — L. Joseph : Osteologischer Beitrag über das Schläfebein und den in ihm enthaltenen Gehörapparal. Zeitschr. f. rat. Medicin. Bd 28. 1866. — E. Zaufal : Die pathologisch-anatomisch Untersuchung der Gehörorganc. Wien. med. Wochenschrift, Jahrgang 16, nr 62-65, 1866. — M. V. Odenius : Ueber das Epithel der Maculæ acusticæ beim Menschen. — Sep. Abdr. a M. Schultze's Archiv. für mikr. Anatomie, Bd III, 1867. — Grüber : Beiträge zur Anatomie des Trommellfels. Wochenbl. d. Ges. u. Aertze in Wien I, 21. 1867. — Prussak : Ueber die anatomischen Verhältnisse des Trommellfels zum Hammer. Sep. Abdr. a. d. Centralblatt f. d. med. Wissensch. 1867. nº 15. — Rüdinger : Atlas des menschlich. Gehörorgans München 1867. — Luschka : Der Schlundkopf des Menschen. Tübingen 1868 — Arthur Böttcher : Ueber Entwicklung und Bau des Gehörlabyrinths nach Untersuchungen an Säugethieren. Dorpat 1869. — Helmholtz : Die Mechanik der Gehörknöchelchen und des Trommellfels. Pflügers Archiv. I. 1869. — Kessel : Nerven und Lymphgefässe des menschlichen Trommellfels. Medic. Centralbl nr 23 und 24, 1869. — A. Politzer : Ueber gestielte Gebilde im Mittelohre des menschlichen Gehörorgans. Vorläufige Mittheilung. Wiener med. Wochenschrift, nr 93, 20 novembre 1869 und Archiv. für Ohrenheilk. Bd 5, 1870. — J. Kessel : Beitrag zum Bau der Paukenhöhlenschleimhaut des Hundes und der Katze. Centralbl. f. die med. Wissensch. 1870, nº 6. —

Wendt: Ueber schlauchförmige Drüsen der Schleimhaut der Paukenhöhle. Leipz. Archiv. f. Heilk. Bd II, 1870. — V. Winiwarter: Untersuchungen über die Gehörschnecke der Säugethiere a. d. 61. Sitzungber. der Acad. der Wissenschf. Mai 1870. — J. Gottstein: Ueber den feineren Bau und die Entwicklung der Gehörschnecke beim Menschen und den Säugethieren. Dissert. Bonn 1871. — Magnus: Ueber die Gestalt des Gehörorgans bei Thieren und Menschen. Virchow Holtzendorff's Sammlung, nr 130, 1871 — Nuel: Beitrag zur Kenntniss der Säugethierschnecke. 1871.— H. Burnett: Ueber das Vorkommen von Gefässschlingen im Trommellfelle einiger niederer Thiere. Monatsschrif. f. Ohrenheilk., nr 2, 1872. — Rüdinger: Das häutige Labyrinthe. Stricker's Handb. d. Lehre von den Geweben, II, 1872. — Joseph Hyrtl: Die Corrosions-Anatomie und ihre Ergebnisse. Wien 1873. — Hyrtl: Lehrb der Anatomie, XI Aufl. S. 307. — A. Politzer: Zur Mikroskopisch Anatomie des Mittelohrs. Archiv. f. Ohrenheilkunde, Bd 6. 1873. — Burnett: Bloodvessels in the membran tympani. Repres. fr. the « Ameri. Journ. of. med sciences ». Philad. 1873. — C. Hasse: Die vergleichende Marphologie und Histologie des häutigen Gehörorgans der Wirbelthiere. Leipzig 1873. — A. Politzer: Zehn Wandtafeln zur Anatomie des Gehörorgans. Wien 1873. — S. Moos: Beiträge zur Anatomie und Physiologie der Eustaschischen Röhre. Wiesbaden 1874. — Urbantschitsch: Beiträge zur Anatomie der Paukenhöhle. Archiv. f. Ohrenheik. Bd 2, 1874. Wiener medical Presse. Bd 14, 1873. — Gerlach: Zur Morphologie der Tub. Eust. Sitz. Ber. d. phys. med. Soc. in Erlangen, 8 März 1875. — Rüdinger: Beiträge zur Anatomie des Gehörorgans etc. München 1876. — Weber-Liel: Die Membrana tympani secundaria. Monatsschrift f. Ohrenheilk. nr 1-4-5, 1876. — E. Zuckerhandl: Ueber die Vorhofswasserleitung des Menschen. Sep abdr. a. d. Archiv. f. Aug. und Ohrenheilk., no 6, 1876. — S. Moos: Die Blutgefässe und der Blutgefässkreislauf der Trommelfells und Hammergriffs. Sep. abdr a. d. Archiv. f. Aug. und Ohrenheilk. Bd 6. 1877. — Ch. H. Burnett: The ear, its anatomy, physiology and diseases. Philadelphia 1877. — Schalle: Eine neue Sectionsmethode für die Nasen-, Rachen- und Gehörorgane. Virchow's Archiv. Bd 71. Berlin 1877. — A. V. Tröltsch: Lehrbuch der Ohrenheilkunde, VI Auflage. Leipzig 1877. — H. Schwartze: Pathologische Anatomie des Ohres. Halle-Berlin 1878. — E. Zuckerhandl: Ueber die Venen der Retromaxillargrube und deren Beziehung zu dem Gehörorgane. M. f. O., Jahrg. X, nr 4-8-51. — W. Kirchner: Ueber das Vorkommen der fissura mastoideo squamosa und deren praktische Bedeutung. Archiv. f. Ohrenheilk. Bd 14, 1879, — Kuhn: Beiträge zur Anatomie des Gehörorgans. Bonn 1880. — W. Kiesselbach: Beitrag zur normalen und pathologischen Anatomie des Schläfebeins mit besonderer Rücksicht auf das kindliche Schläfebein. A. f. O., Bd XV, 1880. — Gustav Retzius: Das Gehörorgan der Wirbelthieren. Morphologisch-histologisch Studien. I. Das Gehörorgan d. Fische und Amphibien. Stockholm 1881. II. Das Gehörorgan der Reptilien, der Vögel und der Säugethiere. 1884. — G. Sapolini: Un tredecimo nervo craniale. Milano 1881. — Friedrich Bezold: Die
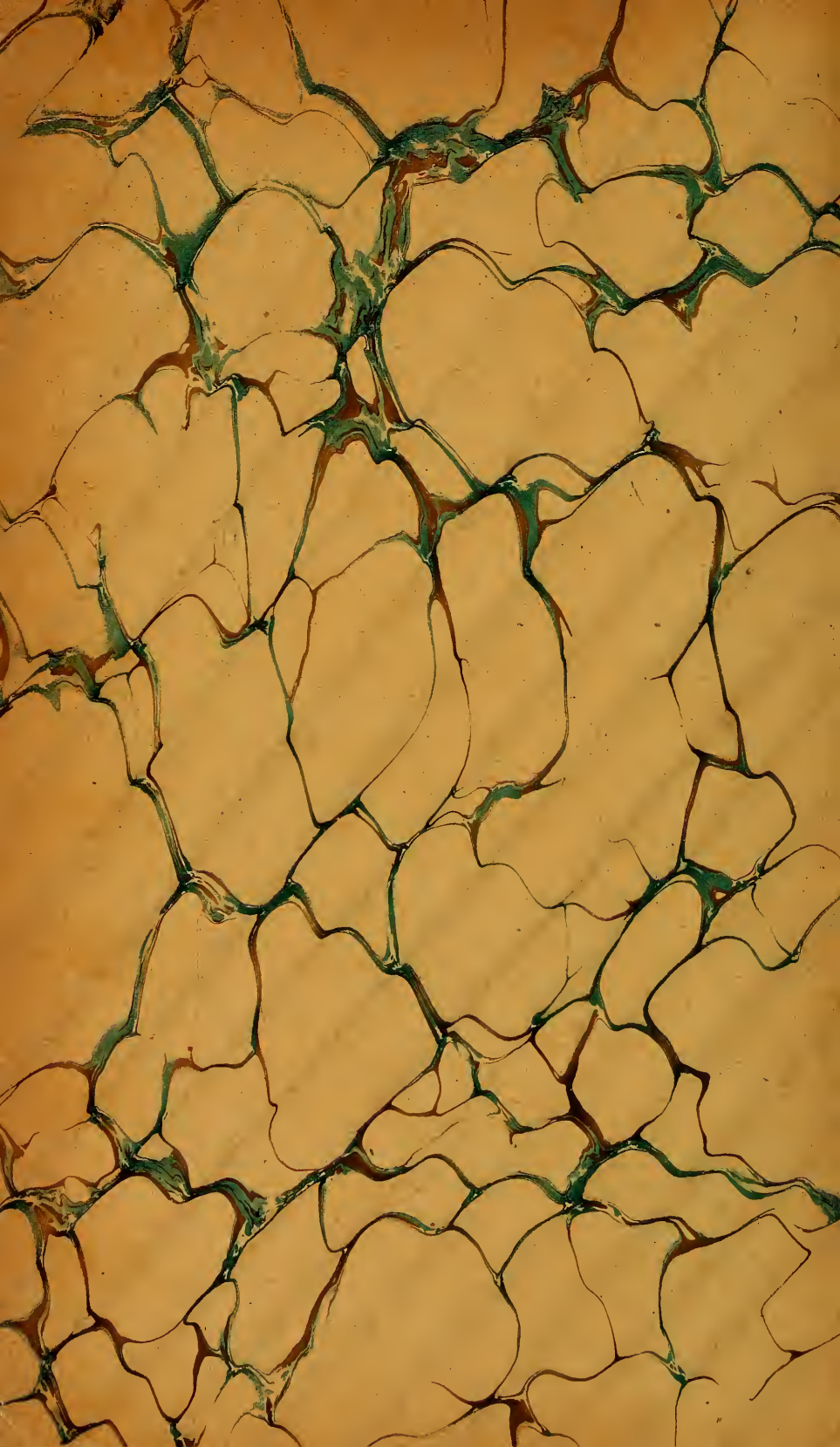
Corrosions-Anatomie des Ohres. München 1882. — G. J. Wagenhäuser : Beiträge zur Anatomie des kindlichen Schläfebeins. A. f. O., XIX. 1883. — Schwabach : Das Trommelfell am macerirten Schläfebein. Berlin 1885. — H. Steinbrügge : Zur Corrosions-Anatomie des Ohres. Centralblatt der medic. Wissenchaften. Wien 1885, nr 31. — Th. L. W. v. Bischoff : Führer bei den Präparirübungen. München 1886, 2 Aufl. Bearb. von Prof. N. Rüdinger. — E. Kaufmann : Ueber ringformige Leisten in den Cutis der äusseren Gehörorgans. Wiener med. Jahrbücher 1886. — G. Schwalbe : Lehrbuch der Anatomie des Ohres. Erlangen 1887. — Prof. C. Toldt : Lehrb. der Gewebelehre mit besonderer Berücksichtigung des Menschl. Korpers. 3 Aufl. 1888. — Siebenmann : Ueber die Injection der Knochen canäle des Aquæductus vestibuli und cochleæ mit Wood'schem metall- Verhandl. der naturforsch. Gesell. in Basel. VIII Theil. 3 Aufl. 1889.